This is a digital copy of a book that was preserved for generations on library shelves before it was carefully scanned by Google as part of a project to make the world's books discoverable online.

It has survived long enough for the copyright to expire and the book to enter the public domain. A public domain book is one that was never subject to copyright or whose legal copyright term has expired. Whether a book is in the public domain may vary country to country. Public domain books are our gateways to the past, representing a wealth of history, culture and knowledge that's often difficult to discover.

Marks, notations and other marginalia present in the original volume will appear in this file - a reminder of this book's long journey from the publisher to a library and finally to you.

Usage guidelines

Google is proud to partner with libraries to digitize public domain materials and make them widely accessible. Public domain books belong to the public and we are merely their custodians. Nevertheless, this work is expensive, so in order to keep providing this resource, we have taken steps to prevent abuse by commercial parties, including placing technical restrictions on automated querying.

We also ask that you:

+ *Make non-commercial use of the files* We designed Google Book Search for use by individuals, and we request that you use these files for personal, non-commercial purposes.

+ *Refrain from automated querying* Do not send automated queries of any sort to Google's system: If you are conducting research on machine translation, optical character recognition or other areas where access to a large amount of text is helpful, please contact us. We encourage the use of public domain materials for these purposes and may be able to help.

+ *Maintain attribution* The Google "watermark" you see on each file is essential for informing people about this project and helping them find additional materials through Google Book Search. Please do not remove it.

+ *Keep it legal* Whatever your use, remember that you are responsible for ensuring that what you are doing is legal. Do not assume that just because we believe a book is in the public domain for users in the United States, that the work is also in the public domain for users in other countries. Whether a book is still in copyright varies from country to country, and we can't offer guidance on whether any specific use of any specific book is allowed. Please do not assume that a book's appearance in Google Book Search means it can be used in any manner anywhere in the world. Copyright infringement liability can be quite severe.

About Google Book Search

Google's mission is to organize the world's information and to make it universally accessible and useful. Google Book Search helps readers discover the world's books while helping authors and publishers reach new audiences. You can search through the full text of this book on the web at `http://books.google.com/`

Über dieses Buch

Dies ist ein digitales Exemplar eines Buches, das seit Generationen in den Regalen der Bibliotheken aufbewahrt wurde, bevor es von Google im Rahmen eines Projekts, mit dem die Bücher dieser Welt online verfügbar gemacht werden sollen, sorgfältig gescannt wurde.

Das Buch hat das Urheberrecht überdauert und kann nun öffentlich zugänglich gemacht werden. Ein öffentlich zugängliches Buch ist ein Buch, das niemals Urheberrechten unterlag oder bei dem die Schutzfrist des Urheberrechts abgelaufen ist. Ob ein Buch öffentlich zugänglich ist, kann von Land zu Land unterschiedlich sein. Öffentlich zugängliche Bücher sind unser Tor zur Vergangenheit und stellen ein geschichtliches, kulturelles und wissenschaftliches Vermögen dar, das häufig nur schwierig zu entdecken ist.

Gebrauchsspuren, Anmerkungen und andere Randbemerkungen, die im Originalband enthalten sind, finden sich auch in dieser Datei – eine Erinnerung an die lange Reise, die das Buch vom Verleger zu einer Bibliothek und weiter zu Ihnen hinter sich gebracht hat.

Nutzungsrichtlinien

Google ist stolz, mit Bibliotheken in partnerschaftlicher Zusammenarbeit öffentlich zugängliches Material zu digitalisieren und einer breiten Masse zugänglich zu machen. Öffentlich zugängliche Bücher gehören der Öffentlichkeit, und wir sind nur ihre Hüter. Nichtsdestotrotz ist diese Arbeit kostspielig. Um diese Ressource weiterhin zur Verfügung stellen zu können, haben wir Schritte unternommen, um den Missbrauch durch kommerzielle Parteien zu verhindern. Dazu gehören technische Einschränkungen für automatisierte Abfragen.

Wir bitten Sie um Einhaltung folgender Richtlinien:

+ *Nutzung der Dateien zu nichtkommerziellen Zwecken* Wir haben Google Buchsuche für Endanwender konzipiert und möchten, dass Sie diese Dateien nur für persönliche, nichtkommerzielle Zwecke verwenden.

+ *Keine automatisierten Abfragen* Senden Sie keine automatisierten Abfragen irgendwelcher Art an das Google-System. Wenn Sie Recherchen über maschinelle Übersetzung, optische Zeichenerkennung oder andere Bereiche durchführen, in denen der Zugang zu Text in großen Mengen nützlich ist, wenden Sie sich bitte an uns. Wir fördern die Nutzung des öffentlich zugänglichen Materials für diese Zwecke und können Ihnen unter Umständen helfen.

+ *Beibehaltung von Google-Markenelementen* Das "Wasserzeichen" von Google, das Sie in jeder Datei finden, ist wichtig zur Information über dieses Projekt und hilft den Anwendern weiteres Material über Google Buchsuche zu finden. Bitte entfernen Sie das Wasserzeichen nicht.

+ *Bewegen Sie sich innerhalb der Legalität* Unabhängig von Ihrem Verwendungszweck müssen Sie sich Ihrer Verantwortung bewusst sein, sicherzustellen, dass Ihre Nutzung legal ist. Gehen Sie nicht davon aus, dass ein Buch, das nach unserem Dafürhalten für Nutzer in den USA öffentlich zugänglich ist, auch für Nutzer in anderen Ländern öffentlich zugänglich ist. Ob ein Buch noch dem Urheberrecht unterliegt, ist von Land zu Land verschieden. Wir können keine Beratung leisten, ob eine bestimmte Nutzung eines bestimmten Buches gesetzlich zulässig ist. Gehen Sie nicht davon aus, dass das Erscheinen eines Buchs in Google Buchsuche bedeutet, dass es in jeder Form und überall auf der Welt verwendet werden kann. Eine Urheberrechtsverletzung kann schwerwiegende Folgen haben.

Über Google Buchsuche

Das Ziel von Google besteht darin, die weltweiten Informationen zu organisieren und allgemein nutzbar und zugänglich zu machen. Google Buchsuche hilft Lesern dabei, die Bücher dieser Welt zu entdecken, und unterstützt Autoren und Verleger dabei, neue Zielgruppen zu erreichen. Den gesamten Buchtext können Sie im Internet unter `http://books.google.com` durchsuchen.

LANE MEDICAL LIBRARY STANFORD STOR
L76 .029 1905
Anatomie und physikalische Untersuchungs

reich

amp

Anatomie und physikalisch Untersuchungs-Methode

76
29
905

Verlag von S. Karger in Berlin

LANE
MEDICAL LIBRARY
SEAL OF THE LELAND STANFORD JUNIOR UNIVERSITY
1885
Gift
Dr.Wm.Dock

Anatomie

und

physikalische Untersuchungsmethoden

(Perkussion, Auskultation etc.)

Anatomisch-klinische Studie

von

Dr. **R. Oestreich,**
Privatdozent an der Universität,
Prosektor des Königin Augusta-Hospitals

und

Dr. **O. de la Camp,**
Privatdozent an der Universität,
Assistent der II. med. Univers.-Klinik (Charité)

in Berlin.

BERLIN 1905
VERLAG VON S. KARGER
KARLSTRASSE 15.

Alle Rechte, insbesondere das der Übersetzung in fremde Sprachen vorbehalten.

Druck von C. Schulze & Co., G. m. b. H., Gräfenhainichen.

L 10
029
1905

Vorwort.

Das vorliegende Buch beansprucht weder die Vollständigkeit eines Lehrbuches der physikalischen Untersuchungsmethoden, noch will es in compendiöser Kürze die hauptsächlichsten Ergebnisse derselben bringen. Umsomehr ist eine kurze Erläuterung seines Zweckes und eine Rechtfertigung seiner Tendenz nötig.

Das Forschungsziel der physikalischen Untersuchungsmethoden, aus physikalischen Zeichen die Lage und den Zustand der Organe zu erkennen, wurde meist durch Vergleichung der intra vitam festgestellten Erscheinungen mit den Befunden post mortem erstrebt. Diese Methode konnte naturgemäß wegen der durch die Agonie, durch den Tod selbst und bald nach dem Tode eingetretenen Veränderungen nur eine sehr bedingte sein.

Die physikalische Untersuchung von Leichen und die nun direkte mögliche Beziehung des anatomischen Befundes auf das physikalische Untersuchungsresultat wurde wohl deshalb weniger geübt, weil der Mangel aktiver Bewegung im toten Körper einen Verzicht auf eine der wichtigsten Methoden, die Auskultation, bedeutete. Doch auch die Perkussion (die Palpation u. s. w.) ist an der Leiche mindestens systematisch und methodisch nicht ausgebildet worden, noch weniger die vergleichende Perkussion intra vitam, in der Agonie und post mortem.*) Gerade die Verschiedenheit der physikalischen Eigenschaften der lebenden und toten Organe ist aber unter Umständen geeignet, die Lehre vom Schall, auf die sich Perkussion und Auskultation gründen, in einer auf die Verhältnisse des menschlichen Körpers anwendbaren Weise auszubauen.

Die Ergebnisse der physikalischen Untersuchungsmethoden sind durch vielfache Erfahrung derart sichere geworden, daß sie

*) Die physikalische Untersuchung der Leichen gestattet die Erkennung zahlreicher krankhafter Zustände, z. B. der Anwesenheit freier Luft in der Bauchhöhle, der Herzvergrößerung, des Hydropericard u. v. a. m.

95926

im Hinblick auf die agonalen und letalen Veränderungen unter Umständen sogar auf eine Bestätigung durch die Autopsie verzichten dürfen. So wird, falls z. B. intra vitam Verbreiterung der Herzdämpfung nach links, circumscripter hebender Spitzenstoß, Pulsus celer et altus und ein diastolisches, dem 2. Herzton unmittelbar anhängendes herzspitzenwärts sich fortpflanzendes Geräusch vorhanden war, selbst wenn der Prosektor die Insuffizienz der Aortenklappen am totenstarren Herzen nicht demonstrieren kann, diese Diagnose für die Zeit der Untersuchung intra vitam zu Recht bestehen.

In dem letzten Decennium ist nun zu den klassischen physikalischen Untersuchungsmethoden (Perkussion, Auskultation, Palpation, Inspektion und Mensuration) — nur diese sind hier stets gemeint — eine neue gleich wichtige und ergebnisreiche hinzugekommen, das Röntgenverfahren.

Noch schärfer als bei den früheren Untersuchungsmethoden, welche aus Befunden an der Körperoberfläche auf den Körperinhalt schließen, findet sich bei der Röntgenuntersuchung die Tendenz methodisch begründet, aus zweidimensionalen Befunden (Schatten) dreidimensionale Substrate (Organe) zu erkennen. In vielen eingehenden und umfangreichen Arbeiten sind die eigenartigen Resultate der Röntgenuntersuchung bereits niedergelegt, ohne daß wohl prinzipiell die Röntgenuntersuchung der Leiche — und zwar in begründeter Absicht — vorgenommen wurde.

Nach alledem erschien es uns nicht unbefriedigend, vom Standpunkt des Anatomen und Pathologen aus die physikalischen Untersuchungsergebnisse zu betrachten, das zusammenzufassen, was der anatomische Befund direkt physikalisch uns wissen läßt.

Wenn man einen Weg zurückgelegt hat und ihn zu kennen glaubt, so wird man oft erstaunt sein, bei umgekehrter Marschfolge vom Ziele aus zum Ausgangspunkt manches in neuer Art sich darbieten zu sehen. Man wird es entschuldigen müssen, daß somit wirklich Neues sich in geringerem Umfang findet, und wird uns zu gute halten wollen, daß wir anatomische Facta bringen und uns auf vielfache eigene Untersuchungen stützen.

Immerhin war es oft zweifelhaft, wie weit wir in unserer Darstellung auf die vitalen Verhältnisse selbst eingehen sollten. Die Veränderung der Körperform z. B. bei der Atmung, wie sie die rein anatomische Inspektion liefert, mußte einbezogen, die Lehre vom Puls konnte nur gestreift, auf die Besprechung der einzelnen Herzklappenfehler durfte zum Teil verzichtet, werden. Das Gebiet der Gynäkologie wurde nicht aufgenommen.

Die Rücksicht auf das Röntgenverfahren ließ manches einbeziehen, was für die übrigen physikalischen Untersuchungsmethoden von geringerer Bedeutung ist. Manches konnte nur angedeutet, nicht weiter ausgeführt werden, so daß ein Anspruch auf absolute Vollständigkeit nicht erhoben wird.

Die Form einer Studie, deren Inhalt vom Anatomen und Kliniker gemeinsam verfaßt ist, veranlaßte uns auf Abbildungen völlig zu verzichten.

Die möglichst vollständig berücksichtigte, ungemein große Literatur konnte aus äußeren Gründen nicht angeführt werden (der Name ist nur dann genannt worden, sobald er zur Bezeichnung eines Verfahrens etc. nötig war), um so weniger als wir selbst bereits früher über verschiedene Abschnitte unter ausführlicher Wiedergabe der Literatur Mitteilungen gemacht haben.

Vgl. z. B. Congreß f. innere Medicin 1904, Virchows Archiv Bd. 151, 160, Zeitschr. f. kl. Medicin Bd. 35, 49, 51, Charité-Annalen 1902, Deutsche Klinik, Verhandlungen der Gesellschaft der Charité-Ärzte 1900, Fortschritte a. d. Geb. der Röntgenstrahlen Bd. 1, 3, 6 u. a. m.

Zur Prüfung mehr physikalischer Fragen haben wir uns besonders Helmholtz' (Die Lehre von den Tonempfindungen) bedient.

Die im Vorstehenden erörterten Umstände ergeben die Bitte, nicht ein völlig abgerundetes und lückenfreies Ganze erwarten zu wollen.

Berlin, August 1904.

Die Verfasser.

Inhalt.

A. Allgemeiner Teil 1
I. Einiges zur Lehre vom Schall 3
II. Über Bewegung in röhrenförmigen Kanälen 16
III. Das Röntgenverfahren 26
IV. Körperform 31
V. Prüfung und Beurteilung der physikalischen Untersuchungsmethoden, unter besonderer Berücksichtigung des Einflusses der Agonie. . . 87
B. Spezieller Teil 93
Brustorgane 95
I. Das Herz 95
II. Die Lungen 143
III. Das Mediastinum 195
IV. Stand des Zwerchfells 222
Bauchorgane 233
I. Allgemeiner Teil 233
II. Die Leber 237
III. Der Magen 246
IV. Die Milz 253
V. Der Darm 257
VI. Das Pankreas 259
VII. Die Nieren 260
VIII. Aorta abdominalis 262
IX. Die radiologische Untersuchung des Abdomens 263

A. Allgemeiner Teil.

I. Einiges zur Lehre vom Schall.

Wenn eine wenig gespannte Saite z. B. durch Anreißen in regelmäßige periodische pendelartige Schwingungen quer zu ihrer Längsrichtung versetzt wird (= Vibration, Oszillation), so ist jede einzelne Schwingung deutlich sichtbar; auch wird die Saite in ihren verschiedenen Lagen nacheinander gesehen. Wenn man die Saite stärker spannt, dann werden die Schwingungen häufiger, schneller: die Saite kann in ihren einzelnen Lagen nicht mehr genau erkannt werden. Eine weitere Verstärkung der Spannung gestattet dem Auge überhaupt nicht mehr, die einzelnen Bewegungen der Saite wahrzunehmen, wohl aber kann der tastende Finger, die Palpation, die Bewegungen, die Schwingungen der Saite (welche Vibration, Oszillation, auch Fremitus genannt werden) fühlen. Zugleich entsteht ein für das Ohr wahrnehmbarer Ton.

Die Tonempfindung beginnt etwa bei 16 Schwingungen in 1 Sekunde. Der höchste Ton, welcher zum Bewußtsein kommt, besitzt 40000 Schwingungen in 1 Sekunde. Die Töne der Musik bewegen sich zwischen 40 und 4000 Schwingungen in 1 Sekunde.

Das Schwingen der Saite bewirkt also dem Ohr, dem spezifischen Sinnesorgan, eine Tonempfindung, dem Auge und dem tastenden Finger eine Bewegungsempfindung: im allgemeinen entspricht jeder Tonempfindung eine Tastempfindung, jeder auskultatorischen Erscheinung eine palpatorische (cf. Herzgeräusche, Pektoralfremitus, Stridor u. a. m.).

Es darf noch einmal darauf hingewiesen werden, daß die Schwingungsfähigkeit der Saite und auch andrer Teile von ihrer Spannung abhängt; die schwingenden Teile und Organe des menschlichen Körpers besitzen eine sehr verschiedene, zum Teil

sehr geringe Spannung (cf. später); letztere kann auch wechseln: die Spannung der Lunge ist eine andere während der Inspiration als während der Exspiration, die Spannung der Darmwand hängt von der Füllung des Darms ab.

Das Gewebe einer kollabierten, weniger lufthaltigen, nicht gespannten Lunge oder der Wand eines mit wenig Luft gefüllten und wenig gespannten Darms kann, ebenso wie die wenig gespannte Saite, einen Ton nicht geben; wohl aber kann die in der Lunge oder in dem Darm eingeschlossene Luft beim Anschlag tönen.

Schall kann auch auf andere Weise, namentlich durch in kurzer Zeit wiederholte Stöße erzeugt werden; so geschieht es bei den sog. Sirenen, beim Klavier, dessen Saiten durch Hammerschläge zum Tönen gebracht werden, und vor allem bei der Perkussion, denn die Schläge der Perkussion sind = Stößen (vgl. die allgemeinen physikalischen Gesetze des Stoßes), und die Perkussionsschläge resp. -Stöße erzeugen Schwingungen der perkutierten Teile.

Da die mit der Hand ausgeführten Perkussionsschläge 100 in 1 Minute nicht viel übersteigen dürften, da ferner durch die Perkussion oft Klänge erzeugt werden und der tiefste wahrnehmbare Ton mindestens, wie bereits erwähnt, 16 Schwingungen in 1 Sekunde besitzt, so ist es klar, daß der Perkussionsstoß bedeutend vielfachere Schwingungen der angeschlagenen Teile bedingt, als den einzelnen Stößen entspricht.

Jeder elastische Körper leitet den Schall, vor allem die atmosphärische Luft, aber auch Wasser, feste Körper (Knochen, Rippen).

Fortpflanzungsgeschwindigkeit des Schalles in der Luft 332 m in 1 Sekunde, im Wasser ca. 1435 m in 1 Sekunde (= 4—5 mal schneller als in der Luft), in festen Körpern (z. B. Knochen) 5—15 mal schneller als in der Luft.

Die schnellere Fortpflanzungsgeschwindigkeit und bessere Schalleitung in festen Körpern kommt bei den geringen Dimensionen des menschlichen Körpers wenig in Betracht.

Die Schallwellen breiten sich (vgl. die allgemeinen Gesetze der Wellenbewegung) radiär von der Ursprungsstelle nach allen Seiten hin aus, erlöschen auf größere Entfernung hin, wie bekannt, allmählich. Durch Röhren (z. B. Bronchien, Stethoskop) werden Schallwellen auf weitere Entfernung hin ungeschwächt fortgeleitet, da die seitliche Ausbreitung der Wellen gehindert wird.

Wenn die Schallwellen eines Mediums auf ein angrenzendes zweites Medium treffen, so werden sie teils einfach zurückge-

worfen (= Reflexion der Wellen), gehen also nicht in das zweite Medium über, teils werden in dem zweiten Medium ebenfalls Wellen erregt (= Fortpflanzung der Wellen in dem zweiten Medium). Ob Reflexion oder Fortpflanzung stattfindet, hängt von der Beschaffenheit der Medien ab. Treffen z. B. Luftwellen auf eine gespannte elastische Membran, so wird diese in Schwingungen versetzt (= Fortpflanzung der Wellen). Die Reflexion ist, obgleich vorhanden, gering. Sobald dagegen Luftwellen auf feste Körper treffen, so werden sie fast völlig zurückgeworfen; eine Fortpflanzung der Wellen in das zweite Medium hinein findet nur in geringem Grade statt. Der Unterschied zwischen beiden Fällen beruht darauf, daß eine elastische Membran viel leichter als feste Körper durch die Luftwellen in Schwingungen versetzt wird.

Wenn es also auf die Fortpflanzung der Schwingungen ankommt, so muß hervorgehoben werden, daß jedesmal bei dem Übertritt der Wellen von einem Medium in ein zweites infolge der Reflexion ein Verlust eintritt; Durchgang durch verschiedene und verschiedenartige Medien läßt daher die Schwingungen sehr bald erlöschen. Dies ist im menschlichen Körper der Fall, wo die Perkussionserschütterung Haut, Unterhautfettgewebe, Muskulatur durchlaufen muß, bevor sie zu den Organen gelangt. Da andrerseits die Körperbedeckung überall ziemlich gleichartig ist, so tritt durch sie hindurch der charakteristische Schall der unterliegenden Organe (Lungenschall, Darmschall, Leberschall) deutlich hervor und ermöglicht eine Vergleichung verschiedener Stellen. Nur wenn die Körperbedeckung sehr dick ist (Fettleibigkeit, Oedem), wird sie deutlich störend, schallhemmend.

Wenn Wellen senkrecht auf die Trennungsfläche zweier Medien treffen, treten sie leichter über, als wenn sie schräg auffallen; in letzterem Fall ist der Verlust größer. Daher ist der senkrecht zur Körperoberfläche ausgeübte Perkussionsschlag der beste, er wirkt mehr in die Tiefe als seitlich.

Über die Stärke des Perkussionsschlages wird an den betreffenden Stellen gesprochen werden (siehe z. B. Perkussion des Herzens). Nur soviel sei hier gesagt, daß zur Bestimmung oberflächlich gelegener Grenzen schwache (leise, oberflächliche) Perkussion besser als laute (starke, tiefe), zur Erkennung tiefer gelegener Zustände starke Perkussion besser als schwache dient, denn der Schall oberflächlicher Medien kann durch den tieferer

völlig übertönt werden; bei lauter, starker Perkussion werden feinere, oberflächlichere Grenzen undeutlich.

An dieser Stelle erscheint die Frage berechtigt, wie tief der Perkussionsschlag eindringt. In Übereinstimmung mit Weil möchten wir nach eigenen Versuchen an Organen und Beobachtungen bei Obduktionen als mittlere Tiefe 6 cm angeben; davon sind etwa 2—3 cm auf die Körperbedeckung in Abzug zu bringen, so daß der Perkussionsschlag in die Organe etwa 3—4 cm eindringt. Es ist daher ausgeschlossen, das normale Herz von der hinteren Thoraxfläche aus zu perkutieren; es ist auch unmöglich, Herde im hinteren Teil der Lunge von vorn zu erreichen. Darum ist die allseitige Perkussion der Lunge absolut erforderlich; aber auch dabei werden zentral gelegene Teile der Lunge nicht mehr erreicht, ebensowenig wie die vergrößerten Bronchialdrüsen.

Wenn ein elastischer Körper, z. B. eine Saite, in gleichen Zeiträumen (in 1 Sekunde) sich regelmäßig wiederholende, also periodische und schnell genug aufeinander folgende Schwingungen vollführt, so entsteht, wie bereits besprochen, ein Ton; ein Ton wird demnach durch einfache pendelartige Schwingungen hervorgerufen. Der Ton einer Saite hängt nicht nur vom Material ab, sondern ist desto höher, je dünner, je stärker gespannt und je kürzer sie ist. Dies findet Anwendung auf die verschieden starke Spannung der perkutierten Magen- und Darmwand. Die Hälfte einer Saite gibt die Oktave von dem Tone der ganzen Saite an, der vierte Teil die zweite Oktave vom ersten Tone u. s. f. Wenn man den Finger auf die Hälfte, ein Drittel, ein Viertel der Saite (= Ruhepunkt, Schwingungsknoten) setzt, so teilt sie sich in zwei, drei, vier gleiche Teile und liefert den Ton, welchen eine Saite von dem 2., 3., 4. Teile der Länge geben muß; (vgl. die Bildung der einzelnen Töne beim Violinspielen). Eine Saite kann nicht nur als Ganzes, sondern auch in mehreren gleichen Teilen schwingen. Schwingt sie als Ganzes, so ergibt das den Grundton, schwingt sie in Teilen, so entsteht ein desto höherer Ton, in je mehr gleiche Teile sie zerfällt.

Eine Saite schwingt stets als Ganzes und auch in Teilen zugleich, dadurch werden neben und zugleich mit dem Grundton noch andere Töne, Nebentöne, Obertöne erzeugt. Grundton + Obertöne = Klang. Wird derselbe Grundton auf verschiedenen Instrumenten angegeben, so sind die zugleich erklingenden Obertöne verschieden. Diese Verschiedenheit der

Instrumente trotz gleichen Grundtones heißt die Klangfarbe, Timbre und beruht also auf den Obertönen. Der Grundton ist meist, aber nicht immer, stärker als die Obertöne (vgl. später Metallklang, amphorisch), nach ihm beurteilt man deshalb auch die Tonhöhe. Grundton und Obertöne stehen entweder in harmonischem (Saiten) oder in unharmonischem (Pauke) Verhältnis.

Bei der Pauke wird eine Membran in Schwingungen versetzt und kann auf sehr verschiedene Weise in sehr ungleiche schwingende Abteilungen zerfallen; überhaupt können gespannte Membranen sehr mannigfaltig schwingen, da sie durch Knotenpunkte oder Knotenlinien in viele, oft ungleiche, schwingende Abteilungen zerlegt werden (wir erinnern an die bekannten Chladnischen Klangfiguren elastischer Platten). Daher ist im allgemeinen bei gespannten elastischen Membranen das Verhältnis des Grundtones zu den Obertönen sehr wechselnd.

Charakteristische Abarten der Klangfarbe von Streichinstrumenten, Blasinstrumenten sind weich, scharf, schmetternd, dumpf, hell, voll, leer u. s. f.

Im Vorhergehenden wurde auseinandergesetzt, daß neben dem angeschlagenen Grundton zugleich die Obertöne erklingen; umgekehrt ertönt auch, sobald ein Oberton (z. B. auf dem Klavier) angegeben wird, der Grundton mit. Wenn daher beim Perkutieren ein Ton sehr laut gehört wird, so ist dieser nicht notwendig gerade der Grundton, sondern es kann auch ein höherer oder tieferer Ton sein, welcher durch eigenartige Bedingungen (Resonanz etc.) unserem Ohre vernehmbarer als der betreffende Grundton wird.

Das Gleiche gilt auch von auskultatorischen Erscheinungen. Die durch Einströmen der Luft in die Alveolen während der Inspiration entstehenden Geräusche können, so glaubt man, nicht gehört werden, weil sie wegen der Kleinheit der Lufträume zu hoch sein müßten. Das dürfte nicht zutreffen. Es ist auch hier möglich, daß neben den erzeugten, sehr hohen und unhörbaren Tönen, tiefere, sehr wohl wahrzunehmende Töne mit erklingen. Letztere stellen sich uns dann als das sogenannte Vesiculäratmen dar.

Da das Ohr verschiedene Empfindlichkeit für Töne verschiedener Höhe besitzt, ist ein Maß der Intensität bei verschiedener Tonhöhe schwer zu gewinnen; dieser Übelstand macht sich auch bei der Beurteilung des Perkussionsschalles bemerkbar. Bei gleicher Kraft der Erzeugung werden höhere Töne außerordentlich viel stärker empfunden; höhere Töne können mit geringerer Kraft erzeugt werden. Bei Klängen von großer Tiefe überwiegen die Obertöne den Grundton an Stärke (cf.

amphorisch), denn Grundton und Obertöne werden zugleich und mit gleicher Kraft erzeugt.

Das Ohr ist in der Vergleichung der Stärke zweier Töne von verschiedener Höhe sehr unsicher.

Das menschliche Ohr zerlegt einen Klang in seine Komponenten, in eine Reihe von Tönen und empfindet Grundton und die verschiedenen Obertöne einzeln. Auf der Zerlegung des Klanges in seine einzelnen Töne beruht die Empfindung und Erkennung z. B. von Metallklang, amphorischem Klang, tympanitischem Klang und überhaupt aller perkussorischer Schallerscheinungen.

Knall ist ein einziger, heftiger, kurz abgebrochener Eindruck auf das Ohr.

Geräusch (vgl. Wagenrasseln, Meeresbrausen, Blätterrauschen) ist ein unregelmäßig, ungleichartig zusammengesetzter Schall und beruht in einem schnellen Wechsel verschiedenartiger unregelmäßiger Schallempfindungen. Geräusche können aus unmusikalischen Klängen zusammengesetzt werden und umgekehrt können in Geräuschen durch passende Instrumente (Resonatoren) viele einzelne unharmonische Töne nachgewiesen werden. Im Geräusch sind verschiedenartige, nicht periodische Bewegungen unregelmäßig gemischt, im Geräusch erfolgt ein rascher, unregelmäßiger, aber deutlich erkennbarer Wechsel stoßweise aufblitzender verschiedenartiger Laute.

Jede der im Geräusch vorhandenen verschiedenartigen Bewegungen könnte, wenn sie nicht so rasch vorüberginge, sondern sich periodisch schnell zu wiederholen anfinge, wie es durch Resonatoren künstlich bewirkt wird, zu einem Ton oder Klang werden. Daher enthält jedes Geräusch die Keime zu verschiedenen Klängen (vgl. die Entstehung des Bronchialatmens).

Geräusche werden sehr verschieden bezeichnet: Rasseln, Knistern, Knisterrasseln, Trachealrasseln, Sausen, Knarren, Brausen, Kratzen, Zischen (Stridor), Giemen, Pfeifen, Schnurren, Rollen.

Geräusche, welche mit wirklichen Tönen gemischt sind, haben einen musikalischen Charakter = musikalische Geräusche (gewisse Herzgeräusche, klingendes Rasseln, II. klingender Aortenton).

Ob die sogenannten Herztöne wirklich Töne sind, ist zweifelhaft, sie sind eigentlich mehr Geräuschen gleich zu achten. (Näheres darüber im Abschnitt „Herz").

Auch Geräusche lassen oft eine verschiedene Höhe erkennen, das wird vor allem durch einen bekannten Versuch erwiesen.

Werden verschieden lange Holzstäbe auf den Boden geworfen, so entstehen Geräusche von verschiedener zu bestimmender Höhe. Wieweit jedoch in Geräuschen Tonhöhe wahrgenommen oder überhaupt eine Schallerscheinung als Klang oder als Geräusch empfunden wird, hängt von der subjektiven Entscheidung ab. Ein sehr fein empfindendes Ohr wird noch in vielen Geräuschen einen musikalischen Inhalt entdecken, in welchen ein anderes weniger geschultes Ohr nur ein Geräusch vernimmt. Das Gleiche gilt auch von den Schallerscheinungen beim Perkutieren, deren Beurteilung bisweilen von mehreren Beobachtern verschieden erfolgt.

Jeder Klang läßt unterscheiden

I. die Höhe (hoher, tiefer Schall), sie wird durch die Anzahl der Schwingungen in 1 Sekunde bedingt;

II. die Stärke, Intensität (lauter, leiser, matter Schall), sie hängt von der Schwingungsweite (Amplitude), d. h. von der Größe des Ausschlages der schwingenden Saite ab;

III. die Klangfarbe, Timbre (dumpfer, heller Schall), wurde schon besprochen, entspricht einer verschiedenen Wellenform.

Besonders wichtig erscheint uns außerdem noch

IV. die längere oder kürzere Dauer der Schallerscheinung (kurzer, langer Schall) und die Art ihres Erlöschens, (= Abklingen) (voller, leerer Schall). Denn Grundton und Obertöne hören, wie bereits erwähnt, nicht gleichzeitig, sondern nacheinander auf. In dieser Beziehung bestehen, da die schwingende Substanz sehr verschiedene Beschaffenheit besitzt, große Unterschiede. Die Perkussionsschläge selbst sind in ihrer Stärke als gleich zu erachten, der erzeugte Schall jedoch dauert bald kürzer, bald länger und verhallt in mannigfaltiger Weise.

Alle Namen für die verschiedenen Arten der Schallerscheinungen sind Urteile, welche aus den eben angeführten elementaren Qualitäten abgeleitet werden. Mit jeder Änderung des schwingenden Materials ändern sich auch sämtliche Qualitäten. Eine besondere Qualität z. B. der Klangfarbe ist auch durch eine bestimmte Stärke und Höhe charakterisiert, und umgekehrt. Daher enthält irgend eine Bezeichnung der Klangfarbe zugleich Angaben über die Höhe und Stärke.

Die Perkussion erzeugt durch ihre Schläge (= Stöße) zweifellos stehende (periodische) Schwingungen der perkutierten Teile

und so eine Reihe von Schalleindrücken. Der bei der Perkussion gehörte Ton ist nicht notwendig der Grundton, sondern kann auch unter Obertönen verdeckt sein.

Der Perkussionsschall steht im allgemeinen zwischen Klang und Geräusch, ist meist nicht echt musikalisch, klanglos. Wenn der Schall mehr musikalisch ist und eine sehr deutliche Tonhöhe hervortritt, wird der Schall klanghaltig (= tympanitisch) genannt. Es muß aber noch einmal darauf hingewiesen werden, daß kein Perkussionsschall eigentlich absolut klanglos ist und daß grade bei der Beurteilung des Klanggehalts die subjektive Empfindung eine große Rolle spielt; die Extreme werden leicht anerkannt, die Übergänge bieten Schwierigkeiten.

Besonderer Erwähnung bedürfen hier die Resonatoren, weil ihre Kenntnis von Bedeutung für einzelne Schallerscheinungen im Körper wird.

Resonatoren sind, wie bekannt, gläserne oder metallene Hohlkugeln oder Röhren mit zwei Öffnungen. Bei entsprechendem Anblasen tritt der Grundton sehr stark hervor, er ist viel tiefer als alle anderen Eigentöne, letztere sind sehr schwach, sehr hoch, unharmonisch, wenig bemerkbar. So kann man den betreffenden Ton, welcher dem Grundton des Resonators gleich ist, aus einer großen Zahl von Tönen oder aus Geräuschen heraushören. Die kugelförmige Gestalt gibt die kräftigste Resonanz. Die Wandungen der Kugel müssen fest und glatt sein, um den kräftigen Luftschwingungen im Innern den nötigen Widerstand leisten zu können und um die Bewegung der Luft so wenig wie möglich durch Reibung zu stören. Ein mit Gas stark gefüllter Magen, eine lufthaltige Höhle (Caverne) der Lunge, ein stark gespannter Pneumothorax liefern ähnliche Resonanzwirkungen.

Daß nicht allein die Kugelform zur Resonanzwirkung nötig ist, braucht kaum hervorgehoben zu werden, wir erinnern an den Resonanzboden der Streichinstrumente. Allgemein dürfte bekannt sein, daß ein gepolstertes Sofa bei der Perkussion des Lebenden oder ein hölzerner Tisch, auf dem die zu perkutierende Leiche liegt, gute Resonanzböden abgeben.

Die Schwingungsfähigkeit der Körper und somit ihre Klangfarbe hängt ab von dem Material, aus dem sie bestehen. Vollkommene Elastizität begünstigt besonders das Fortbestehen der höheren Töne, da schnellere Schwingungen (= höhere Töne) infolge unvollkommener Elastizität und Reibung schneller erlöschen als langsamere Schwingungen (= tiefere Töne). Die folgenden Beispiele mögen dies erläutern.

Die metallische Klangfarbe (vgl. später den sog. Metallklang) besitzt verhältnismäßig hohe harmonische Obertöne, welche anhaltend und in gleichem Flusse mitklingen.

Die Klangfarbe des Glases ähnelt derjenigen der Metalle, läßt jedoch keine so starke Erschütterung zu. Der Ton des Glases bleibt immer schwach, zart, verklingt schneller.

Die Klangfarbe des Holzes ist wesentlich von der des Metalls und der des Glases verschieden. Die Struktur des Holzes ist eine sehr ungleichmäßige, es ist mit

zahlreichen kleinen Hohlräumen durchsetzt, seine Elastizität ist unvollkommen. Daher erlöschen die Töne, besonders die höheren, schnell.

Vor allem möchten wir darauf hinweisen, ohne noch mehr Beispiele zu zitieren, daß für die Schwingungsfähigkeit der Teile ihre Elastizität von größter Bedeutung ist; nur die Elastizität gestattet die Schwingungen und vermittelt die Rückkehr in die alte Stellung. Je vollkommener die Elastizität ist, desto länger dauern die Schwingungen.

Das im menschlichen Körper zur Schallerzeugung verwendete Material ist

a) gashaltige Räume,

b) feste, d. h. wasserhaltige Organe.

Diese Organe sind aus sehr verschiedenen Geweben, d. h. aus sehr verschiedenen Medien zusammengesetzt, also absolut nicht homogen, infolge dessen verlieren sie sehr bald, nach wenigen Schwingungen, die durch den ersten Anstoß erteilte Bewegung, ihre Schwingungsfähigkeit ist im allgemeinen gering; sie sind schwer zu erschüttern.

Gase werden viel leichter als Wasser*) erschüttert, schwingen leichter und länger (Magen-Darmkanal, Lunge).

Besonders möchten wir noch für die Beurteilung der Schwingungsfähigkeit der Organe auf folgende Punkte aufmerksam machen, auf:

a) den Gehalt an elastischem Gewebe,

b) die Spannung des betreffenden Organs,

c) die Dicke.

Der Gehalt der Organe an elastischem Gewebe ist, wie bekannt, sehr verschieden. Die Haut besitzt ziemlich viele elastische Fasern, die Leber sehr wenig; sehr reich daran ist die Lunge. Wegen dieses hohen Gehaltes an elastischen Fasern ist die Schwingungsfähigkeit der Lunge sehr vollkommen. Andrerseits ist aber die Lunge im ganzen aus vielen verschiedenen Medien zusammengesetzt; Luft, Blut, elastisches Gewebe sind innnig durcheinandergemischt, so daß hierdurch wiederum eine Einbuße an Schwingungsfähigkeit eintritt.

Außer durch den histologischen Befund an elastischem Gewebe lassen sich die Organe bei der Sektion selbst sehr leicht und einfach durch den Fingerdruck auf ihre Elastizität prüfen: so besteht ein großer Unterschied zwischen der teigigen Fettleber und der viel mehr elastischen Lebercirrhose.

*) Einfaches, klares Serum, seröses, dünnflüssiges Exsudat leitet den Schall besser als trübes, dickflüssiges, eitriges, zellenreiches Exsudat.

Außerdem ist, wie bei den im Eingang erwähnten Saiten, sehr wichtig die Spannung der Organe; welche Bedeutung letzterer bei der Perkussion der Lunge, des Magens und Darmes zukommt, wird noch in späteren Teilen besprochen werden. Wenn die Lunge nach Eröffnung des Thorax kollabiert, also entspannt wird, ändert sich ihr Schall völlig. Der Schall des Magens ist verschieden, je nach der schwächeren und stärkeren Füllung mit Gas und dementsprechender schwächerer und stärkerer Spannung der Wand.

Daß die Dicke der schwingenden Teile berücksichtigt werden muß, wurde bereits bei den Saiten hervorgehoben; je dünner eine Saite ist, desto höher schallt sie.

Ein Klang wird dumpf oder gedämpft genannt, wenn er neben seinem Grundton wenig Obertöne besitzt; dieser Mangel an Obertönen bedingt eine eigentümliche Klangfarbe und mit dieser zugleich die Höhe, Stärke und Dauer. Wenn nämlich das angeschlagene Material die höheren Schwingungen der Obertöne nicht zuläßt, dann ist seine Schwingungsfähigkeit überhaupt gering, wie bereits besprochen ist. Daher wird durch dieses so beschaffene Material nicht nur die Klangfarbe, sondern auch die geringere Höhe, die kurze Dauer und die unbedeutende Stärke der Schallerscheinung bedingt. Der Klang ist also dumpf, unkräftig, matt, leise, schwach, tief, kurz; viele Obertöne dagegen machen den Klang heller, höher, stärker, lauter, länger. Wenn man ein Glas anschlägt, ertönt es hell, laut, lang, kräftig, wenn man mit der Hand dämpft, also die kleineren Schwingungen der Obertöne hindert, letztere sehr schnell zum Erlöschen bringt, weniger laut, gedämpft, dumpf, matt, leise, schwach, tiefer, kürzer.

Ein gedämpfter Schall ist aber nicht bloß immer, wie in dem eben angeführten Fall, eine Abschwächung, Dämpfung eines vorher andersartigen Schalles, demnach etwas Relatives (cf. die Dämpfung über der vorher lufthaltigen Lunge), sondern auch etwas Absolutes, eine Eigentümlichkeit der Klangfarbe, zugleich der Stärke, Höhe und Dauer. Sehr steife Saiten lassen keine hohen Obertöne entstehen, klingen dumpf, unkräftig. Was die Teile des menschlichen Körpers betrifft, so ist bezüglich der eben besprochenen Klangfarbe Folgendes zu bemerken:

a) Gashaltige Teile sind mehr elastisch, schwingen leichter, liefern mehr Obertöne, schallen heller, länger, lauter, stärker.

b) Luftleere Teile (z.B. Leber, Oberschenkel) derber, massiger sind weniger elastisch, werden schwerer erschüttert, können nicht viel und vielfach schwingen, geben keine sehr hohen Obertöne, schallen dumpfer (gedämpfter) kürzer, schwächer, leiser, matter.

Jeder Perkussionsschall des Körpers, so möchten wir behaupten, hat etwas Klang in sich, selbst die perkutierte Oberschenkelmuskulatur (der sog. Schenkelschall) läßt bei Kontraktion und Erschlaffung eine verschiedene Höhe des Schalles erkennen. Jedoch wird klanghaltig (=tympanitisch, musikalisch) nur derjenige Perkussionsschall genannt, welcher seinen Inhalt an Klang dadurch beweist, daß seine Tonhöhe (Höhe, Tiefe) leicht zu bestimmen ist. Der entgegengesetzte Fall wird als klanglos (= nicht-tympanitisch) bezeichnet. Klanglos ist hiernach der Schall der Leber, des Herzens, klanghaltig der Schall des luftgefüllten Darms. Natürlich gibt es vielfache Übergänge.

Gespannte Membranen geben, wie schon erwähnt, unharmonische Töne, welche einander ziemlich nahe liegen. Diese Töne verklingen sehr schnell. Werden die Membranen mit einem Luftraum verbunden (z. B. Pauke = *τυμπανον*), so kann dadurch das Verhältnis der Töne geändert werden: es scheint der Grundton dadurch in seiner Stärke gegen die übrigen begünstigt zu werden. Der Anschlag ergibt unharmonische Obertöne, sind diese naheliegend zum Grundton, so ist der Klang unmusikalisch, kesselähnlich; sind die Nebentöne weit entfernt vom Grundton und schwach, so wird der Ton musikalischer. Letzterer Fall entspricht dem tympanitischen Schall.

Der klanghaltige, tympanitische Schall bietet einen gewöhnlich sehr deutlichen Grundton und wenig Obertöne, letztere sind nicht harmonisch und verklingen schnell.

Einer besonderen Besprechung und Abgrenzung vom tympanitischen Schall bedarf an dieser Stelle der sogenannte Metallklang, welcher ebenfalls einen charakteristischen Klang, jedoch besondere Eigentümlichkeiten besitzt. Wie bereits früher erwähnt, ist die metallische Klangfarbe dadurch gekennzeichnet, daß verhältnismäßig hohe harmonische Obertöne anhaltend und in gleichmäßigem Flusse mitklingen. Wenn dabei der Grundton wenig deutlich, schwach bleibt, die Obertöne stark sind, so ist das Metallklang im engeren Sinne (vgl. den Klang eines fallenden Goldstückes, einer Straßenbahnglocke u. a.); wenn der Grundton stark ist und sehr deutlich neben den Obertönen gehört wird, so wird das als amphorisch bezeichnet, weil das Beklopfen eines Kruges (amphora) diese Art von Klang hervorruft. Man hört diesen Klang besonders deutlich, sobald man das Ohr dem Raume resp. der Öffnung nähert, aus welcher

Tatsache auf ein geschlossenes Wellensystem innerhalb des Raumes geschlossen werden muß.

Die Perkussion eines Glases ergibt tympanitischen Schall, die einer Flasche Metallklang. Der Entstehung des Metallklanges liegt zugrunde eine regelmäßige Form des Hohlraumes, eine regelmäßig verengte Öffnung und eine gewisse Starrheit und Glätte der Wand, welche mehr zum Reflektieren als zum Fortleiten und Selbstschwingen geeignet ist; der Grundton wird tiefer, wenn das Volumen vergrößert und die Öffnung der Flasche verengt wird.

Die normalen und pathologischen Fälle, in welchen die Perkussion tympanitischen oder nichttympanitischen Schall liefert, sind wohl gekannt, unterliegen aber bezüglich der exakten Erklärung bedeutenden Schwierigkeiten, über welche bei den betreffenden Organen (Lunge, Magen, Darm) berichtet werden soll.[1])

Tympanitischer Schall wird z. B. über mäßig mit Gas gefüllten Hohlräumen (Magen, Darm, Lungencavernen, Pneumothorax) gehört. In diesem Fall schwingt bei der Perkussion sowohl der Inhalt des Hohlraumes, das Gas, als auch die Wand, die Membran. Beider Schwingungen adaptieren sich gegenseitig, geschehen synchron; ist das nicht möglich, d. h. also wird die Wand durch die Perkussionsschläge zwar bewegt, vermag aber aus irgend einem Grunde nicht synchron mit der eingeschlossenen Luft zu schwingen, so wird der Schall nichttympanitisch. Auch ist es für die Art des entstehenden Schalles von Bedeutung, ob die in dem Hohlraum enthaltene Luft, sobald sie durch den Perkussionsschlag getroffen wird, leichter, schwerer oder gar nicht aus dem Raum entweichen kann. Der Ton wird tiefer, wenn der Hohlraum größer und die Wand (die Membran) weniger gespannt wird (letzteres kann auch durch stärkeres Anfeuchten der Membran erreicht werden).

Die von Skoda eingeführte Bezeichnung voll (Gegensatz leer) = volltönend, klangvoll, sonorus, ist später sehr verschiedener Beurteilung unterworfen worden. Jedenfalls handelt es sich dabei um ein nicht einfaches Urteil, welches erst aus verschiedenen Qualitäten des Klanges gewonnen werden muß. Daher haben einzelne Autoren, nicht mit Unrecht, diesen Begriff „voll, leer" gänzlich eliminieren wollen.

[1]) Die sehr eingehenden Untersuchungen von May und Lindemann („Über die Entstehung des tympanitischen und des nichttympanitischen Perkussionsschalles", D. A. f. kl. Med.) geben darüber genauere Auskunft.

Im physikalischen Sinne ist ein Klang voll, wenn ein stark ausgeprägter Grundton vorhanden ist und an Stärke, gegenüber den Obertönen, überwiegt. Dagegen bedeutet „leer" ein Hervortreten der Obertöne auf Kosten des Grundtons, dieser ist verhältnismäßig schwach. „Voll" und „Leer" bezeichnet also den relativen Gehalt eines Klanges an Grundton. Anders ist es in der Musik. Dort ist voll eine Eigentümlichkeit der Klangfarbe und bezeichnet einen hohen Grad von Stärke und Reinheit des Klanges, den Mangel jeglichen Geräusches. Der Klang ist im Verhältnis zur Klang-erregenden Kraft sehr stark und rein.

Die Perkussion gebraucht voll und leer weder in jenem physikalischen Sinne, noch wie die Musik, sondern bezieht sich auf die Tatsache, daß aus der perkussorischen Resonanz eines Raumes auf seine Größe und ev. Gestalt geurteilt werden kann.

Dieses komplizierte Urteil wird gewonnen aus den elementaren Eigenschaften jedes Klanges, aus Tonhöhe, Stärke, Klangfarbe, Dauer des Schalles und der Art des Abklingens. (Besonders wichtig ist dabei das nicht gleichzeitige Verlöschen des Grundtones und der einzelnen Obertöne).

Die durch Schlag erregten tönenden Körper klingen zwar eine Zeitlang fort, geben aber nicht einen in gleichmäßiger Stärke anhaltenden, sondern einen bald langsamer, bald schneller abnehmenden und verlöschenden Ton.

Ein schwingender Körper gibt seine Schwingungen um so schneller an seine Umgebung ab, je höher sein Ton ist, d. h je größer die Zahl der Schwingungen in 1 Sekunde ist. Ganz kurze hoch klingende Saiten, kleine Metallzungen oder Platten geben außerordentlich kurz abklingende hohe Töne. Tiefere Töne entsprechend größerer Körper klingen leicht lang aus.

Der Unterschied des Klanges gleich stark angeschlagener Saiten aus verschiedenem Material beruht zum Teil auf der Schnelligkeit, mit der der Ton sich verliert. Als Beispiel mögen folgende Fälle dienen:

a) Wenn die aus wenig Masse bestehenden, leichten Darmsaiten auf wenig elastischen Teilen befestigt sind, so erlöschen ihre Schwingungen sehr schnell nach dem Anschlag; ihr Ton ist kurz, klanglos, leer.

b) Schwere Metallsaiten geben ihre Schwingungen nur langsam an die Umgebung ab, schwingen länger, der Klang wird dauernder, voller.

Demnach wäre also etwa:

voll, sonorus = lang ausklingend,
leer . . . = kurz abklingend.

Voll und leer sind also andere Schallqualitäten als dumpf und hell, wie aus dem bisher Erörterten hervorgeht. Immerhin aber mögen noch zwei bekannte Beispiele zur Erläuterung des Unterschiedes dienen:

I. Wenn eine enge, aber lufthaltige Dünndarmschlinge durch eine dünne Bauchwand hindurch perkutiert wird, so ist der Schall wenig voll (kurz abklingend), aber hell (mit viel Obertönen).

II. Der Schall einer lufthaltigen Lunge, welche vorn durch eine dicke Fettlage oder eine umfangreichere Milchdrüse perkutiert wird, ist gedämpft (wenig Obertöne), aber voll (lang ausklingend).

Hierbei sind wohl zu unterscheiden:

a) Der verschiedene Luftgehalt der Lunge oder des Dünndarms; verminderter Luftgehalt bedeutet verminderten Umfang, kleineren schallgebenden Raum, macht den Schall leerer.

b) Die Wirkung der dickeren oder dünneren luftleeren Körperbedeckung, welche über dem schallgebenden Raum gelegen, dämpfende Wirkung ausübt, eine dämpfende Zwischenlage darstellt.

Obgleich der Begriff voll, leer also ein durchaus klar begründeter ist, so dürfte er sich dennoch für den praktischen Gebrauch weniger eignen, einerseits weil das zu abstrahierende Urteil ziemlich schwierig ist, andrerseits weil diese Feststellung für die Diagnose durchaus entbehrlich ist. Die Praxis reicht völlig mit klanglos-klanghaltig und dumpf-hell aus.

II. Über Bewegung in röhrenförmigen Kanälen.

Die Bewegung der Luft, des Blutes, der Lymphe, der Nahrung geschieht innerhalb des Körpers in röhrenförmigen Kanälen, deren Beschaffenheit durchaus unähnlich ist. Keiner dieser Kanäle ist in seinem ganzen Verlaufe gleich weit, physiologische Teilungen und Kontraktionen, pathologische Verengerungen und Erweiterungen bedingen beständig eine Veränderung des Lumens; auch die Zusammensetzung der Wand selbst ist eine sehr verschiedene. In letzterer Beziehung möchten wir unter besonderer Berücksichtigung der physikalischen Untersuchung unterscheiden:

a) starre Röhren (Trachea, größere Bronchien, atheromatöse Arterien),

b) elastische Röhren (Arterien, Venen, Alveolargänge),

c) kontraktile Röhren (Arterien, kleinere Bronchien, Magen Darm).

Die genannten Eigenschaften schließen einander nicht aus, vielmehr besitzen einzelne Röhren (z. B. Arterien) zugleich Elastizität und Kontraktilität; auch die starren Röhren entbehren keineswegs der Elastizität völlig. Außerdem besteht keine Konstanz während des ganzen Lebens: die Arterien, die Trachea werden im Alter starrer, verlieren an Elastizität.

Die im Folgenden erörterten Verhältnisse können an der Leiche nicht immer vollständig geprüft und mit dem Zustande während des Lebens verglichen werden, weil mit dem Eintritt des Todes die Füllung der einzelnen Röhren einer erheblichen Änderung unterliegt; wir erinnern nur daran, daß an der Leiche die Arterien gewöhnlich leer sind oder sehr wenig Blut enthalten. Auch erlöschen im Tode die Kontraktion und der Tonus. Nur wirkliche pathologische Veränderungen der Wand (Sklerose, Atherom, Verkalkung) bleiben sichtbar.

Elastische und kontraktile Röhren haben sehr bemerkenswerte Unterschiede. Bei jedem elastischen Rohr ist die Spannung der Wand parallel der wechselnden Füllung; je größer der Inhalt (Völle, Füllung), desto mehr wird die Wand gespannt, desto härter erscheint sie dem tastenden Finger. Daher wird aus der Spannung (Härte) ein Urteil über die Füllung (Völle, Inhalt) gewonnen; dies gilt vor allem für die Blutgefäße des menschlichen Körpers, welche sämtlich mehr oder weniger elastisch sind. Aber die lebende Arterie besitzt außer ihrer Elastizität noch die Kontraktilität; sie kann sich selbst um einen geringen Inhalt kontrahieren und in diesem Falle trotz schwächerer Füllung gespannt, hart erscheinen (kleiner, gespannter Puls bei Mitralstenose, harter, drahtförmiger Puls bei Schrumpfniere). Demnach ist die Spannung (Härte) der lebenden Arterie abhängig von

a) der Elastizität und Füllung (Völle, Inhalt),
b) der Kontraktilität.

Im Gegensatz zu der durch Elastizität und Kontraktion bedingten scheinbaren, funktionellen Härte muß besonders hervorgehoben werden, daß auch die Wand der Arterie selbst erkranken und sehr hart und starr werden kann (Sklerose, Atherom, Verkalkung); das ist eine wirkliche, anatomisch bedingte, organische Härte der Wand; letztere kann noch an der Leiche festgestellt werden, erstere nicht. Wenn die Gefäßwand in ihrer Elastizität geschädigt ist (Arteriosklerose), läßt sich oft über die Spannung des Pulses am Lebenden nicht urteilen. Da an jeder lebenden Arterie Elastizität, Tonus und Kontraktion, wenigstens in geringem Grade, vorhanden sind, so erscheint allemal die Härte der lebenden Arterie weit bedeutender als die der toten.

Es wird seltener an den Arterien, häufiger an den dünnwandigen Venen, noch eine Art von Härte bemerkbar, welche dadurch entsteht, daß der Inhalt des Gefäßes, das Blut, gerinnt, d. h. wenn sich ein Thrombus bildet; (vgl. Thrombose d. V. femoralis, d. V. iugularis).

Unter diesen Voraussetzungen sei nun kurz des Arterienpulses, des Capillarpulses und des Venenpulses gedacht.

Wenn die durch Kontraktion (Systole) des linken Ventrikels erzeugte Blutwelle in die Arterie eintritt, so wird letztere ausgedehnt (also Herzsystole = Arteriendiastole), sie schwillt rasch (P. celer) oder allmählich (P. tardus) an. Hierbei ist von großer Bedeutung die Elastizität der Wand; bei guter Elastizität geschieht die Anschwellung schnell, bei verringerter Elastizität (Altersveränderungen) geschieht sie langsamer (= P. tardus der Greise), weil die mehr starre Arterie schwerer erweitert wird.

Besonderer Besprechung bedarf das eigentümliche Verhalten des Pulses bei Aorteninsuffizienz. Der hypertrophische linke Ventrikel wirft mit großer Kraft eine bedeutende Menge Blutes in die Arterien, welche sehr schnell, gewissermaßen mit einem Ruck stark anschwellen (= P. celer). Sofort fließt das Blut nicht nur in die Kapillaren weiter, sondern auch nach dem linken Ventrikel durch die insuffizienten Aortenklappen zurück, so daß die Arterien wieder sehr schnell und gründlich entleert werden. Dieser Klappenfehler stellt also große Anforderungen an die Elastizität, namentlich der größeren Arterien, welche daher oft erweitert, verlängert, geschlängelt angetroffen werden (cf. fühlbare Pulsation des Arcus aortae in der Fossa iugularis).

Auch die Kapillaren erhalten bei Aorteninsuffizienz herzsystolisch viel Blut und entleeren es ebenfalls nicht allein in die Venen, sondern auch zurück in die Arterien und das Herz, so daß Zustände abnorm starker Füllung der Kapillaren mit abnorm starker Leere auffallend deutlich rhythmisch abwechseln, was den Eindruck eines Pulses, des sog. Kapillarpulses, bewirkt. Der Kapillarpuls ist an Geweben mit viel Kapillaren (z. B. Nägel) gut zu sehen; auch kann man ihn leichter sichtbar machen, sobald man durch Streichen mit dem Fingernagel in der Haut der Stirn die vorhandenen Gefäße stärker erweitert und füllt.

Die Größe des Ausschlages der Arterienwand durch die vorübergehende Blutwelle wird als Größe oder Höhe des Pulses bezeichnet. Je kleiner die Welle, desto geringer der Ausschlag

der Arterienwand, desto kleiner der Puls (Herzermattung, Aortenstenose); groß ist der Puls aus den bereits erörterten Gründen bei Aorteninsuffizienz. Ein sehr frequenter Puls kann nicht groß sein.

Die Füllung der Arterie (Inhalt) heißt auch Völle. Es ist bekannt, daß die Arterie immer fließendes Blut enthält, jedoch im Augenblick des Pulsschlages mehr Blut in Form einer Welle empfängt. In dem Augenblick des Pulsschlages ist also die Arterie stets stärker gefüllt, gespannter, härter. Um ein exaktes Urteil über die Füllung der Arterie zu bilden, ist es nötig, auch die Füllung in der Ruhepause zwischen zwei Pulsschlägen festzustellen. Völle bedeutet den mittleren Füllungszustand der Arterie. Bei Aorteninsuffizienz sowohl wie bei Aortenstenose ist der Puls nicht voll (P. inanis; Gegensatz P. plenus).

Der einzelne Pulsschlag wird in seinen feineren Bewegungen durch den Sphygmographien abgebildet und zeigt außer der Haupterhebung (der primären Erhebung) auf dem absteigenden Schenkel die sogenannte sekundäre Erhebung und drittens zahlreiche Elastizitätselevationen (Vibrationen) der Arterie; letztere werden natürlich sehr wesentlich durch die Altersveränderungen der Arterien beeinflußt. Die sekundäre Erhebung entsteht durch den Rückstoß des Blutes gegen die Aortenklappen und hängt von der Stärke der primären Erhebung und von der Spannung (Tonus, Kontraktion, Elastizität) der Arterien ab. Unter besonderen Bedingungen (fieberhafte Krankheiten) kommt die sekundäre Erhebung bedeutend später, ist mehr von der primären Erhebung getrennt und höher, daher mehr isoliert und nicht nur im Sphygmogramm, sondern auch für den tastenden Finger wahrnehmbar. Dieser Fall wird Pulsus dicrotus benannt.

Unter Gleichmäßigkeit des Pulses versteht man den gleichartigen Ablauf jeder Pulswelle, unter Regelmäßigkeit das gleiche zeitliche Eintreffen derselben. Nicht jeder Herzsystole entspricht beim unregelmäßigen Puls ein fühlbarer Radialpuls (Pulsus intermittens), nicht jedem von dem Venensinus her eintreffenden Reize eine Herzsystole (Pulsus bigeminus etc).

Ein ergiebiges Studium der Arhythmie wird erst durch die Analyse der Pulskurve ermöglicht.

Genaueres über Sphygmographie siehe in den betreffenden Lehrbüchern; es muß genügen, hier auf die anatomischen Grundlagen hingewiesen zu haben.

An dieser Stelle sei noch mit wenigen Worten des Venenpulses gedacht, welcher besonders an den Halsvenen, aber auch an anderen Venen, z. B. den Lebervenen wahrgenommen

werden kann. Die Vena iugularis comm. besitzt wie bekannt Klappen, welche analog denen der Aorta gebaut und so gerichtet sind, daß sie ein Zurückströmen des Blutes zum Kopf hin verhindern. Stärkere Stauung des venösen Blutes vom Herzen her erweitert die Vena iugularis comm. und macht jene Klappen schlußunfähig (insuffizient). Dieser Fall ist gerade geeignet, den Venenpuls stärker hervortreten zu lassen.

Bei Insuffizienz der Tricuspidalis wird durch die systolische Kontraktion des rechten Ventrikels eine Welle in den rechten Vorhof und die Vv. cavae geworfen, welche synchron mit der Ventrikelsystole zentrifugal verläuft = positiver Venenpuls.

Ähnliches kann bei Mitralinsuffizienz bewirkt werden, wenn nämlich durch ein offenes For. ovale eine positive Welle aus dem linken in den rechten Vorhof übertritt.

Auch in der Norm geschieht das Einströmen des Blutes in das rechte Herz nicht absolut kontinuierlich; die jedesmalige Kontraktion (Systole) des rechten Vorhofs bewirkt eine geringfügige Stauung, während bei der Diastole das Blut aus den Venen leichter und schneller in den Vorhof strömt (= Venencollaps). Dieses mehr ruckweise Strömen des Venenblutes zum Herzen hin, der Wechsel stärkerer und schwächerer Füllung der Vene, erzeugt auch den Eindruck eines Pulses = negativer Venenpuls.

Dadurch, daß eine stark pulsierende Carotis der anliegenden V. iugularis die Pulsation mitteilt, kann Venenpuls nur vorgetäuscht werden; aber ein Aneurysma arterio-venosum, also eine offene Kommunikation zwischen Arterie und Vene, ist wohl geeignet, wirkliche Venenpulsation hervorzurufen. Perforation eines Aortenaneurysma in die V. cava sup. erzeugt keinen Venenpuls, weil zugleich eine zu starke Kompression der Vene eintritt.

Die soeben geschilderten Pulsationen können in ihren anatomischen Grundlagen an der Leiche oft nicht exakt demonstriert werden, weil die dazu vor allem nötige Füllung der Gefäße nicht mehr dieselbe ist wie am Lebenden. Man muß sich daher damit begnügen, anatomisch die Möglichkeit zu erweisen und zu zeigen, daß die Tricuspidalis insuffizient, daß die V. iugularis comm. erweitert ist. Vielleicht gelingt es auch, in manchen Fällen durch Wassereinguss einiges festzustellen.

Wird Flüssigkeit (Blut) oder Luft durch eine enge Öffnung (Stenose) hindurchgetrieben, so entstehen, besonders jenseits der verengten Stelle, Wirbel und Geräusche; natürlich entspricht jedem gehörten Geräusch eine palpatorische Erscheinung, der Wand, das sogenannte Schwirren (Fremitus, Vibration). Wenn z. B. die Trachea an einer Stelle verengt ist, so wird sowohl während der Inspiration als auch während der Exspiration ein Geräusch, Stridor genannt, gebildet; zugleich wird während der

Inspiration unterhalb der Stenose, während der Expiration oberhalb derselben ein Schwirren gefüllt.

Stenosengeräusche sind abhängig von der

I. Qualität des Mediums:
Luft, Flüssigkeit (Wasser, Blut).
Wichtig ist dabei die dünnere oder dickere Beschaffenheit der Flüssigkeit und ihre Klebrigkeit.

II. Geschwindigkeit des Durchströmens, nicht vom Druck, unter dem die Flüssigkeit strömt. Denn Geräusche entstehen auch bei negativem Druck (cf. Venengeräusche).

Da nach dem Tode die Füllung der Gewebe mit Blut und Flüssigkeit, der Turgor, abnimmt, so sind Stenosen an der Leiche nie so hochgradig wie am Lebenden. Für die feinste Sonde undurchgängige Oesophagusstenosen, schwere Pylorusstenosen sind bei der Sektion in der Regel leicht für einen Finger oder eine Scheerenbranche zu passieren, obgleich doch während des Lebens nach klinischer Beobachtung vollständiger Verschluß bestanden haben muß. Stenosen gleich wirken Rauhigkeiten (Prominenzen) der Wand.

Stenosen geringeren Grades liegen in einzelnen Teilen der der Mundhöhle (z. B. Isthmus faucium) und der Nasenhöhle, an der Stelle der Stimmritze, an den Teilungsstellen der Luftröhrenäste vor. Die hindurchstreichende Luft erzeugt an diesen Stellen Stenosengeräusche, die Luftröhre und ihre Äste stellen Resonatoren dar, in welchen aus den entstandenen Geräuschen einer oder mehrere Töne verstärkt werden: so entsteht das Bronchialatmen, auch tönendes Atmen, Röhrenatmen genannt, ein Atmen, dessen Tonhöhe genau angegeben werden kann.*)

Wenn die Luft bei der Inspiration in die Bronchiolen, Alveolargänge und die Alveolen selbst eintritt und so verschieden weite Räume durchläuft, so werden ohne Zweifel Schallerscheinungen hervorgebracht. Letztere sind sehr hoch, weil die betreffenden Räume sehr klein sind, und müßten deshalb eigentlich unhörbar sein; jedoch ist folgendes zu bemerken. Es könnten tiefere Partialtöne zugleich erklingen und gehört werden, außerdem werden die sehr hohen Töne nicht mehr als Töne, sondern als Geräusch empfunden. Ferner wird zugleich mit der sehr kurze Zeit dauernden Inspiration das sehr elastische Lungengewebe ziemlich plötzlich stärker gespannt und gewiß auch durch die Luftströmung in Schwingungen versetzt, welche nicht mit denen der eingeschlossenen Luft synchron sind. Im Augenblick des Eintritts der Luft entsteht das Vesikuläratmen, welches den Eindruck eines Geräusches macht, keine bestimmbare Tonhöhe besitzt und nur während der Inspiration, jedoch nicht während der Exspiration gehört wird. Diese Tatsache nun zwingt

*) Hineinblasen in das Stethoskop liefert eine ähnliche Schallerscheinung.

unter Berücksichtigung des Umstandes, daß die exspiratorisch ausströmende Luft an sich wohl geeignet wäre, Geräusche zu erzeugen, zu der Annahme, daß der inspiratorisch eintretenden zunehmenden Spannung des Lungengewebes selbst der Hauptanteil für die Bildung des Vesikuläratmens zugesprochen werden muß; der Luft selbst gebührt nur ein geringer Anteil an dem produzierten Geräusch.

Die Schallwellen der Stimme und Sprache entstammen, wie bekannt, dem Kehlkopf, gelangen aber nicht nur nach oben und außen, sondern sie werden auch nach unten in der Luftröhre und ihren Ästen bis zur Brustwand fortgepflanzt. Man kann daher an der Brustwand die Sprache auskultieren und nimmt zugleich mit dieser auskultatorischen Erscheinung eine palpatorische wahr, welche Vibration, Fremitus, Pektoralfremitus, Stimmfremitus genannt wird. Fremitus bedeutet eigentlich Brummen, Summen, bezeichnet aber hier die durch das Brummen bewirkte Erschütterung der Brustwand. Damit Pektoralfremitus entstehe, bedarf es

1) einer genügend kräftigen Stimme,
2) freier Bronchien, welche z. B. nicht durch Schleim verstopft sein dürfen,
3) ungehinderter Fortpflanzung der Schallwellen von der Lunge auf die Brustwand,
4) ungestörter Schwingungsfähigkeit der Brustwand.

Die sogenannten Rasselgeräusche (Rhonchi) des Respirationstraktus haben nicht nur einen sehr mannigfachen akustischen Charakter, sondern auch eine sehr verschiedene anatomische Basis, jedoch die gemeinsame Beziehung, daß im wesentlichen jedenfalls die in der Luftröhre und ihren Ästen durch die Atmung bewegte Luft die eigentliche Ursache darstellt. Wenn die Luft durch diese Röhren streicht und in ihnen außer der Luft eine nicht zu zähe Flüssigkeit enthalten ist, so werden leicht Blasen gebildet, welche alsbald wieder platzen. Auch durch die Luft in Bewegung versetzte Schleimmassen, Schleimhautfalten liefern Rasseln. Ferner können während der Exspiration kollabierte enge Kanäle durch den inspiratorischen Luftstrom wieder geöffnet und die verklebten Flächen auseinander gerissen werden. Schließlich können die Luftwege durch Schleimhautschwellung und angehäuftes Sekret an vielen Stellen verengt sein, so daß Stenosengeräusche entstehen. Letztere sind in den größeren, oberen Luftwegen tiefer (= Schnurren, R. sonorus),

in kleineren tieferen Bronchien höher (= Pfeifen, Zischen, Giemen, R. sibilans). Aus den anatomischen Verhältnissen ergibt sich, ob solche Rasselgeräusche mehr während der Inspiration oder während der Exspiration auftreten; so geschieht z. B. das Auseinanderweichen verklebter Flächen (= Knisterrasseln in den Alveolen) sicher vornehmlich während der Inspiration. Ob Rasselgeräusche großblasig oder kleinblasig sind, wird, wie aus der Lehre vom Schall ersichtlich, nach der Höhe und Stärke beurteilt. Rasselgeräusche werden klingend, sobald ein nahe gelegener Hohlraum (Caverne, Pneumothorax, Magen), einem Resonator analog wirkt.

An dieser Stelle möchten wir auch die Aegophonie erwähnen, welche in komprimierten nicht ganz luftleeren Luftröhrenästen entsteht; die Wände berühren sich zeitweise zitternd und weichen wieder von einander.

Eine Stenose der größeren Luftwege (Trachealstenose, Bronchostenose) bedingt ein oft weithin hörbares Stenosengeräusch (= Stridor), welches die Atmung begleitet, meist klanghaltig und von verschiedenem Charakter (sägend, tief, rauh oder zischend, hoch) ist. Es ist abhängig von der Stärke des Luftstromes und von dem Ort und dem Grad der Stenose, es wird um so stärker, je weiter nach oben gelegen und je hochgradiger die Stenose ist. Es ist bisweilen so stark, daß die eigentlichen Atemgeräusche (Bronchialatmen, Vesikuläratmen) völlig verdeckt werden, um so mehr, weil es in den Luftröhrenästen überallhin gut fortgeleitet wird.

Bei engen zylindrischen Pfeifen werden neben dem Grundton auch eine Reihe seiner harmonischen Obertöne durch die Resonanz verstärkt, namentlich wenn scharf geblasen wird, so daß das Luftgeräusch selbst viele höhere Töne enthält. Der Klang wird dann schärfer, geigenähnlicher.

Stenosen der Luftwege sind nicht immer inspiratorisch und exspiratorisch völlig gleich, z. B. kann ein gestielter Polyp so sitzen, daß er während der Inspiration eine beträchtliche Verengerung bewirkt, während er die Exspiration bedeutend weniger behindert und umgekehrt.

Das als Stertor, Röcheln, Rasseln bezeichnete Geräusch Sterbender und Bewußtloser verdankt seine Entstehung ebenfalls der durch die Atmung bewegten Luft und wird im Munde, Rachen, Kehlkopf oder Luftröhre gebildet. Es entsteht durch Bewegung der (gelähmten) Zunge, des Gaumensegels, der Stimmbänder oder flüssiger Massen (nicht verschluckter Speichel, exsudative Massen, z. B. Lungenödem), von denen schon eine geringe Menge zur Erzeugung jenes Geräusches ausreicht.

Auch das Geräusch des gesprungenen Topfes ist ein Stenosengeräusch und oft noch an der Leiche, besonders der Phthisiker mit Cavernenbildung, gut nachweisbar. Zu seiner Entstehung bedarf es

1) eines gewissen, oft etwas größeren Luftvolumens, welches durch
2) eine enge Öffnung
3) schnell entweichen muß, was durch das Perkutieren bewirkt wird. Die entweichende Luft erzeugt ein zischendes Geräusch. Falls die Erscheinung tympanit. oder metallischen Beiklang besitzt, wird der Schall klirrend.

Man perkutiere die leicht verschlossene und aufgeblasene Backe; man lege beide Hände zusammen und schlage aufs Knie (das im lezten Fall produzierte Geräusch erinnert an dünne, leichte Münzen, welche geschüttelt werden und hat der Erscheinung den Namen Münzenklirren, Schettern gegeben). Man perkutiere ein Kind, welches schreit, dessen Glottis also geschlossen ist. Auch eine lufthaltige Insel inmitten infiltrierten Lungengewebes kann jenes Geräusch geben. Sackförmige Divertikel des Oesophagus im Halsteil geben die gleiche Erscheinung, wenn man sie perkutiert; denn sie enthalten gewöhnlich neben Speisemassen Luft und kommunizieren durch eine enge Öffnung mit dem Oesophagus selbst.

Als Beispiel eines physiologischen Stenosengeräusches kann das Schluckgeräusch angeführt werden. Auch an das Ileocöcalgeräusch und manche ähnliche Darmgeräusche sei hier erinnert.

Während im Vorhergehenden nur Luft oder Luft und Flüssigkeit zusammen in ihrer Wirkung zur Erzeugung von Geräuschen besprochen wurden, muß nun noch auf eine große Klasse von Erscheinungen hingewiesen werden, deren Quelle in Röhren gelegen ist, welche mit strömender Flüßigkeit allein und vollständig gefüllt sind. Obwohl das Gefäßsystem nirgends gleich weit bleibt, ist doch, wie die Erfahrung lehrt, die Veränderung des Lumens an den Teilungsstellen nicht so bedeutend, daß dort auskultatorisch leicht wahrnehmbare Geräusche entständen (physikalisch sind sie natürlich durchaus möglich und wahrscheinlich), solche werden vielmehr, was auch durch unsere anatomischen Befunde vielfach bestätigt wurde, erst durch ziemlich plötzlich auftretende, stärkere Veränderungen des Lumens hervorgerufen, sei es, daß das Rohr sich um ein Bedeutendes verengt (Mitralstenose, Arteriengeräusche) oder erweitert (Aneurysmen), sei es, daß beträchtliche Rauhigkeiten, Prominenzen der Wand in das Lumen hinein (größere rauhe parietale Thromben im linken Ventrikel oder in Aneurysmen) ragen.

Wenn die Rauhigkeiten der Wand im Verhältnis zum Lumen zu unbedeutend sind (z. B. sehr kleine, stecknadelknopfgroße Verrucositäten der Aortenklappen), so entstehen, wie wir beobachten konnten, keine Geräusche. Außer einer Veränderung des Lumens und den Rauhigkeiten der Wand können auch zwei in sehr verschiedener Richtung fließende Ströme bei ihrem Zusammenstoß Geräusche erzeugen. (Diastolisches Geräusch bei Aorteninsuffizienz im L. Ventrikel; Geräusch bei offenem Duct. Botalli an der Eintrittsstelle in die Aorta; Geräusch des aus einem Aneurysma dissecans in das Hauptrohr zurückkehrenden Blutstroms).

Welche der eben besprochenen Ursachen hauptsächlich ein Geräusch hervorbringt, ist nicht immer sicher zu sagen. Besonders schwierig ist in dieser Hinsicht die Erklärung der organischen Herzgeräusche; darauf wird an der betreffenden Stelle später genauer eingegangen werden. In Aneurysmen ist sowohl die Veränderung des Lumens als auch die vielfache Rauhigkeit der mit Thromben bedeckten Wand zu berücksichtigen.

Die pathologisch-anatomische Betrachtung untersucht zwar die Beschaffenheit des Lumens und der Wand, sagt jedoch immer nur aus, daß an der betreffenden Stelle ein Geräusch entstanden sein kann; ob dort ein solches wirklich entstanden ist, darüber entscheidet allemal allein die Untersuchung des Lebenden, weil, wie schon früher erwähnt, neben dem anatomischen Zustand der Wand die Beschaffenheit der Flüssigkeit und die Strömungsgeschwindigkeit einen großen Einfluß ausüben.

Diese Geräusche können klingend werden, sobald ein entsprechender Resonator (Pneumothorax, mit Luft gefüllter Magen), in der Nähe gelegen ist.

Zuletzt möchten wir noch einmal daran erinnern, daß die Wand des Herzens und der Gefäße infolge der verschiedenen Erkrankungen im Alter an Elastizität und Schwingungsfähigkeit einbüßt. (Wir nennen am Herzen die fibröse Myocarditis, fettige Degeneration, braune Atrophie; an den Arterien Sklerose, Atherom, Verkalkung). In mehr starren Röhren wirken kleinere Prominenzen stärker Geräusch erzeugend als in mehr elastischen; andrerseits dauern die erzeugten Geräusche kürzere Zeit und haben eine tiefere Tonhöhe.

III. Das Röntgenverfahren.

Die physikaliche Untersuchung eines Organs kann erst als abgeschlossen gelten, wenn sämtliche verfügbaren Untersuchungsmethoden zur Anwendung gekommen sind. Wertvoll erscheint dabei die Bestätigung des Untersuchungsresultates einer Methode durch eine andere, unersetzlich das Ergebnis, das eine Methode kraft der ihr zukommenden Eigentümlichkeit zu leisten imstande ist.

In diesem Sinne ist auch die Untersuchung mittels Röntgenstrahlen zu beurteilen. Gerade die Eigenart der Methodik erfordert besondere Erwähnung.

Nicht von der Theorie der Röntgenstrahlen soll in folgendem die Rede sein, sondern von denjenigen Eigenschaften, die ihre methodische Anwendung auf Verhältnisse des menschlichen Körpers betreffen.

Diese Eigenschaften sind bereits im wesentlichen in den drei Mitteilungen ihres Entdeckers namhaft gemacht. Röntgen teilte mit,

daß die Strahlen für das Auge nicht wahrnehmbar sind; gradlinig feste, für Lichtstrahlen undurchgängige Körper durchdringen, und zwar nicht einfach im Verhältnis zu deren Dichte;

daß sie Fluoreszenz in zahlreichen Körpern hervorrufen und auf die photographische Platte wirken;

daß sie nicht gebrochen oder reflektiert werden;

daß sie in geringerem Grade, als die Kathodenstrahlen von Luft absorbiert und durch den Magneten nicht abgelenkt werden;

daß sie an der Stelle entstehen, wo die Kathodenstrahlen auf die Glaswand oder Metalle treffen;

(daß von ihnen bestrahlte Luft positiv oder negativ geladene Körper entladet;

daß die Einschaltung eines Kondensators und Transformators ihre Wirksamkeit erhöht;

daß Platin und Aluminium von Kathodenstrahlen getroffen sich bezüglich der Entstehung von X-Strahlen verschieden verhalten;)

daß von X-strahlen getroffene Luft ihrerseits nach allen Richtungen wieder X-strahlen aussendet, wodurch eine Beugung vorgetäuscht wird; daß das Optimum der Wirkung der von der Platinantikathode aus eine Halbkugel nahezu gleichmäßig erfüllenden Strahlen bei ca. 80° liegt;

daß jede zur Strahlenrichtung senkrecht gestellte, gleichdicke Schicht eines Körpers für die sie penetrierenden Strahlen durchgängiger ist, als die vorhergehende:

daß die Penetrationskraft bei verschiedenen Körpern nicht im einfachen Zahlenverhältnis wächst oder abnimmt;

daß die Zusammensetzung der Strahlen, von denen zunächst die leichter absorptionsfähigen, dann die stärker penetrierenden erhalten werden, von dem zeitlichen Verlauf des Entladungsstroms abhängt. —

Weiterhin stellte man fest (eine Beobachtung, die übrigens schon Röntgen gemacht hatte und nur später mitteilte):

daß das menschliche Auge, unabhängig von dem Vorhandensein der Linse und ohne Einfluß auf den Sehpurpur, besonders von harten Röhren Lichtempfindungen erhalte;

daß der Hauptentstehungsort der Röntgenstrahlen die Platinantikathode sei;

daß die fluoreszierende Röhrenglaswand, wenn überhaupt, erst in zweiter Linie in Betracht käme;

daß ein Entstehungsort dritter Ordnung jeder von Röntgenstrahlen getroffene Körper sei, also auch die atmosphärische Luft.

In letzterem war der Grund gefunden für die Schwierigkeit von voluminösen Teilen des menschlichen Körpers (Lendengegend) klare kontrastreiche Bilder zu erhalten. —

Weiterhin ist über die Wirkung der Röntgenstrahlen auf die photographische Platte folgendes zu sagen:

Dieselbe nimmt ab mit dem Quadrat der Entfernung; sie entspricht der Lichtempfindlichkeit der Platten, tritt schnell ein und nimmt bei längerer Dauer der Bestrahlung nur mehr langsam zu (graphisch ausgedrückt = Parabel); bei gleicher Helligkeit wirken die Strahlen einer weichen (d. h. weniger hoch evakuierten und dem durchgeschickten Strom geringeren Widerstand bietenden) Röhre intensiver auf die Platte; nicht jeder Röntgenstrahl durchdringt jedenfalls den gradlinig durchstrahlten Körper, sondern es gibt so weiche Röhren, daß deren Strahlen auf die jenseits desselben befindliche Platte nicht mehr wirken.

Die späteren Entdeckungen betreffen im wesentlichen rein physikalische Eigenschaften, die wiederum zur theoretischen Erwägung der Natur der Röntgenstrahlen Anlaß geben, oder sie betreffen die technische Vervollkommnung des Instrumentariums. — Von beiden ist diesseits abzusehen.

Falls sich nicht ausdrücklich anderes bemerkt findet, ist der Modus der Durchleuchtung folgendermaßen angenommen:

Die Röhre = die Lichtquelle befindet sich jenseits des durchstrahlten Körpers, von ihm ca. $^1/_2$ m entfernt, etwa in der Höhe des zu untersuchenden Körperteils fixiert;

Schirm oder Platte = die Bild auffangende Fläche liegt diesseits des durchstrahlten Körpers mit ihrer Fläche senkrecht zur Strahlenrichtung diesem in möglichst großer Ausdehnung an:

der durchstrahlte Körper ist während der Durchstrahlung feststehend, im übrigen beweglich gedacht.

Diesseits und jenseits sind also Ausdrücke, die sich auf den Beschauer beziehen, alle übrigen, wie oben und unten, rechts und links, median und lateral usw. betreffen den durchstrahlten Körper.*)

Die Anwendung der erwähnten physikalischen Eigenschaften der Röntgenstrahlen auf Verhältnisse des menschlichen Körpers

*) Das weitere findet sich weiter unten bei den einzelnen Fällen.

läßt unter Einbeziehung noch einiger nicht besonders namhaft gemachter Tatsachen folgende summarische Übersicht aufstellen.

Das Absorptionsvermögen der durchstrahlten Körperteile für Röntgenstrahlen ist abhängig von

1. dem Atomgewicht ihrer elementaren Teile,
2. der Dichte,
3. der linearen Ausdehnung derselben in der Durchleuchtungsrichtung (nicht gleichbedeutend mit „Dicke").

Je größer bei gleichzeitiger Durchstrahlung zweier Körperteile der Unterschied in der Summierung dieser drei Bedingungen ist, desto größer ist die Helligkeitsdifferenz. An sich sind allerdings die Faktoren für den Endeffekt nicht gleichwertig.

Drei Beispiele mögen dies erläutern:

Ad. 1. Bei der Durchstrahlung eines Oberarms absorbiert der Knochen mehr Strahlen, als die voluminösen Weichteile, vom Knochen die festen Teile wieder mehr, als Knorpel und Mark. Kommt es z. B. unter trophischen Einflüssen zur Resorption von Kalksalzen, so entstehen entsprechende hellere Stellen im Knochenbild.

Ad. 2. Die oxalsauren Nierensteine sind die dichtesten; deshalb geben sie einen tieferen Schatten, als die Phosphatsteine, obgleich die Atomgewichtssumme der Elemente des phosphorsauren Kalks um mehr als das doppelte derjenigen des oxalsauren Kalks beträgt.

Ad. 3. Das linke Zwerchfell erscheint in sagittaler Durchleuchtung bei lufthaltigem Magen entsprechend seiner Kuppe (zusammen mit der Pleura diaphragmat. und der oberen Magenwand) als gebogene schmale Spange; die unterhalb der Kuppe nicht mehr in ihrer Flächenausdehnung getroffenen Teile wirken nicht mehr schattengebend.

Je nach Röhren- oder Schirm- (Platten-) Nähe variiert auch die Tiefe des Schattens. Röhrennahe schattengebende Körper erzeugen ceteris paribus einen großen, diffusen, helleren Schatten, schirmnahe einen kleineren, begrenzten, tieferen. Je näher der Körper dem Schirm (Platte) sich befindet, umsomehr entspricht seine Schattenprojektion seiner wahren Größe. Der Röntgenstrahl ist „vergeßlich" (anthropomorphisches Vergleichsbild von Holzknecht); die zuletzt durchstrahlten Gewebe treten bezüglich der definitiven Schattendifferenzen unverhältnismäßig in den Vordergrund. Tiefere Schatten können sich ergeben aus der Summierung an sich geringfügiger, einzeln vielleicht kaum wahrnehmbarer Schatten. So können beispielsweise bei Verwendung harter (hochevakuierter) Röhren (und Nichtanwendung von Blenden) sich kreuzende Rippen Infiltrate der Lungen vortäuschen; und so kann bei teilweiser Deckung zweier größerer, rundlicher, geringfügiger

Schatten das allein beachtete, stärker saturierte gemeinsame Schattensegment zu Mißdeutungen veranlassen.

Verschieden hoch evakuierte Röhren weisen für die Darstellung geringer Helligkeitsdifferenzen je nach dem Absorptionsvermögen des durchstrahlten Körpers ein Optimum auf. Man bezeichnet die zur auffälligsten Darstellung des Unterschiedes geeignetste Röhre als die jeweils „kritische".

Die Röntgenstrahlen diffundieren im Körper, insofern nämlich im durchstrahlten Körper wieder unzählige Ausgangspunkte neuer Strahlen entstehen. Die Diffusion hängt ab von der Masse des Körpers und wird abgeschwächt, wenn von allen von der Röhre ausgehenden Strahlen diejenigen isoliert werden, die gerade zur Schattenprojektion des darzustellenden Objektes erforderlich sind. (Blendenverfahren).

Während die tiefe Perkussion zur Darstellung sogenannter relativer Dämpfungen infolge der breiten Basis des Erschütterungskegels nur Annäherungswerte ergeben kann, ist die Projektion der Grenzen von einander mittels Röntgenstrahlen differenzierbarer Objekte methodisch exakter. Dabei ist jedoch zu beachten, daß

1. die gewöhnliche Durchleuchtungsart infolge der zentralen Projektion (Zentrum = Platinantikathode) zu große Werte gibt,
2. daß an sich die Werte um so größer = fehlerhafter ausfallen, je röhrennäher, und umsomehr der wahren Objektsgröße sich nähernd, je schirmnäher das Objekt sich befindet,
3. daß 2 verschiedene Objekte bezüglich ihrer Schattengröße um soweniger vergleichbar sind, je größer die Abstandsverschiedenheit von Röhre oder Schirm ist.

Die Fehler der zentralen Projektion können vermieden werden durch die parallele (Sonnenlicht-)Schattenprojektion. Die Methode, die sich mit der Ausführung der parallelstrahligen Schattenprojektion befaßt, heißt Orthodiagraphie. Sie beruht darauf, daß man in die Richtung des zur bildauffangenden Fläche senkrechten zentralen Röntgenstrahls einen Markierstift bringt, Röhre und Markierstift gegeneinander unverrückbar, aber miteinander beweglich macht und nun die Grenzen des zu projizierenden, unbeweglichen (fixierten) Objekts umfährt.

Die orthodiagraphischen Projektionen entsprechen einer idealen relativen Dämpfung (Projektion einer wahren Objekt

größe senkrecht zur Fläche). Dabei ist aber prinzipiell zu unterscheiden zwischen einer Projektion auf 1. die mehr oder minder gekrümmte oder unregelmäßig gestaltete, ev. auch noch respiratorisch sich ändernde Thoraxoberfläche und 2. eine senkrecht zur Durchleuchtungsrichtung befindliche Projektionsebene (Schirm, Platte). Auch ist die Übertragung von Schirmpausen auf den Thorax und umgekehrt nur in gleichsinnigen Respirationsphasen zulässig. — Die Röntgenstrahlen liefern eine Schattenprojektion. Sie projizieren dreidimensionale Körper auf die zweidimensionale Fläche. Daraus resultieren (in anderer Weise wie bei der Gleiches bezweckenden Perkussion) Einschränkungen der erhaltenen (orthodiagraphischen) Resultate:

Es kommen nur die tangential getroffenen Ränder des umgrenzten Objekts schattenbildend zum Ausdruck; der Schatten selbst stellt sich dar als die Summe sämtlicher zur Strahlenrichtung senkrechter größter Durchmesser des projizierten Objekts. Daraus geht z. B. die Unzulänglichkeit der orthodiagraphischen Methode für die Größenbestimmung des „seitenwandständig" werdenden stark vergrößerten linken Herzens hervor.

Niveauverschiedenheiten, die im Schatten des Objekts liegen, kommen ferner als Schattentiefe nur ausnahmsweise zur Beobachtung. Die rhythmische Bewegung schattenerzeugender Objekte (Herz) findet nicht in einer helleren Schattierung der entsprechenden Randzonen ihren Ausdruck, wie z. B. die Atembewegungen des Thorax auf der während In- und Exspiration exponierten photographischen Platte.

Ein räumliches Bild kann nur aus den Schattenprojektionen in verschiedenen Durchleuchtungsrichtungen konstruiert werden. Dabei orientiert, Fixierung des untersuchten Körpers vorausgesetzt, (bei nicht orthodiagraphischer Methodik), die jeweils verschiedene Schattentiefe und -größe auch über die Lage des Objekts im (Thorax-) Raum.

Auch über die Lage zweier Objekte zueinander erfährt man durch die Durchleuchtung in verschiedenen Richtungen oder durch die Drehung des Durchleuchteten um seine vertikale Mittelachse bei feststehender Röhre und Schirm meist das Gewünschte: Alle schattengebenden Objekte, welche diesseits der parallel zur Bildfläche durch die Mittelachse gelegten Ebene sich befinden, bewegen sich gleichsinnig mit der Drehung, alle Objekte, welche jenseits derselben sich befinden, bewegen sich entgegengesetzt. Ausmaß in der Bewegung und Wechsel in Schatten-

tiefe und -form läßt auf größere oder geringere Entfernung von der Mittelachse, resp. der Körperperipherie (Thoraxwand) schließen.

Besondere Deutungsschwierigkeiten ergeben sich aus der teilweisen oder totalen Deckung schattengebender Objekte, für die die eben erwähnten Verhältnisse naturgemäß auch in Betracht kommen. Jedoch hängt es von der Oberflächengestaltung ab, ob zwei räumlich durchaus getrennte Objekte überhaupt in irgend einer Durchleuchtungsrichtung als getrennte Schatten gesehen werden können. Vorbedingung ist, daß mehrere gerade Linien, ohne beide zu berühren, zwischen ihnen denkbar sind. Immerhin lassen auch die früher erwähnten Schattensummierungen sonst in ihren Variationen Schlüsse zu; das betrifft auch verschieden tiefen Schatten gebende Körper, von denen der eine ganz oder teilweise im anderen sich befindet.

Radioskopie und Radiographie sind einander ergänzende, aber durchaus nicht ersetzende Methoden.

Radioskopie = Durchleuchtung im speziellen Sinne: Zur Erkennung einer Lichterscheinung muß die Reizschwelle für das menschliche Auge und zur urteilsgemäßen Erkennung von Helligkeitsdifferenzen das Minimum cerebraler Unterscheidungsfähigkeit überschritten sein. Dann aber perzipiert das Auge Einzelreize und kann demgemäß Bewegungsvorgänge verfolgen.

Radiographie = die Plattenaufnahme hingegen stellt nicht Bewegungsvorgänge in Gestalt von verschiedener Schattentiefe dar. Wohl aber summiert die photographische Platte Einzelreize und bringt deshalb noch Schattendifferenzen zum Ausdruck, wo das Auge auf dem Schirm solche nicht mehr wahrnehmen konnte.

IV. Körperform.

In keinem Teile seiner beiden Hälften ist der erwachsene menschliche Körper symmetrisch. Diese Asymmetrie ist in antiken, wegen ihrer formalen Schönheit berühmten Werken von den betreffenden Künstlern bereits anerkannt und dargestellt, von Anatomen im einzelnen erst weit später ausgemessen. (M. J. Weber, Hasse).

Die Körperform richtet sich nach Masse und Kon-

figuration sowohl der Weichteile, als des Knochensystems; die Asymmetrie ist aber in erster Linie eine Folge des nicht symmetrisch gebauten Skeletts, besonders der Wirbelsäule.*)

Bekanntlich besitzt die Wirbelsäule 4 physiologische, in der Medianebene gelegene Krümmungen; 2 nach vorn konvexe gehören der Hals- und Lenden-, 2 nach hinten konvexe der Brust- und Kreuzbeingegend an. Daneben findet sich dann zumeist eine geringe seitliche Verbiegung der Brustwirbelsäule nach der Seite der vorzugsweise gebrauchten Hand, also gewöhnlich nach rechts.

Die Wirbelsäule dient in Gestalt eines Strebepfeilers dem übrigen Skelett als knöchernes Stützgerüst und dem Rückenmark als knöcherne Schutzröhre. Ihre eigene Beweglichkeit ist demnach zweckmäßig eine begrenzte. Sie ist abhängig von der Form und Verbindungsart der einzelnen Wirbelkörper (Gelenke, Bänder, Muskeln, knöcherne Verbindung), der Bewegungsmöglichkeit in den Gelenken zwischen Wirbelsäule und übrigem Skelett und endlich drittens von der Ausbildung der oben erwähnten Krümmungen.

Findet sich die gewöhnliche Seitenkrümmung nach rechts, so ergeben sich folgende sekundäre Differenzen am knöchernen Skelett: die rechte Schulter steht höher, als die linke; der rechte Arm ist länger, als der linke; die rechte Beckenschaufel steht tiefer, als die linke. Bei Verbiegung der Wirbelsäule nach links sind Differenzen im entgegengesetzten Sinne vorhanden, jedoch nicht so beträchtlich, wie bei der rechtsseitigen Krümmung.**)

Am Kopf sind folgende Asymmetrien besonders zu erwähnen: Vielleicht in Folge physiologisch bedeutender Tätigkeit des linken Hirns ist es zu beträchtlicherer Entwicklung des linken Schädels gekommen. Die linke Hirnhälfte ist in der Tat oft schwerer; die gleichfalls vorhandene stärkere Ausbildung des linken Gesichtsschädels ist wohl nur eine Folge der-

*) Der Begriff „Schönheit der Körperformen" oder des Körperbaues setzt somit wohl ein sinnfälliges Ebenmaß der Weichteile, nicht aber eine Symmetrie des Knochenbaues voraus. Ein sinnfälliges Ebenmaß der Weichteile kann wiederum nur vorhanden sein, wenn auch der Situs der inneren Organe und ihre Funktion eine normale ist (morphologische und biologische Faktoren).

**) Bemerkenswert ist, daß diejenigen Erwachsenen, welche einen künstlerisch vollendeten Körperbau zeigen, eine seitliche Verbiegung der Wirbelsäule nach links zeigen, ohne linkshändig, aber auch ohne ausschließlich rechtshändig zu sein. (Hasse).

jenigen des Gehirnschädels.*) Als Ausdruck dieser ungleichmäßigen Entwickelung findet sich:

Der linke Stirnbeinhöcker springt weiter vor. Der linke Augenbrauenbogen (oft stärker entwickelt) steht höher; ebenso das linke Foramen supraorbitale. Auch die anderen Schädelknochen sind links prominenter, als rechts. Daraus folgt eine Asymmetrie der Schädelnähte besonders der Sagittalnaht. (Naht mehr nach links gelegen, rechts stärker ausgebildete Zacken). Das Foramen magnum liegt nicht median, in seiner Form ahmt es oft die Asymmetrie des Schädels nach. Das linke Ohr steht höher, der größte Längsdurchmesser der Ohrmuschel ist links beträchtlicher. Die Nase weicht von der Mittellinie ab, und zwar schneidet die Nasenmittelebene die Medianebene unter spitzem Winkel von links hinten nach rechts vorn. Die Abweichung findet sich bezüglich der knöchernen und der fleischigen Nase oft verschieden stark ausgebildet. Daraus folgt nicht mediane Stellung des Septum in der Nase, verschieden große Nasenhälften und verschieden entwickelte Muscheln. Mund und Kinn sind nur ungemein selten beiderseitig gleich geformt.

An Hals und Brust sind folgende Ungleichheiten zu erwähnen:

Infolge Hochstand der rechten Schulter ist die rechte senkrechte Halsprofillinie kürzer, als die linke, die rechte Schulterlinie mehr horizontal. Die bei herabhängenden Armen die 2. bis 7. Rippe deckenden Schulterblätter stehen ungleich hoch — das rechte höher — und verschieden weit ab von der Rückenmittellinie — das rechte weiter ab. — Als Rückenmittellinie darf diesbezüglich allerdings nicht die Verbindungslinie der Proc. spinosi der hier ja nach rechts seitlich verbogenen Wirbelsäule angenommen werden.

Der knöcherne Brustkorb stellt einen kopfwärts sich verjüngenden, vorn und hinten median eingedrückten Kegel dar. Die entsprechend den obersten Rippen am bedeutendsten eintretende Verjüngung wird mehr als kompensiert durch den knöchernen Schultergürtel. Die rechtsseitigen Rippen sind gewöhnlich länger, als die linken und auch anders gebogen; die oberen Rippen zeigen die größeren Unterschiede. Hieraus wieder folgt eine Vergrößerung der rechten Brusthälfte, vornehmlich in ihren horizontalen Durchmessern und auch ein

*) Differenz der linken und rechten Hälfte über der Stirnmitte gemessen annähernd 1 cm.

Schiefstand des annähernd median gelegenen Sternums. Letzteres ragt gewöhnlich in seinen mittleren Partien am meisten nach vorn; manubrium und corpus bilden einen von den Weichteilen ziemlich verdeckten, nach innen stumpfen Winkel = Angulus Ludovici. Die größte Verschiedenheit in Länge, Figur und Richtung zeigt der Proc. ensiformis; zu topographischen Bestimmungen (s. u.) sollte deshalb nur seine Basis Verwendung finden.

Die Unterschiede der normal ausgebildeten beiderseitigen Gruben ober- und unterhalb der Schlüsselbeine und des Schulterblattkamms müßten erheblichere sein, sowohl für die Inspektion als auch die Perkussion, wenn sie nicht durch das größere Volumen der rechten Lunge und die stärkere Entwickelung der rechtsseitigen Schulter-Arm-, Brust-Schulter- und Rücken-Schultermuskulatur verdeckt würden.

Wir unterscheiden oberhalb der annähernd wagerecht verlaufenden Schlüsselbeine die Oberschlüsselbeingruben (Fossae supraclaviculares), welche nach oben und lateralwärts von der Schulterarmmuskulatur, medial von der Sternalportion des Kopfnickers begrenzt werden; bei mageren Leuten können zwischen den beiden Köpfen der portio sternalis und clavicularis des sternocleidomast. noch zwei kleine Gruben entstehen. Die Unterschlüsselbeingruben (fossae infraclaviculares) sind sehr flach und nach unten medial und seitlich kaum zu begrenzen. Am Rücken finden sich entsprechend den gleichnamigen Knochengruben des Schulterblatts auch an den Weichteilen ausgebildet die Ober- und Untergrätengruben (foss. supra- u. infraspinatae). Oberhalb des Ausschnittes des manubrium sterni findet sich eine median gelegene unpaarige Grube, die Drosselgrube (fossa jugularis), welche im Grunde von der Trachea und den Kehlkopfbrustbeinmuskeln, von oben her vom Kehlkopf und von den Seiten her von den Sternalansätzen der Kopfnicker ihre Begrenzung findet.

Auch die senkrechte Halbierungslinie der Drosselgrube entspricht nicht der Mittelachse des Körpers. Die Stellungsverschiedenheit der humeralen Enden der Schlüsselbeine geht aus derjenigen der Schultern, ebenso wie die verschiedene Divergenz ihrer Mittelachsen zur Körpermittellinie hervor. Erwähnt sei hinsichtlich der oberen Begrenzung der Drosselgrube, daß auch die Längsachse des Kehlkopfes keine mediane ist, weil die Trachea einen der physiologischen Wirbelsäulenkrümmung entsprechenden flachen, nach rechts konvexen Bogen

bildet. Über die Streckung derselben bei der Atmung (relative Fixation durch den auf dem linken Bronchus reitenden Aortenbogen), sowie über die Dislokation des Kehlkopfes zusammen mit der Streckung der Trachea beim Schluckakt, soll später gesprochen werden.

Weiterhin steht die rechte Mamilla beim erwachsenen männlichen Rechtshänder höher und von der Mittellinie weiter entfernt als die linke (beide befinden sich der entsprechenden fünften Rippe gegenüber).

Sehr viel geringer sind die Unterschiede im Stand des untersten Punktes der beiden Rippenbögen; sie betragen nicht mehr als 1 cm (senkrechte Projektion auf e. Horizontalebene).

Der Nabel, an sich meist zentral gelegen, in der Höhe zwischen drittem und viertem Lendenwirbel, weicht mit seinem Grunde nach rechts infolge der Rechtslagerung des Lig. teres ab. — Infolge Schiefstand des Beckens steht auch die Schambeinfuge nicht median, die Hüftgelenkspfanne nicht gleich hoch. Das Becken scheint um seine senkrechte Mittelachse nach links gedreht; damit sind die Krümmungsflächen auf die sagittale Körpermittelebene bezogen, unsymmetrisch, auf die Beckenmittelebene bezogen kaum verschieden.

Der Differenzen der Extremitäten wurde schon gedacht, sowie der Tatsache, daß sich bei einer Seitenbiegung der Wirbelsäule nach links — abgesehen vom Kopf — gegensinnige Differenzen finden, besonders wenn ausgesprochene Linkshändigkeit vorhanden ist. — Über Umkehrung der Verhältnisse am Kopf bei totalem Situs viscerum inversus ist unseres Wissens nichts bekannt; wahrscheinlich ist dieselbe ebenso wie bei Linkshändigkeit, Tiefstand des rechten Hodens etc.

An dieser Stelle seien einige topographische Bemerkungen eingefügt:

Die Lage eines Punktes in einem geraden Kreiskegel ist bestimmt durch je zwei beliebige auf den Kegelmantel senkrecht gefällte gerade Linien oder durch eine solche und die Angabe der senkrechten Entfernung von Kegelgrundfläche oder -spitze. In dem speziellen Falle, wo die Kegelspitze unendlich fern liegt, also der Kegelmantel ein Zylinder wird, ist nur die erste Methode angängig; da sich dann die auf die Zylinderoberfläche senkrecht gefällten Geraden nicht mehr mit den durch den Höhepunkt gelegenen Horizontalebenen schneiden, sondern in ihnen selbst liegen. (Ein Punkt im Raum wird bestimmt durch den Schnittpunkt zweier sich schneidenden Linien, resp. durch den Schnittpunkt einer Geraden mit einer Ebene.) Die Grenzkonturen eines Körpers, der in einem Kegel liegt, werden in einer bestimmten Ebene fixiert durch eine derartige Projektion sämtlicher von der Ebene mit der Körper-

oberfläche gemeinsamer Schnittpunkte; Lage, Körpergröße und Form selbst durch Summierung solcher in den verschiedenen Ebenen vorgenommener Projektionsbestimmungen.

Der Rumpf, besonders der Brustteil hat nun annähernd (s. o.) eine zylindrische Form mit stärkerer Seitenkrümmung; er würde geometrisch etwa einem Kegel entsprechen, dessen Directrix (Leitlinie) eine Ellipse ist und dessen Spitze in unendlicher Entfernung liegt. Zur Bestimmung eines Punktes, einer Grenzlinie oder einer Formbegrenzung innerhalb des Rumpfes kämen mithin obige Leitsätze zur Verwendung. In der Eigenart der einzelnen physikalischen Untersuchungsmethoden liegt jedoch der Grund dafür, daß nur die Röntgenmethode imstande ist (und zwar nur in der Brusthöhle) derartige räumliche Bestimmungen vorzunehmen. Der Perkussionsschlag, dessen Tiefenwirkung beschränkt ist (s. o. = 4—6 cm), kann stark ausgeführt infolge der breiteren Basis des Erschütterungskegels in einiger Tiefe topographische Annäherungswerte angeben; die Tiefenangabe für Organe, die unmittelbar unter der Körperoberfläche liegen (absolute Dämpfungen), ist überflüssig. — Es könnte nun zur Bestimmung der Lage eines Punktes zur Körperoberfläche am exaktesten erscheinen, wenn man den durch senkrechte Projektion zur Körperoberfläche gefundenen Punkt (Projektions- oder Orientierungspunkt) jeweils bestimmte durch seine Höhenkomponente (bezogen auf die senkrechte Mittelachse des Körpers) und seine Breitenkomponente (= kürzeste Entfernung von der medianen Schnittlinie des Körpers mit seiner sagittalen oder frontalen Ebene), beides vielleicht unter Anrechnung von Körperlänge, Thoraxlänge und -umfang. In der Tat ist diese Methode aber unausführbar, weil es weder eine Mittelachse des Körpers, noch eine exakte Medianlinie am menschlichen Körper geben kann. Somit hat man sich gewöhnt, in Anerkennung der Situskonstanz, die die inneren Organe zur Körperoberfläche und zum Skelett haben, letzteren beiden entlehnte Längs- und Querlinien zur Orientierung zu benutzen. Über diese Linien ist kurz folgendes zu sagen: Aus den Ausführungen über die Asymmetrie der beiden Körperhälften folgt, daß es weder eine vordere, noch eine hintere senkrechte Mittellinie gibt. Vorn läßt sie sich annähernd durch Verbindung des tiefsten Punktes der Drosselgrube mit dem oberen Rand der Symphyse konstruieren; diese Linie teilt das Brustbein in zwei annähernd gleiche Hälften und schneidet den Nabel, so daß sie auch durch eine Verbindung der Drosselgrube mit der Basis des Schwertfortsatzes oder dem oberen Nabelrand und entsprechende Verlängerung erhalten werden kann; bei pathologischer Differenz der Thorax- oder Bauchhälften ist jedoch stets die erstere Methode anzuwenden. Dieser vorderen würde als hintere Mittellinie entsprechen die Verbindung des Dorns des 7. Halswirbels mit der Basis des Steißbeins; je nach Ausbildung der Seitenkrümmung der Brustwirbelsäule wird diese Senkrechte sich unterscheiden von der Wirbelsäulenachse, die die Verbindung aller Dornmitten darstellt.*) Letzterer entspricht vorn die Sternalmittellinie.

Die Mamillarlinien, die durch die Mitten der Brustwarzen gezogenen Senkrechten, haben einige Beständigkeit nur beim Kinde und dem männlichen Geschlecht (bei noch nicht gar zu atrophischer weiblicher mamma pendula fällt die Mamillarlinie öfters sogar außerhalb des Thorax!). Der Ausdruck: Papillarlinie ist vielleicht korrekter. Durch die verschiedene Lage der Brustwarzen (s. o.) ist die weitere Entfernung der rechten von der Sternalmitte bedingt. Beim Weibe sollte eine senkrechte Abmessung (in cm) von der Sternalmittellinie stets die Papillarlinie ersetzen, oder eine von der Mitte der Claviceln gezogene Senkrechte: die Medioklavikularlinie.

*) Praktisch wird diese hintere Mittellinie immerhin meist mit der Wirbeldornmittellinie gleichzusetzen sein.

Ebenso inkonstant sind an der Rückenfläche die durch den Schulterblattwinkel bei herabhängenden Armen gezogenen Skapularlinien. Gewöhnlich wird die zwischen den beiden Papillar- und Skapularlinien gelegene vordere und hintere Thoraxwand ohne Begehung größerer Fehler als Ebene angesehen.

Der Abstand der beiden durch den linken und rechten Sternalrand gezogenen Senkrechten, der linken und rechten Sternallinie gibt die Breite des corpus sterni an. In der Mitte zwischen ihnen und den Papillarlinien lassen sich die beiden Parasternallinien konstruieren; gewöhnlich treffen sie die Schlüsselbeine etwas nach außen von der Grenze des medialen und inneren Drittels und die 2. Rippen an ihren Knorpelknochengrenze. — Bei seitlich horizontal gehaltenen Armen werden die vorderen, mittleren und hinteren Axillarlinien so konstruiert, daß durch den vorderen Rand, die Mitte und den hinteren Rand der Achselgrube Senkrechte gezogen werden.

Während diese Längslinien somit größtenteils künstlich konstruierte oder nur Verbindungslinien zweier oder mehrerer Punkte sind, dienen zur Breitenbestimmung fast ausschließlich quer laufende sicht- oder tastbare Ränder des Skeletts: die oberen und unteren Ränder der Rippen, die Schlüsselbeine, die Schulterblattgräten, die Rippenbögen, die Darmbeinkämme, der obere Schambeinrand. Am Rücken kommen hinzu durch die Wirbeldornen gelegte Horinzontalebenen. Von einer horizontalen Mamillarlinie kann wegen des verschiedenen Hochstandes der Brustwarzen nicht gesprochen werden. Am Abdomen kann die Entfernung vom Nabel in der Längs- und Querrichtung, wie auf Verbindungslinien mit den Spinae iliac. ant. gemessen werden. Eine besondere topographische Bedeutung für die Milz hat schließlich noch die vom linken Sternoclaviculargelenk zur Spitze der 11. Rippe gezogene linea costoarticularis.

Wie sich Brust- und Bauchhöhle von der Körperoberfläche begrenzen lassen, darüber macht Hasse folgende Angaben:

An der Rückenfläche wird die Rumpfhöhle begrenzt aufwärts durch das Niveau des Nackenhöckers, seitlich durch eine von der Mitte der Schulternackenlinie gefällte Senkrechte; letztere wird von der Brusthöhle in der Höhe der Verbindungslinie der inneren Enden der beiden Schulterkämme erreicht; von diesem Schnittpunkt ist als obere äußere Begrenzung eine schräge Linie bis zum Nackenhöcker zu ziehen.

An der Vorderfläche bildet die seitliche Begrenzung eine von dem vorderen oberen Darmbeinstachel aufwärts gezogene Senkrechte; ihr Ende findet diese Linie in der Höhe der Mitte des Brustbeins (Drosselgrube — Schwertfortsatz); von diesem Punkt ist bds. eine schräge Linie nach innen und oben über die Mitte der Schlüsselbeine zu ziehen.

Alle außerhalb dieser Linien den Körper betreffenden Sagittalen können weder Brust- noch Bauchhöhle schneiden.

In der Profilebene (Ebene, die sich darbietet, wenn man den Körper genau im Profil anschaut) bildet die hintere Grenze eine Linie, welche von dem höchsten Punkte der Darmbeinleiste schräg aufwärts nach hinten zum hervorragendsten Punkt der Schulter bei hängendem Arm und durch eine zweite, welche in aufrechter Stellung bei normal gehaltenem Kopf von diesem Punkt zum Kieferwinkel geht.

Die Rumpfhöhle wird durch frontale Linien in der Becken- und Lendengegend nicht getroffen innerhalb einer Ausdehnung von 7 cm nach vorn von der hinteren Profillinie, ebensowenig wie die Brusthöhle in einer Ausdehnung von 4 cm nach vorn von derselben. Vorn lassen sich die Grenzen in der Profilebene durch eine Linie von der Halsmitte in der Höhe des Nackenhöckers bis zur Brustwarze und durch eine von dieser abwärts gefällten Senkrechten bestimmen.

Zieht man in genauer Profilstellung von dem höchsten Punkte der Ohrmuschel parallel der hinteren Grenzkontur des Körpers eine Linie, welche ziemlich genau in der Mitte des Halses, an der Grenze des hinteren und mittleren Drittels der Brust und beinahe in der Mitte des Bauches verläuft, so kann keine nach vorn von dieser Linie den Körper betreffende Frontallinie mehr die Wirbelsäule schneiden.

Die Körperform des erwachsenen Menschen weicht wesentlich von der des Säuglings, Kindes, Jünglings und Greises ab. Weitere Verschiedenheiten ergeben die beiden Geschlechter und die Racen.

Die Wirbelsäule des Neugeborenen ist relativ gerader, als die des Erwachsenen, zeigt aber doch schon — vielleicht als Resultat der spiraligen Drehung neben hereditären Momenten — die Rechtsseitendrehung im Brustteil. Verschiedenheit der Körperform bedingt sodann der stärkere Fettreichtum des Säuglings, der mit eintretendem Längenwachstum schwindend, Anfang der 30er Jahre nochmals eine (oft pathologische Werte erreichende) Zunahme erfährt und langsam bis zum Greisenalter wieder abnimmt.

Im Greisenalter nehmen die physiologischen Wirbelsäulenkrümmungen zu. Daraus geht zusammen mit der allgemeinen Atrophie der Weichteile so auch der Wirbelzwischenscheiben eine Abnahme der Körpergröße hervor. Der Gesichtsausdruck wird oft stark beeinflußt durch den Verlust der Zähne (spitzes Kinn, das der Nasenspitze genähert erscheint, hervorstehende Backenknochen).

Im Säuglingsalter kommt wieder (vor dem Laufen) das erst in der Entwickelung befindliche Muskel- und Knochensystem körperformbedingend einigermaßen zum Ausdruck (kurzer Hals, Fontanellen, Beugung und Abduktion der unteren Extremitäten etc.)

Tägliche Schwankungen der Körpergröße, Abnahme der Körpergröße am Abend erklären sich durch Nachgiebigkeit der Wirbelzwischenscheiben und geringe Zunahme der Krümmungen gegen Abend infolge der Körperlast.*)

Der Unterschied der Formen des männlichen und weiblichen Körpers beruht 1. auf verschiedener Entwickelung des Knochengerüstes; das weibliche Geschlecht zeigt meist zartere Knochenentwicklung, abgesehen vom Becken. Letzteres ist beim Manne schmaler, schräger gestellt.

2. abgesehen von den äußere Formverschiedenheit bedin-

*) Es sei hier der alten Regel gedacht, daß der erwachsene Mensch annähernd so viel Kilo wiegen soll, als er Zentimeter über 1 Meter mißt.

genden Genitalien (zu denen die weiblichen Brüste gehören) auf Verschiedenheit der Weichteile: größerer Fettreichtum, mangelhaftere, bisweilen auch formverschiedene Muskulatur kommen in Betracht. (Beispiele: der weiche, runde, weibliche, der muskulöse, männliche Arm, die höher sitzende weibliche Wade.) Weitaus die meisten und auffallendsten Unterschiede ergeben sich aus den mit der Funktion der Geschlechtsorgane zusammenhängenden Veränderungen:

1. Pubertät: Entwickelung des männlichen Kehlkopfes, der weiblichen Brüste. 2. Gravidität. 3. Folgen der Gravidität= Striae, Verlust der Elastizität von Bauchpresse und Beckenboden (Damm). 4. Veränderungen im Klimakterium: stärkerer Fettansatz. 5. Im höheren Alter Formveränderungen infolge Fettverlust und Atrophie: mammae dependentes, schlaffe Bauchdecken etc.

Der Veränderung der Körperform bei der Atmung, sowie der diesbezüglichen Unterschiede zwischen männlichem und weiblichem Geschlecht soll später in einem eigenen Abschnitt gedacht werden.

Infolge akuter oder chronischer pathologischer Vorgänge, ererbter oder erworbener Anomalien, lokaler oder konstitutioneller Erkrankungen ändert sich meist schon die Körperform irgendwie in der Ruhe, noch häufiger zeigt sich die normale Bewegungsmöglichkeit und -art des ganzen Körpers oder seiner Teile gestört. Jedoch auch schon unter physiologischen Bedingungen (Altern) finden Formveränderungen statt, die in erster Linie den Ernährungszustand des Körpers und die Qualität der Körperoberfläche, der Hautdecken betreffen.

Die Haut des menschlichen Körpers ist sehr verschieden dick, Epidermis und Cutis schwanken innerhalb geringerer Grenzen als das Unterhautfettgewebe; letzteres misst von $^1/_2$ cm (abgemagerter Phthisiker) bis zu 10 cm (starke Fettleibigkeit).*) Die Dicke der gesamten vorderen Bauchwand beträgt von $1^1/_2$—13 cm (Dicke der Muskulatur daselbst 1—2 cm). Je dicker die Haut ist, desto störender ist sie im allgemeinen für die physikalische Untersuchung; sie wirkt aber nicht allein durch die absolute Dicke, sondern auch dadurch, daß sie aus sehr verschiedenartigen Substanzen zusammengesetzt ist. Solche sehr

*) Sehr zu empfehlen ist folgende Übung: Man hebe an irgend einer Stelle der Leiche eine Hautfalte auf und schätze die Dicke des Unterhautfettgewebes. Alsdann schneide man an der betreffenden Stelle ein und stelle die wirklich vorhandene Dicke fest.

differenten Medien wirken schallabschwächend; demgegenüber kommt es kaum in Betracht, daß der bedeutende Gehalt der Haut an elastischem Gewebe die Schwingungsfähigkeit wiederum steigert. Die Schwingungsfähigkeit der Haut wird durch ein zu fest aufgesetztes Stethoskop verringert; man hört daher mit leise aufgesetztem Stethoskop besser, wenn nicht durch Druck der Entstehungsort der Schallerscheinung dem Ohre näher gebracht (Auskultation der kindlichen Herztöne im Mutterleib) oder die Erscheinung selbst gesteigert wird (pleuritisches und perikarditisches Reiben).

Die Palpation geschieht durch die Haut und Muskulatur*) hindurch und ist von der (oft reflektorischen) Spannung und Kontraktion abhängig. An der Leiche wird die Palpation durch die noch vorhandene Totenstarre meist bedeutend erschwert, sie gelingt dagegen viel leichter, sobald jene gelöst ist.

Der Einfluß der Haut auf die Palpation kann sehr gut demonstriert werden; ein einfacher Versuch läßt dies leicht erkennen. Man nehme ein Organ, z. B. die Leber, und palpiere zunächst die Oberfläche des Organes selbst. Alsdann bedecke man es mit Haut resp. Bauchwand und palpiere durch diese hindurch. Dabei hat sich uns eine wichtige Tatsache ergeben. Wenn z. B. die Leber kleinhöckrig, granuliert ist, wird nicht jede Prominenz durch die Haut hindurch isoliert gefühlt, weil die relativ dicke Haut nicht in jede Vertiefung eindringen kann; sie dringt nur in weiter voneinander entfernte Vertiefungen ein: mehrere kleine Höcker verschmelzen dadurch für das Tasten gewissermaßen zu einem größeren. Es entsteht also zwar der Eindruck der Unebenheit, aber einer großhöckrigeren als sie wirklich ist. Daher werden für die Palpation Zustände ähnlich, welche nachher bei der Sektion durchaus verschieden sind, z. B. die mehr kleinhöckrige Cirrhose der Leber und der großhöckrige Leberkrebs. Aus denselben Gründen werden auch die in den Krebsknoten vorhandenen Nabel nicht in jedem Falle gefühlt.

Daß das Fettgewebe der Haut selbst oft etwas höckrig ist, sei hier nur kurz erwähnt. Außer der Beschaffenheit der Oberfläche kann auch die Konsistenz der Organe durch die Bedeckung verändert erscheinen; die wechselnde Blutfülle der Haut

*) Die bei der Perkussion des Lebenden oft hervortretenden idiomuskulären Wülste haben wir wiederholt auch an Leichen von Phthisikern (24 Stunden nach dem Tode) gesehen; es darf wohl daraus gefolgert werden, daß die mechanische Erregbarkeit der menschlichen Muskeln noch einige Zeit nach dem Tode fortbesteht.

(Turgor) bedingt eine verschiedene Spannung und Wirkung auf das Ergebnis der Palpation.

Je dünner die Haut, je weniger gespannt sie ist, desto leichter gelingt nicht nur die Palpation überhaupt, sondern auch die Beurteilung der Konsistenz der Organe.

Beim Oedem der Haut (lokal, allgemein; Herzleiden, Nierenleiden, Thrombose der Venen; entzündliches Oedem bei Empyem, Perityphlitis etc.) sammelt sich bekanntlich Flüssigkeit in den Gewebsspalten an, das Gewebe wird auseinander gedrängt, auch neue Spalten gebildet. Die Haut wird stärker gespannt, faltenarm, glatt. Durch einen Fingerdruck wird die Flüssigkeit von der berührten Stelle entfernt, da alle jene Spalten kommunizieren und das Gewebe elastisch ist: es entsteht jene bekannte teigige Konsistenz. Beim Oedem wird also ein neues Medium, bisweilen in sehr reichlicher Menge in die Haut eingefügt, die Haut nimmt an Masse zu, der senkrecht geführte Perkussionsschlag wird in dem allseitig kommunizierenden Oedemwasser nach allen Richtungen hin als Wellenbewegung fortgepflanzt; nicht nur die Perkussion, auch die Auskultation und Palpation werden erschwert.*) An Leichen kann man den störenden Einfluß des Oedems auf die Ergebnisse der Perkussion sehr deutlich nachweisen.

Die stärkere Spannung der Haut beim Oedem müßte zwar nach theoretischer Voraussetzung ihre Schwingungsfähigkeit erhöhen, jedoch überwiegt in der Praxis ausnahmslos die Herabsetzung.

Dem gewöhnlichen Oedem gleicht in seiner Wirkung das Myxoedem.

Die Verdickung der Haut z. B. bei Elephantiasis und ähnlichen Zuständen kommt für die physikalische Untersuchung praktisch nicht in Betracht, da sie im allgemeinen mehr an den Extremitäten lokalisiert ist. Wie sie wirken wird, ist schwer theoretisch abzuleiten, da einerseits die Haut dabei verdickt, andererseits aber eine mehr gleichmäßige dichte homogene fibröse Masse produziert wird.

Abnorm trockene Haut ist besonders für die Auskultation störend.

Anders wirken gasbildende Zustände der Haut (Hautemphysem, Rauschbrand, Gas-Phlegmone); hierbei entstehen größere

*) Hier sei noch besonders an das brettharte Oedem der Bauchdecken bei Herzfehlern erinnert, welches jegliche Perkussion und Palpation unmöglich macht; oft ist dasselbe an der Leiche erheblich geringer als intra vitam.

gashaltige Räume in der Haut und Muskulatur; diese rufen natürlich klanghaltigen Schall hervor, welcher dem Ohr näher, stärker ist, und den Schall tiefer gelegener Organe verdeckt.

Die Haare der Haut, welche oft auf dem Thorax ziemlich stark entwickelt sind, stören die Perkussion nicht wesentlich, aber die Auskultation; die sich aneinander reibenden Haare geben während der Auskultation ein dem Knisterrasseln ähnliches Geräusch und können so die innerhalb des Thorax ent stehenden Schallerscheinungen völlig verdecken. (Benässung der Haare verhindert die trockene Reibung und die Entstehung der Geräusche).

Im Alter und durch Krankheit bedingten Abmagerungszuständen wird auch die Haut atrophisch, dünner, mehr gefaltet (cf. Inspektion). Perkussion wird dadurch wenig beeinflußt, Auskultation um ein Weniges, Palpation um ein Bedeutendes erleichtert. Hier sei auch der Striae gravidarum und des Hängebauchs gedacht.

Die Muskulatur, deren Zustand nach Entwicklung, Heredität, Individualität und Ernährung wechselt, übt außer durch ihre Dicke einen geringen Einfluß auf die physikalische Untersuchung aus. Fibrilläre Muskelzuckungen erzeugen Geräusche, welche für die Auskultation hinderlich sind (frierende Patienten). Myositis ossificans bedingt Plessimeterwirkung.

In der Haut liegen bekanntlich viele Blutgefäße, welche besonders in pathologischen Fällen z. B. Scharlach, Erysipel, hervortreten. Die Gefäße können bisweilen sehr stark entwickelt sein; wir meinen weniger die Gefäßgeschwülste, Angiome, als vielmehr diejenigen Fälle, wo infolge von Störungen innerhalb des Körpers äußere Venen der Vermittlung der Zirkulation mehr dienen müssen als in der Norm (Entwicklung kollateraler Bahnen). Wird z. B. das Einströmen des Blutes in die V. cava sup. und das rechte Herz gehindert (Kompression der V. cava sup. durch einen Tumor, ein Aneurysma), so sucht das Blut vom Halse her durch Hautvenen, Vv. epigastricae etc. das Gebiet der V. cava inf. zu gewinnen, um so in das Herz zu gelangen. In diesem Falle sind die betreffenden Hautvenen stark erweitert sichtbar. In welcher Richtung das Blut in ihnen fließt, ist auch durch Kompression oft nicht sicher, bei insuffizienten Venenklappen überhaupt nicht erkennbar. Selbst wenn es gelingt, die Richtung des Blutstroms festzustellen, ist ein Ergebnis nicht leicht verwertbar, weil diese Venen vielfache Anastomosen und Plexus besitzen und die an einer Stelle ermittelte Stromesrichtung nicht

ohne weiteres diagnostisch in Anspruch genommen werden darf. An dieser Stelle muß auch das sog. Caput medusae genannt werden, welches nach unserer Erfahrung recht selten vorkommt. Der intra vitam vorhandene venöse Kollateralkreislauf der Haut ist an der Leiche oft gar nicht mehr zu sehen.

Gesunde Herzkraft, normale, kräftige Zirkulation bedingt gute Füllung der Arterien, der Blutgefäße überhaupt und der Lymphräume, auch der Haut und so eine gewisse Spannung, den Turgor als den Ausdruck der Füllung des Röhrensystems der Haut. Dadurch erklärt sich der große Einfluß der Zirkulation auf das Aussehen gerade des Gesichts. Wenn nämlich das Herz und durch dasselbe die Zirkulation ziemlich plötzlich ermattet (Ileus mit Herzshock, Kollaps, Herzschwäche, Agonie etc.), dann werden die Gewebe weniger gefüllt, weniger gespannt, sinken zusammen. So entsteht das sogenannte „spitze Aussehen"; die festeren Teile (Nasengerüst, Kinn) treten stärker hervor; auch werden die Teile infolge mangelnder Zufuhr arteriellen Blutes blasser, kühler. Die Veränderung des Aussehens durch eine Veränderung der Zirkulation kann sehr schnell (innerhalb weniger Stunden) eintreten, während die durch wirklichen Gewebsschwund hervorgerufenen Veränderungen etwas längerer Zeit zu ihrer Entwicklung bedürfen.

Wie die Farbe aller Organe, setzt sich auch die der Haut zusammen aus

a) Organfarbe (Epidermis, Cutis, Unterhautfett),

b) Blutfarbe.

Die Blutgefäße der Cutis und des Unterhautfettes schimmern durch die Epidermis hindurch (cf. Erysipel, Scharlach, Cyanose). Epidermis und Cutis sind an sich grauweiß, das Unterhautfett schwankt in seiner Farbe zwischen gelbweiß des Normalen zum intensiven (zitronen)gelb (z. B. bei perniziöser Anämie), zum gelbbraunen (bei Abmagerungszuständen, Phthisiker, Carcinom) und übt einen größeren Einfluß auf die Farbe der Haut aus als im allgemeinen vermutet wird. Das sieht man am besten bei der perniziösen Anämie, deren zitronengelbes Fett die weißgelbe Farbe solcher Kranken hauptsächlich bedingt.*)

Anaemie macht die Haut blaß, an Volumen geringer, läßt ihre Eigenfarbe hervortreten, Hyperaemie vergrößert das Volumen, läßt mehr oder weniger rot erscheinen. Das entzünd-

*) Natürlich ist auch der verminderte Hämoglobingehalt der Blutgefäße der Haut nicht zu vernachlässigen.

liche arterielle Rot ist hell, rosarot oder scharlachfarben, diffus oder fleckig.

Die Änderungen der Blutverteilung durch Angiospasmus, paralytische Vorgänge, nervöse Einflüsse u. a., die Hautblutungen (Purpura u. a.) sollen hier nur kurz erwähnt werden.

Die Cyanose, die bläulichrote Farbe (Morbus coeruleus) des mehr venösen Blutes, entsteht, was seltener ist, durch mangelhafte Arterialisierung des Gesamtblutes in den Lungen bei akuter Erstickung (Trachealverschluß); vielmehr ist Cyanose meist eine Störung des Gewebsgaswechsels. Es mag daran erinnert werden, daß es lokale Cyanosen z. B. der Extremitäten bei Verschluß einer Hauptvene gibt, und daß die schwersten Cyanosen bei Herzleiden, also schweren zirkulatorischen Störungen entstehen, daß dagegen bei einfacher Phthise (Vita minima) die Cyanose gewöhnlich sehr gering ist oder fehlt.

Die Cyanose ist zunächst

I. eine zirkulatorische Störung mechanischer Art, eine stärkere Anhäufung des Blutes in den Venen und Kapillaren infolge erschwerten Abflusses (= venöse Hyperaemie). Die Kapillaren sind erweitert.

II. Zu dieser primären Störung der Zirkulation gesellt sich eine chemische Veränderung, eine stärkere Ausnützung des stockenden Blutes, eine höhere Venosität, das Gewebe entnimmt dem stockenden Blute mehr O als sonst.

Gewöhnlich O im arteriellen Blut ca. 18—22%
„ „ „ venösen „ „ 11—14%

Venöses Blut hat also etwa $^1/_3$ O weniger als arterielles Blut, kann demnach noch mehr O abgeben.

Cyanose kann allgemein (Herzkrankheiten, Lungenkrankheiten*) und lokal sein (V. cava sup., V. femoralis, V. axillaris etc.)

Cyanose kann sehr verschieden stark sein und zwischen leichtem Blau und Dunkelschwarzblau schwanken. Cyanose ist an allen äußeren Teilen zu erkennen, leichter aber an denjenigen, welche ein sehr reichliches Kapillarnetz besitzen (Lippen, Ohren, Nägel).

Cyanose bedingt ein vermehrtes Volumen, bei inneren Organen Anschwellung (Leber, Milz). Der Cyanose folgen oft die Erscheinungen der Wassersucht (Stauung des Blutes und der Lymphe) und des Katarrhs, auch chronische produktive Prozesse. Hier

*) Die normalen Atembewegungen befördern den Lungenkreislauf, bei vielen Lungenkrankheiten sind die Atembewegungen gestört, der Lungenkreislauf gehemmt, was eine Störung des allgemeinen Kreislaufs nach sich zieht (Dilatation und Hypertrophie des rechten Ventrikels, Cyanose).

sei an den cyanotischen Katarrh der Bronchien erinnert, welcher, da die Cyanose selbst am Lebenden kaum gesehen werden kann, als rezidivierender chronischer Katarrh der Herzkranken auftritt.*)

Im Anschluß an chronische Cyanose entwickeln sich organische Veränderungen der Weichteile (in älteren Fällen auch der Knochen), der Finger, welche als Trommelschlägelfinger bekannt sind.

Da die Farbe des Blutes vom Hämoglobin, von den roten Blutkörperchen abhängt, ist bei Mangel derselben, bei Anaemie, die Cyanose weniger ausgeprägt; Anaemie und Cyanose vereinigen sich zu livider Färbung. Mitralfehler bieten oft die Trias: Anaemie, Cyanose und Icterus.

Den durch das Blut bewirkten Färbungen der Haut möchten wir die durch die Färbung der Haut selbst bedingten Prozesse anreihen, wir nennen an erster Stelle den Icterus. Beim Icterus führt das Blut den Farbstoff der Haut zu, woselbst er abgelagert wird; die Färbung schwankt zwischen leichtestem Gelb und tiefstem Grünschwarz (Icterus viridis, melas).

Da die Haut selbst oft ein wenig gelblich gefärbt ist (Wirkung des Unterhautfettes), so werden geringe Grade des Icterus am besten auf der schneeweißen Sklera des Auges und bei weißem Tageslicht erkannt.

In pathologisch-anatomischer Beziehung sei bemerkt, daß jeder Icterus hepatogenen Ursprungs ist. Entweder besteht ein Hindernis in den Gallenwegen (mechanischer Icterus, Stauungs-Icterus), die gestaute Galle wird nach Einriß kleiner Gallenwege von den Blut- resp. Lymphgefäßen resorbiert, gelangt ins Blut und in entferntere Organe. In anderen Fällen (Icterus bei Pneumonie, Icterus neonatorum etc.) ist kein Hindernis in den Gallenwegen vorhanden, aber die Galle tritt aus besonderen Gründen ins Blut über (Einfluß von Giften, reichlicher Zerfall roter Blutkörperchen und via Leberzellen Aufnahme modifizierten Blutfarbstoffes in die Blutbahn). Höhere Grade des Icterus (viridis, melas) gehören immer der ersteren Form an.

Dem Icterus ähnliche Färbungen werden durch Pikrinsäure und Methämoglobin hervorgebracht.

Der zahlreichen speziellen Färbungen der Haut (Argyrie, Morb. Addisonii, Diabetes, Lebercirrhose, Melanaemie, Schwangerschaft, Muttermäler, Hautkrankheiten und vieler anderer) sei hier nur kurz gedacht.

Die Schweißsekretion der Haut steht in Beziehung vor allem zur Nierentätigkeit; bei reichlicher Nierensekretion (Diabetes,

*) Da die Vv. bronchiales sich in die Vv. pulmonales ergießen, wirkt Stauung vom linken Herzen her sehr stark auf die Bronchialschleimhaut, akute Herzermattung kann daher asthmatische Anfälle durch Schwellung der Bronchialschleimhaut hervorrufen.

Schrumpfniere) oder anderweitigen Wasserverlusten (profuse Diarrhoen) sondert die Haut sehr wenig Schweiß ab, ist sehr trocken; oedematöse Hautstellen schwitzen weniger. Die gewöhnliche Schweißsekretion z. B. bei großer Hitze zeigt zugleich eine stärkere Füllung der Blutgefäße, also eine Wirkung der Vasodilatatoren, die Haut ist dabei rot und warm. In dem Fall der Todesangst (u. ä.) treten mit der Schweißsekretion zugleich die Vasokonstriktoren in Aktion, die Blutgefäße verengen sich, die Haut wird blaß, kalt, = kalter Schweiß. Beide Arten des Schweißes sind auch in ihrer chemischen Beschaffenheit verschieden, der kalte Schweiß ist sehr klebrig.

Dieser Betrachtung der Haut seien hier kurz die verschiedenen Ernährungszustände angefügt, soweit dieselben für die physikalische Untersuchung in Betracht kommen. Dieselben sollen gerade hier besprochen werden, weil sie hauptsächlich, natürlich nicht allein, nach dem Zustande der Haut beurteilt werden. In dieser Beziehung sei vor allem daran erinnert, daß das Urteil über den Blutgehalt des lebenden Körpers außer aus der Untersuchung des Blutes selbst vornehmlich aus dem Blutgehalt der Haut und der sichtbaren Schleimhäute, daß das Urteil über den allgemeinen Ernährungszustand (Fettgewebe etc.) zum größten Teil aus der Haut, daß, wie bereits besprochen, das Urteil über viele Zirkulationsverhältnisse (Kollateralkreislauf, Cyanose) hauptsächlich aus der Haut gewonnen wird.

Konstitution bezeichnet die gesamte Einrichtung des Körpers und umfaßt die Gesamtheit aller morphologischen und biologischen Eigenschaften, besonders wenn in diesen eine bereits vorhandene pathologische Richtung bemerkbar ist (apoplektische, phthisische Konstitution).

Habitus ist die äußere Gestaltung und bezieht sich auf Knochenbau, Muskulatur, Fettgewebe, Blutgehalt der Haut und der sichtbaren Schleimhäute, ist somit nur ein Teil der gesamten Einrichtung, der Konstitution. Aus dem Habitus wird auf die Konstitution geschlossen; sind z. B. im Habitus die Zeichen äußerster Abmagerung vorhanden, so darf ohne weiteres angenommen werden, daß die gesamte Einrichtung des Körpers, vor allem der Zustand der inneren Organe ein gleicher ist. Daher werden Konstitution und Habitus oft für einander gebraucht.

Indem wir nun auf die Disposition übergehen, können wir natürlich an dieser Stelle nicht den Begriff in seinem vollen

Umfange erörtern. Wir halten daran fest, daß Disposition die gesteigerte Aufnahmefähigkeit für Bakterien etc. bedeutet, daß aber Disposition nicht gleich ist der bereits eingetretenen Erkrankung. Disposition bedeutet, daß der Körper noch frei von Krankheit ist, aber leicht daran erkrankt, wenn sich eine Gelegenheit bietet. Die Erörterung des Begriffs Disposition begreift viele, nicht allein anatomische Gebiete mit ein z. B. die der Erblichkeit, Immunität, des Alters, des Einflusses von Traumen, der Virulenz der Bakterien (vgl. z. B. die Disposition der Diabetiker zu Lungentuberkulose u. a.). Aber es gibt auch zahlreiche sowohl mehr mikroskopisch-cellulare, als auch gröbere makroskopische, anatomische Grundlagen der Dispositionen. Einige dieser letzteren seien hier genannt, soweit sie der physikalischen Untersuchung unterliegen: Die Disposition zu Lungentuberkulose bei Veränderungen der I. Rippe und der Articulatio sternoclavicularis, Beschaffenheit des Brustkorbes bei zu Tuberkulose Disponierten, Auftreten von Pneumonie in denjenigen Lungenteilen, welche durch alte Adhaesionen verändert sind, Entwicklung von Endocarditis an bereits früher veränderten Klappen.

Da es oft schwer ist, zu erkennen, ob der Körper nur disponiert für eine Krankheit ist (= tuberkulöse Disposition) oder ob er bereits von dieser befallen ist (= tuberkulöser Habitus) erklärt sich der in der Praxis übliche, allerdings inkorrekte Gebrauch von Disposition und Habitus für einander.

Nichts beeinflußt gerade das Aussehen, die äußere Erscheinung des Körpers, eben den Habitus so sehr als die Quantität des vorhandenen Fettgewebes. Letzteres rundet die Formen ab, verdeckt die Knochenvorsprünge, füllt vorhandene Gruben (Klavikulargruben) aus. Bei geringerer Entwicklung des Fettgewebes dagegen wird der Körper eckig, knochig. Sehr reichlich vorhandenes Fettgewebe wird als Fettleibigkeit bezeichnet und wirkt für die physikalische Untersuchung (Perkussion, Palpation, Auskultation) störend. Der Gehalt an Fettgewebe der äußeren Teile und der inneren Organe (Herz, Nieren, Mesenterium, Netz) ist nicht immer ganz gleich. Besonders möchten wir darauf hinweisen, daß wir ziemlich oft trotz starker äußerer Fettleibigkeit das das Herz bedeckende Fettgewebe nicht erheblich vermehrt fanden, daß also nicht nach dem Habitus auf Fettumwachsung des Herzens geschlossen werden darf, wenn nicht spezielle Symptome dafür sprechen.

Auch innerhalb normaler Grenzen ist der Gehalt des Körpers

an Fettgewebe verschieden. Kinder besitzen wenig Fett, Anfang der 30er Jahre stellt sich in der Regel eine gewisse Fettleibigkeit ein; bei den Frauen übt das Klimakterium einen großen Einfluß aus.

Durch zahlreiche Krankheiten (Tuberkulose, Krebs, Diabetes u. a. m.) wird ein Schwund der Gewebe und Organe des Körpers herbeigeführt. Die Organe werden kleiner (Herz, Milz, Leber), die Muskulatur und die Haut dünner, wenn nicht letztere zugleich aus anderen Gründen oedematös wird. Eine Abmagerung, bei welcher besonders das Fettgewebe (Unterhautfett) schwindet, heißt Macies. Isolierter Muskelschwund tritt bei Nervenleiden und Gelenkkrankheiten ein.

Dem verschiedenen Alter entsprechen nicht ganz gleiche Formen der Abmagerung. Wenn Kinder abmagern, tritt bei ihnen im Gegensatz zu Erwachsenen der Muskelschwund mehr in den Vordergrund, weil ihr Fettgewebe meist wenig entwickelt ist.

Auch die einzelnen Krankheiten bedingen verschiedene Formen der Abmagerung (krebsiger, tuberkulöser Habitus etc.). Viele Krankheiten wirken allein schon durch das begleitende Fieber (erhöhter Stickstoffwechsel bei oft geringer Zufuhr, febrile Consumption) am stärksten tritt dies bei dem sogen. hektischen Fieber hervor (toxische Wirkung).

Marasmus bezeichnet die durch das Alter (Senium) herbeigeführte Form des Schwundes der Gewebe, der Organe. Die Haut wird dünner, faltig, das Unterhautfett reduziert. Die Gefäße verlieren an Elastizität, die Zirkulation wird schlechter (daher Marasmus oft gleichbedeutend mit schlechter Zirkulation gebraucht, vergl. marantische Thrombose). Das Haar wird grau, Knochen, Gehirn atrophieren, Milz, Nieren, Leber werden kleiner (einfache oder braune Atrophie).

Das Alter tritt verschieden spät ein, früher (Senium praecox) und vorzeitig durch Krankheiten (z. B. Diabetes mellitus, Carcinom).

Kachexie bedeutet mehr eine Art Intoxikation (Krebskachexie, Amyloide Kachexie) und setzt als Vermittler das Blut voraus. Natürlich ist Kachexie nicht frei von Abmagerung.

In der Kachexie kommt es zu pathologisch vermehrter Stickstoffausscheidung.

Pathologische Veränderungen der Körperform im Einzelnen: finden sich 1. am **Kopfe** infolge Anomalie des knöchernen Schädels, des Schädelinhalts oder der bedeckenden Weichteile. Der bei der Geburt nachgiebige Schädel (Elastizität der

dünnen festen Teile, Übereinanderschieben derselben während des Geburtsaktes) bleibt in den ersten anderthalb Lebensjahren während des größten extrauterinen Wachstums des Schädelinnern nachgiebig (Schluß der Fontanellen, welche sich in den ersten $^3/_4$ Jahren noch vergrößern; zwischen 16. und 18. Monat wird dann der Knochen starr). Infolge angeborenen oder frühzeitig erworbenen Hydrocephalus (Schädelinhalt) oder infolge der Rhachitis (Knochenerkrankung) kann es zur Persistenz der Fontanellen bis zum 6. Lebensjahr kommen. Dabei fühlen sich die Knochen in toto (Hydrocephalus) oder teilweise (Rhachitis, meist am Hinterkopf) dünn und nachgiebig an (Pergamentknittern). Charakteristisch für den Hydrocephalus ist der große Hirnschädel, an dem der Gesichtsschädel wie ein Appendix hängt, für die Rhachitis die tête carrée (Vorspringen der Stirn- und Scheitelbeinhöcker, senkrechtes Abfallen des Hinterkopfschädels). — Besonders groteske Formen liefert die Akromegalie und die verschiedenen Formen des Riesenwuchses, unter Umständen gewaltige Formveränderungen die von dem Schädelknochen oder ihren Häuten sowie der Oberhaut ausgehenden Geschwülste.*)

Mikrocephalie findet sich in ausgesprochenen Fällen von angeborener Kleinheit oder Wachstumsstörung des Gehirns (Idiotie).

Die Schädelweichteile können allgemeine Veränderungen erfahren durch Oedeme oder Myxoedem, lokale durch Weichteiltumoren oder Entzündungen (auch die Gichtknoten am Helix gehören hierher, ferner die Parotitis — Mumps — Ziegenpeter). Krämpfe, Kontrakturen, Paresen und Paralysen besonders in der mimischen Gesichtsmuskulatur wirken entstellend (Hemiatrophia facialis progressiva), desgl. Anomalie in den Augenstellungen, -größe, Pupillenreaktionen (Schielen, Basedow, retrobulbäre Tumoren, Hirntumoren- und Sympathikusstörungen, der pulsierende Exophthalmus). Zu gedenken ist ferner noch der krankhaften Veränderung aller jener Faktoren, die wir unter dem „Gesichtsausdruck" zusammenfassen und deren Norm eine individuell allerdings äußerst verschiedene Summe intellektueller Fähigkeiten gleichzeitig voraussetzt.

Formveränderungen am **Halse** ruft zunächst die Erkrankung der Wirbelsäule hervor (Frakturen, Luxationen, Caries, Tumoren,

*) In den Fällen, wo Gehirntumoren zur Verdünnung der Schädelkapsel führen, gelingt manchmal eine perkussorische Differenzierung (Schettern).

Versteifung). Eine eigentümliche Zwangslage (s. a. u.) bedingt die Entzündung der Hirnhäute (Meningitis = Nackenstarre, bedingt durch Kontraktion der tiefen Nackenmuskeln). Zu zweit wirken formverändernd alle Weichteilanomalien; zunächst alle Bewegungsstörungen der direkt oder indirekt am Halse angreifenden Muskeln (vornehmlich, wenn sie einseitig auftreten — caput obstip.), deren Erkrankung (z. B. Myositis ossificans), alle von der Haut oder dem Unterhautgewebe ausgehende Tumoren (Lipome, oft symmetrisch) die Veränderungen der Drüsen (Strumen, malignes Lymphom u. s. w.).

Am **Brustteil des Rumpfes** kommen Abweichungen von der beschriebenen, beiderseits annähernd symmetrischen Form zu stande infolge von Vorwölbungen oder Einsenkungen umschriebener oder größerer Teile einer oder beider Seiten oder dieser selbst.

Vorwölbungen können erfolgen sowohl durch Massenzunahme (z. B. Oedeme, Hautemphysem) oder Neubildungen der Brustwandteile, als durch intrathorazische pathologische Vorgänge, Einsenkungen sind weitaus in der Regel Folgezustände der letzteren.

Die pulsatorischen und respiratorischen Vorgänge der Brustkorbanomalien werden später gesondert besprochen.

Vorwölbungen können zunächst ausgehen von den Organen der Brustkorbdecke, sie können einfach oder vielfach, unregelmäßig oder symmetrisch sein, sich auf die Matrix beschränken oder maligne ihre Umgebung, so auch die Oberhaut durchbrechen (Lipome, Abszesse, Drüsengeschwülste, maligne, primäre oder sekundäre Hauttumoren, Brustdrüsenerkrankungen) oder sie können ausgehen von dem knorpeligen und knöchernen Brustkorb und seiner Knochenhaut (Chondrome, Osteome und ihre malignen Formen, Periostitis).

Die pathologischen Prozesse der Pleura, der Lungen, des Herzens und der Mediastinalorgane, welche lokale Vorwölbungen der Brust hervorrufen, können entweder den knöchernen Thorax in ihrer Entwickelung usurieren und so durch ihn hervortreten, (Aneurysmen, maligne Tumoren) oder zwischen den Rippen hervortreten (Lungenhernien, Blutcysten, lokale Emphyseme) oder endlich den nachgiebigen Thorax vorbuchten (Herzbuckel-Voussure).

Größerer Umfang der linken Brusthälfte resultiert aus der Seitenverbiegung der Brust-Wirbelsäule nach links (s. o.) vornehmlich bei Linkshändigkeit und situs inversus. Dabei werden

aber sowohl die sagittalen als auch die queren Durchmesser größer, letztere sogar in höherem Maße, als die ersteren.

Beim Herzbuckel hingegen handelt es sich um eine mehr lokale Vorwölbung der Brustwand in sagittaler Richtung. Die Entstehung derselben setzt einige Nachgiebigkeit der Rippen und ihrer Knorpel voraus, geschieht also am ehesten im jugendlichen Alter. Der Herzbuckel wird nicht nur durch beträchtliche Vergrößerung des Herzens hervorgerufen, sondern auch durch pathologischen Herzbeutelinhalt, sowie Raum beanspruchende Prozesse, die das nicht vergrößerte Herz gegen die Brustwand drängen (Tumoren, Aneurysmen, pleuritische Exsudate).

Die Form des Herzbuckels gestattet einigen Rückschluß auf die Ursache: zirkumskripte Vorwölbung nach oben und innen vom Spitzenstoß deutet auf Vergrößerung des linken, mehr verbreitete zwischen beiden Papillen bei eventuell vorhandener Pulsatio epigastrica auf Vergrößerung des rechten oder linken und rechten, bei fehlendem Spitzenstoß und schwachen Herztönen auf vermehrten Herzbeutelinhalt hin. Auch erhebliche Vergrößerung des linken Vorhofs kann vielleicht bei nachgiebigem Thorax indirekt zur Vorwölbung der Brustwand führen.

Sonstige lokale Vorwölbungen der Brustwand deuten schon durch ihren Sitz oft auf ihren Ursprung hin, insbesondere hat das für die Aorten-Aneurysmen Geltung (A. der Aorta, Pulmonalis, Anonyma, des Ductus Botalli). Im übrigen können örtliche Vorbuchtungen indirekt, d. h. durch Verlust der elastischen Zugkraft der lufthaltigen Lunge, durch kleine abgesackte pleuritische Exsudate, durch lokales Emphysem der Lunge, durch Lungen- oder Pleuratumoren und ausnahmsweise auch durch große Kavernen entstehen. Besonders in der oberen Brustapertur kommt es oft zur Vorwölbung durch beschränktes Emphysem und große Kavernen, ferner speziell zur Vorwölbung der linken Oberschlüsselbeingegend durch Druck auf das Abflußgebiet der linken ven. anonyma bei mediastinalen Tumoren.

Ausgedehntere Vorwölbungen finden sich überall da, wo in ausgedehnterem Maße der elastische Zug der Lunge beeinträchtigt oder aufgehoben ist. Die häufigste Ursache ist das pleuritische Exsudat. Wenn auch dasselbe in Fällen, in denen der intrathoracische Druck ein positiver geworden ist, die hochgradigste Ausdehnung seiner Brustseite hervorruft, so führt doch auch schon ein noch unter negativem Druck stehender Erguß durch die Druckdifferenz gegen die andere Seite zur Ausbuchtung der seinigen.

Exsudate unter $^1/_2$ Liter führen noch nicht zur sichtbaren Vorwölbung der Thoraxseite in der Ruhe; an der Form der Vorwölbung kann man nicht das Wachstum des Ergusses verfolgen (s. u.). Ferner ist an dieser Stelle daran zu erinnern, daß jeder beträchtlichere Erguß auch die andere Brustseite (infolge sog. vicariierenden Emphysems und Verdrängung der Mediastinalorgane) erweitert. Es ist dabei gewiß auch der Raum, den die einschlägigen pathologischen Prozesse bei ihrer Entwickelung beanspruchen, mit ein Grund ausgedehnterer Vorwölbung.

Die hochgradigsten Erweiterungen einer Brusthälfte macht der Pneumothorax. Ist er abgesackt, so findet sich stärkere Vorwölbung des entsprechenden Brustteils; eine Verbindung mit freibeweglichem, flüssigem Exsudat verursacht keine besondere Formen. Vom Pneumothorax gilt das von der gleichzeitigen Erweiterung der gesunden Seite Gesagte besonders, falls letztere nicht durch manifeste Lungen- und Brustfellerkrankungen (Tuberkulose) an der Erweiterung gehindert wird.

Ausgedehntere Vorwölbungen des unteren Brustteils finden sich außer durch Pleuraergüsse entzündlicher oder nicht entzündlicher Natur (meist beiderseitig) durch alle erheblichen Massenzunahmen im Abdomen. Hierher gehören Meteorismus, Ascites und Tumoren aller Art (Gravidität, Leber-, Milz-, Nieren-, Uterus- und Adnextumoren u. s. w.), sofern sie einen gewissen Umfang erreicht haben, d. h. der Zwerchfellhochstand einen gewissen Wert überschritten hat. Letztbezüglich macht es einen Unterschied, ob der Tumor direkt mit dem Zwerchfell in Berührung steht oder nicht. Ganz langsam wachsende, nicht direkt subphrenische Tumoren wie der gravide Uterus führen mehr zur Erweiterung der unteren Thoraxapertur, als zu Zwerchfellhochstand. Vereinigen sich 2 oder mehr Bedingungen, die schon einzeln eine Erweiterung des unteren Brustkorbs verursachen können, so ist diese natürlich eine besonders erhebliche (z. B. Stauungsleber- und Milz, Ascites und Transsudation in beide Pleurasäcke).

Lokale Vertiefungen finden sich am Brustkorb neben Geschwülsten der Weichteile (z. B. eingezogene Mitte eines Brustkrebses) oder als Folgezustände früherer Infiltrate (z. B. Abscessnarben) oder infolge angeborener oder erworbener Defekte des Knochengerüstes oder der Weichteile, besonders der Muskeln. Ausgedehnte Vertiefungen finden sich als Folge intrathorazischer Schrumpfungsvorgänge. Letztere sind das Resultat entweder von einfachem Luftleerwerden der Lunge (Atelektase)

und kommen nur bei sehr nachgiebigem Thorax (Kindern) zur Beobachtung, oder von chronischen Entzündungsvorgängen in Lunge und Pleuraraum. Hauptrepräsentantin der letzteren Kategorie sind die Lungenphthise, die chronische Pneumonie, die Bronchiectasie und die chronische Pleuritis. Wenn auch die tuberkulöse Infektion der Lunge in ihren Folgezuständen einseitige, ihrem gewöhnlichen Sitz entsprechend, der oberen Brust angehörende Retraktionen veranlaßt, so ist sie doch der Eigenart der Thoraxform halber, welche sie in vorgeschrittenen Fällen hervorruft, hernach besprochen. Die chronische Pneumonie verengert öfters den oberen oder unteren, die Bronchiectasie meist den unteren Thorax. Oft mit chronischen Entzündungen der Pleura verbunden haben die den unteren Thorax betreffenden pulmonalen Erkrankungen mit den pleuralen das gemein, daß sie im Fall der Einseitigkeit die Mediastinalorgane in ihre kranke Seite verlagern und zur Wirbelsäulenverkrümmung führen. Während beim größeren, Thorax ausdehnenden Pleuraerguß sich eine Krümmung der Wirbelsäule mit der Konvexität auf der Ergußseite bildet, wandelt sich diese bei schrumpfender Seite in eine Konkavität. Wichtig ist, daß nicht nur die exsudative, sondern auch die trockene chronische Pleuritis zu allerdings minder bedeutenden Retraktionen führen kann. Im Gegensatz zur Erweiterung einer Brusthälfte finden sich folgende äußere Veränderungen der Brust: auf der kranken, geschrumpften Seite: Tiefer- und Medianrücken der Brustwarze, Tiefstand von Schlüsselbein, Schulter und Schulterblatt, Medianrücken dessen inneren Randes, Schmaler- und Tieferwerden der Zwischenrippenräume, Abflachung, in hochgradigen Fällen selbst Einziehung der betreffenden Brustkrümmungen, Skoliose der Wirbelsäule. Die größten Formdifferenzen finden sich, wenn die andere, gesunde Seite das Atemgeschäft kompensierend mit übernehmen kann.

Während die bisher erwähnten Vorwölbungen und Vertiefungen je nach Sitz, Art und Ausdehnung der primären Erkrankung die verschiedensten Bilder liefern können, hat eine andere Anzahl pathologischer Thoraxformen eine gewisse Spezifizität. Eine Gruppe verdankt ihre Entstehung Veränderungen des Rippenkorbes, eine andere Wirbelsäulenverbiegungen.

1. Der paralytische Thorax.

Der erworbene paralytische Thorax läßt sich am leichtesten als Produkt einer seiner häufigsten Ursachen, der chronischen Lungenphthise auffassen. Ein Übergangsstadium ist dann der erworbene phthisische Thorax.

Infolge der Schrumpfungsvorgänge in und um eine chronisch verlaufende tuberkulöse Erkrankung kommt es zunächst zur Verkleinerung der oberen sagittalen Durchmesser. Damit wird der Winkel, welchen Manubr. und Corpus sterni bilden, weniger stumpf; die Schlüsselbeine treten stärker hervor, die Schlüsselbeingruben werden tiefer, die Schultern mehr abhängig, die Schulterblätter abstehend. Die unteren Thoraxpartien brauchen nicht verändert, jedenfalls nicht im Sternovertebraldurchmesser verkleinert zu sein, sie sind im Gegenteil oft, falls keine komplizierenden Pleuritiden vorhanden sind, durch vicariierendes Emphysem erweitert (phthisischer Thorax). Weiter fortschreitende Abflachung des oberen Thorax kann nun nur durch Steilerabfallen der Rippen, Verbreiterung der Intercostalräume und ev. stärkere Senkung der sternalen Rippenenden erfolgen Fallen die oberen Rippen steiler ab, so müssen die unteren folgen. Daraus erfolgt eine Verlängerung des Thorax bei gleichzeitiger Abflachung (Sternovertebraldurchmesser), Spitzwerden des epigastrischen Winkels, Annäherung der unteren Rippenbögen an die Darmbeinkämme, Schwinden der Profilwölbung des oberen Thorax. Gesellt sich nun als Folge der zehrenden Grundkrankheit zu den Knochengerüstveränderungen eine Paralyse der Muskulatur und sonstiger Weichteilschwund, so resultiert der paralytische Thorax; an ihm finden sich neben den erwähnten Veränderungen die Schlüsselbeingruben hochgradig vertieft; letztere werden durch Muskelansätze und prominierende Halsschultergefäße oft in mehrere Gruben geteilt; die Schulterblätter stehen besonders infolge des Schwundes der Serrati flügelförmig ab, das ganze Schulterprofil ist vornüber gesunken. — Der paralytische Thorax stellt sich somit in einiger Hinsicht dar, wie ein expiratorischer; besonders der obere Teil des Thorax atmet nicht, verharrt in Exspirationsstellung, ist wie gelähmt.

Angeboren findet sich der Typus der paralytischen Thoraxform häufig in Phthisikerfamilien. Seine Form und Rigidität (Verkalkung der Knorpel der ersten Rippe) wird von einigen als Ursache der späteren Lungentuberkulose angesehen (s. u.). — Seltener finden sich bei Lungenschwindsüchtigen Thoraxformen, die infolge gleichzeitiger Verringerung der queren Durchmesser eine mehr zylindrische Form annehmen, oder ein kurzer, flacher Thorax.

2. Der rhachitische Thorax.

Im gewissen Gegensatz zum paralytischen Thorax steht der rhachitische Thorax, insofern sich der sternovertebrale Durch-

messer gegen die Norm vergrößert findet. Die gewöhnliche Form der abgeheilten Rhachitis am Thorax ist die Hühnerbrust (pectus carinatum); im floriden Stadium kann der rhachitische Prozeß an den Wucherungszonen der Knorpelknochengrenzen als Rosenkranz gefühlt, bei dünnen Hautdecken gesehen werden. Häufig ist bei früheren Rhachitikern die Abgangslinie des Zwerchfells vom Thorax als Furche sichtbar.

Der aufgetriebene Leib rhachitischer Kinder führt oft zur Erweiterung der unteren Thoraxapertur. Da die Rhachitis eine Erkrankung des gesamten in der Entwicklung begriffenen Knochensystems ist, so können die mannigfaltigen, sonst unmöglichen postrhachitischen Thoraxformen oft nur in Zusammenhang mit den übrigen Skelettdeformitäten verstanden werden. Der rhachitische Thorax ist dann eine Teilerscheinung des rhachitischen Habitus.

3. Der „Thorax en bâteau".

Diese bei der Syringomyelie von Pierre Marie und Astié beschriebene Thoraxform entwickelt sich nicht im Anschluß an die oft frühzeitigen, im ganzen häufigen Skoliosen und Kyphoskoliosen der Syringomyelitiker, sondern anscheinend selbständig, Sie besteht in einer Einsenkung der vorderen Brustkorbteile in ihren oberen Abschnitten und daraus folgendem Nachvornestehen der Schultern. Diese Thoraxform ist angeblich ebensowenig eine Folge der Atrophie der Pectorales maj., wie die frühzeitige Wirbelsäulenskoliose eine Folge derjenigen der Rücken- und Schultermuskeln. Erklärt wäre sie durch eine Atrophie der unteren Cucullares.

4. Der emphysematöse Thorax.

Der emphysematöse Thorax ist eine Teilerscheinung des beim Lungenemphysem angetroffenen Habitus (s. o.). Sichtbare Anschwellung der Körpervenen bes. am Halse, Cyanose, Hervortreten der meist in- und exspiratorisch angestrengten verfügbaren hypertrophen Hilfsmuskeln am Halse, Lufthunger, — alles sich steigernd während oder unmittelbar nach Hustenanfällen — setzt neben der Veränderung des knöchernen Brustkorbs das Bild des emphysematösen Thorax zusammen.

Durchaus verschieden sind die Thoraxformen, die sich beim inspiratorischen und beim exspiratorischen, beim universellen sog. gemischten, und beim komplementären*) Emphysem ent-

*) Der Ausdruck „vicariierendes" Emphysem ist kein glücklicher, weil emphysematöse Lungenpartien für Atmungsarbeit minderwertiger, als gesunde, nicht für anderweit ausfallende Lungenteile die Arbeit mitübernehmen können; komplementäres Emphysem ist besser.

wickeln. — Das beiderseitige akute Emphysem ist an der Thoraxform nicht mit Sicherheit zu erkennen (s. jedoch Veränderung der Körperform bei der Atmung); hingegen das chronische, das man sich in der Regel durchaus als Folgezustand nach und nach immer weniger zur Norm zurückführender akuter Lungendehnungen vorzustellen hat; das Beispiel des durch öftere Dehnung schließlich seine Elastizität einbüßenden Gummibandes ist beliebt, wobei jedoch ausdrücklich darauf hinzuweisen ist, daß nicht eine angeborene oder erworbene Minderwertigkeit des elastischen Gewebes der Lungen den Grund zur Entstehung des Emphysems ergibt.

Bei dem chronischen vorwiegend exspiratorischen Emphysem finden sich die oberen (kranialen) Lungenpartien voluminöser, beim vorwiegend inspiratorischen die unteren und vorderen (caudalen, sternalen, parasternalen); die hinteren paravertebralen Lungenabschnitte sind selten, die zentralen (Hilus-) Partien niemals Sitz emphysematöser Veränderung.

Daraus gehen folgende sekundäre Brustformen hervor:

a. Der exspiratorisch emphysematöse Thorax.

Erweiterung der oberen Brust; Vergrößerung der oberen sternovertebralen Durchmesser. Der obere Thorax wird tiefer; respiratorisch weniger beweglich; die vorderen oberen Rippenknorpel verknöchern; die Zwischenrippenräume werden breiter, mehr ausgefüllt (verstrichen); der Winkel zwischen manubrium und corpus sterni gestreckter. Im Gegensatz dazu finden sich die unteren schmäleren Zwischenrippenräume eingezogen. Daraus folgt die bekannte Faßform des exspiratorisch emphysematösen Thorax. Noch ausgeprägter wird diese, wenn im Verlauf des Emphysems sich infolge des begleitenden Bronchialkatarrhs zum expiratorischen noch ein inspiratorisches gesellt und die inspiratorischen Hilfsmuskeln hypertrophieren (kurzer, dicker Hals, hochgezogene Schultern).

Exspiratorisches Emphysem (resp. gemischtes Emphysem mit Vorwiegen des exspiratorischen) findet sich z. B. bei Glasbläsern, Hoboisten, Rednern.

b. Der inspiratorisch emphysematöse Thorax.

Form des Thorax gleich derjenigen bei tiefer Inspiration (s. u.). Weil ein reines chronisches inspiratorisches Emphysem kaum vorkommt (die Entstehungsbedingungen des inspiratorischen schaffen meist gleichzeitig ein exspiratorisches, z. B. Larynx-,

Tracheal-, Bronchialstenosen, Stimmbänderlähmungen*) finden sich auch diesbezüglich alle Uebergänge vom inspiratorisch fixierten Thorax zur Faßform.

Hinsichtlich des gemischten Emphysems sei übrigens daran erinnert, daß ein solches durchaus als die Regel anzusehen ist, denn auch die exspiratorisches E. herbeiführenden Verhältnisse veranlassen durch pathologisch tiefe Inspiration (z. B. Glasbläser, Musiker etc.) von vorneherein auch ein chronisch inspiratorisches. Insbesondere verwischt die beim chronischen Emphysem stets angetroffene chronische Bronchitis späterhin die Gegensätze. Gerade für den emphysematösen Thorax der Bronchialasthmatiker hat das Geltung.

c. Infolge eines komplementären Emphysems kommt es nur selten zu Thoraxveränderungen, so z. B. beim chronischen Emphysem eines Oberlappens oder eines Teils desselben. (Auspolsterung der betr. Schlüsselbeingruben). Zumeist ist eben die Veränderung des knöchernen Thorax (Skoliose, Kypho-Skoliose, Veränderung pleuritischer Prozesse, lokale Einziehungen inf. von Lungenerkrankungen) die Ursache des benachbarten oder sonst sich entwickelnden komplementären Emphysems. Bei stärkerer Ausbildung des Emphysems, Hinzutreten von Bronchialkatarrhen werden dann allerdings die Unterschiede auf beiden Seiten bedeutender und auffälliger,

Thoraxveränderungen infolge pathologischer Form des Brustbeins.

1. Die Trichterbrust.

Meist angeboren, selten sich infolge nicht bekannter Ursachen entwickelnd, findet sich der untere Teil des Brustbeins in Form eines oft beträchtlich tiefen Trichters nach innen gestülpt. Bei der reinen Trichterbrust ist der Schwertfortsatz samt seiner Basis nicht mit einbezogen; der Rand des Trichters ist rings knöchern. Infolge Anstemmens von Instrumenten findet sich eine ähnliche Abnormität erworben besonders häufig bei Schustern als

2. Schusterbrust. Der Schwertfortsatz kann mit in die Einstülpung einbezogen sein.

3. Am Schwertfortsatz finden sich ferner isoliert allerlei

*) Einwandfreie Beobachtungen eines rein inspirator. Emphysems bei chron. Posticuslähmungen, supraglottischen Stimmbandpolypen, Croup etc. liegen nicht vor. Überhaupt ist das juvenile reine Emphysem, welches mit Sicherheit größtenteils auf hereditären Momenten beruht, ein seltenes Vorkommnis.

Verkrümmungen und Verbiegungen, die zumeist infolge irgend eines Traumas in den Fällen, in denen der Schwertfortsatz nach außen vorspringt, äußerlich in Erscheinung treten.

4. Angeboren findet sich selten eine Fissur des Sternums.

Wenn wir der übrigen seltenen kongenitalen Defekte am knöchernen Thorax (Fehlen von Schlüsselbeinen, Schulterblättern, Rippen), der Hyperplasien (Halsrippen), sowie der durch Muskeldefekte bewirkten Formveränderungen am Thorax (z. B. Mangel des Deltamuskels, angeborener und erworbener Hochstand des Schulterblattes) gedacht haben, so hängen die übrig bleibenden Thoraxdifferenzen von

Formveränderungen der Wirbelsäule

ab.

Der physiologischen Krümmungen der Wirbelsäule wurde bereits früher gedacht. Bei der strammen militärischen Haltung fallen Atlasgelenk, 6. Cervical-, 9. Brust- und 3. Kreuzbeinwirbel annähernd in eine Senkrechte (Schwerlinie), wobei der 9. Brustwirbel zugleich den Schwerpunkt des Rumpfes, Kopfes und der Arme darstellt.

Abnorme Verschärfung dieser Krümmungen kann pathologische Körperformen hervorbringen.

Pathologische Formen der Wirbelsäule.

1. Die Kyphose = nach hinten konvexe pathologische Krümmung kommt zustande

a) als habituelle (myopathische). Die häufigste Veranlassung des krummen Rückens ist die oft wiederholte Ermüdung der Muskulatur in der Zeit des größten Wachstums (unzweckmäßige Schulbänke); zumeist betroffen ist das Brustsegment bei gleichzeitiger Verminderung der Lendenlordose und der Schräghaltung des Beckens. Kleine schwächliche Kinder acquirieren vor dem Laufen lernen, ohne rhachitisch zu sein, zuweilen eine Kyphose des lumbalen und lumbo-dorsalen Anteils.

b) die osteopathische Kyphose = der Gibbus, entsteht als sog. anguläre Kyphose (Malum Pottii) mit scharfer Knickung oder als arkuäre (schweifige, gebogene) mit sanfterem Bogen. Für die erste Form liefert die tuberkulöse Karies die häufigste Veranlassung, für die zweite die kariöse Erkrankung einer Reihe von Wirbelkörpern, ferner die Rhachitis im Kindesalter, die Osteomalacie im späteren. Paravertebrale Entzündungsprozesse bei frischen Knochenprozessen, abgesackte chronische Eiterungen

(Kalte-, Senkungsabscesse) bei älteren können daneben die Körperoberfläche sichtbar ändern.

Wie bei fast allen Wirbelsäulenverbiegungen sucht auch hier eine Kompensationskrümmung nach entgegengesetzter Seite in einem nicht erkrankten Wirbelsäulenabschnitt das statische Gleichgewicht wieder herzustellen. Oft handelt es sich dabei nur um eine schärfere Ausbildung der physiologisch vorhandenen Krümmungen.

2. Die Lordose. Selten ist die osteopathische Lordose (Rhachitis) und die myopathische Lordose (Paresen oder Paralysen der Rumpfmuskulatur), häufig die

statische. Vorübergehend bei starker Zunahme des Bauchgewichts (Gravidität, Tumoren) kann sie infolge dauernder Vergrößerung desselben (starke Korpulenz) selbst dauernd werden. Ferner kommt sie als Folge beiders., und in Verbindung mit einer nach der kranken Seite konvexen Skoliose als Folge einseitiger angeborener Hüftluxation zur Beobachtung, weiterhin als Folgezustand von Hüftgelenk — und Kniegelenkentzündungen, die in Beugestellung ausheilten, — und endlich in hochgradigster Weise als kompensatorischer (oben erwähnter) Vorgang eines Gibbus. In letzteren Fällen kann, wenn z. B. der Gibbus den oberen Brustteil betrifft, die ganze Wirbelsäule bis zum Gibbus lordotisch verbogen und oberhalb noch die physiologische Lordose der Halswirbelsäule vermehrt sein.

3. Die Skoliose = die seitliche Abweichung der Wirbelsäule wird nach ihrer Konvexität bezeichnet (als rechts- resp. linksseitige, außerdem dorsale, dorsolumbale u. s. w.); sie kann eine einfache oder eine komplizierte sein, wenn sich in verschiedenen Wirbelsäulenabschnitten einander entgegengerichtete Verbiegungen etablieren; außerdem wird noch eine totale und eine teilweise (segmentäre) unterschieden. Sind mehrere Skoliosen vorhanden, so liegen sie niemals in einer Frontalebene.

Die häufigste ist die habituelle, während des Wachsens sich entwickelnde, von der die statische oft nicht getrennt werden kann. Die zweithäufigste die rhachitische. Beide werden zumeist in Sitzhaltung erworben.

Besondere Formen der Skoliose sind:

1. Vorübergehende Skoliosen infolge von rheumatischen Muskelschmerzen (rheumatische Skoliose) und von neuralgischen Affektionen (Ischias, Lumbago).

2. Bleibende Skoliosen: a) die traumatische, b) entzündliche Sk. (manchmal im Anschluß an Caries der Wirbelkörper s. o.)

3. Die Skoliosen infolge von Narbenzug (Haut-, Muskelnarben bei Verbrennungen), Phlegmonen, Nekrosen, intrapulmonalen und pleuralen Schrumpfungsvorgängen.

4. Die paralytische Skoliose infolge von gestörtem Antagonismus beiderseitiger die Wirbelsäulenstatik direkt oder indirekt beeinflussender Muskeln (Folgen von Kinderlähmung, alter Hemiplegie, u. s. w.).

An den vielfachen Kombinationen der Wirbelsäulenverkrümmungen muß jeweils der knöcherne Thorax, sofern er nicht selbst Ursache der Verkrümmungen ist, teilnehmen. Man spricht von einem skoliotischen, kyphotischen und einem kyphoskoliotischen Thorax.

Die Veränderungen der Rippen betreffen die Rotation und die Biegung in ihren verschiedenen Ebenen. Die in ihren Variationen notwendigerweise vielfältigen Deformitäten entsprechen zumeist einem kompensatorischen Bestreben, sodaß von vorn gesehen die Hochgradigkeit der Wirbelsäulenverkrümmung meist unterschätzt wird. Überhaupt wird am Lebenden der Grad der Wirbelsäulenverkrümmung zu gering angenommen, die Besichtigung der Verhältnisse an der Leiche ergibt vornehmlich die Verkrümmungen nach innen oft als beträchtlichere. Da die Wirbelsäule durch ihre Krümmung stets in der Längsaxe verkürzt wird, ist insbesondere der kyphoskoliotische Thorax ein kurzer; (der Kopf sitzt zwischen den Schultern, die Arme reichen bis zum Knie). Trotz hochgradiger Wirbelsäulenverkrümmung findet sich für gewöhnlich in der Funktion der intrathorakalen Organe keine auffälige Störung.

Weiterhin können verschiedenartige Verbiegungen der Wirbelsäule, — meist handelt es sich um lokale oder ausgedehntere Kyphosen — auftreten im Gefolge von:

1. primärer oder sekundärer Erkrankung einzelner oder vieler Wirbelkörper,

2. von Erkrankung der Wirbel- und Wirbelrippengelenke,

3. von einer Minder- oder Unbeweglichkeit infolge einer Erkrankung des Muskel- und Bandapparats, und zwar wenn es sich um eine primäre Erkrankung desselben handelt, oder um

4. Einflüsse krankhafter Innervation.

Bei 1 und 2 handelt es sich meist um progressive pathologische Zustände, 3 und 4 können eine vorübergehende, je nach

der Art des Grundleidens aber auch bleibende Deformität bedingen.

Die tuberkulöse Spondylitis wurde bereits oben erwähnt; die sonstigen infektiösen Entzündungen der Wirbelsäule (Gonorrhoe, Sepsis, Pyaemie, Typhus abd.) rufen nur ausnahmsweise Formveränderungen der Wirbelsäule hervor.

Eine teilweise Ausnahme stellt die gummöse Erkrankung der Wirbelsäule dar.

Weiterhin ist eine Deformierung (arkuärer Gibbus) bei der primären oder metastatischen malignen Geschwulsterkrankung der Wirbelkörper öfter Folge der Destruktion.

Ferner kommt eine Formveränderung, — lokal bedingt oder als Steifigkeit reflektorisch infolge des Schmerzes auftretend, — vor bei der Usur der Wirbelkörper durch Aortenaneurysmen, häufig entsteht sie durch Traumen, die die Wirbelsäule treffen. Hierbei ist zu bemerken, daß von der eigentlichen Spondylitis traumatica (Kümmell'sche Krankheit), die eine Kompressionsfraktur ohne entzündlichen Charakter darstellt, die tuberkulöse posttraumatische Wirbelerkrankung = die tuberkulöse Osteomyelitis, begrifflich und anatomisch scharf zu trennen ist. Klinisch läßt sich das allerdings an dem konsekutiven Gibbus zunächst nicht erkennen.

Oft bedingt durch ein die Wirbelsäule lokal treffendes Trauma, an das sich späterhin multiple dauernd die Wirbelsäule infolge ihrer veränderten Statik betreffende Traumen anschließen, entwickelt sich die unter Umständen zu hochgradigsten Kyphosen und völliger Steifigkeit führende Osteoarthritis deformans der Wirbelsäule. (Das Trauma kann einen oder mehrere Wirbel oder die Bandscheiben treffen.) Dieselbe wird kurzweg als Spondylitis deformans bezeichnet. Die Deformierung der Wirbelkörper (bei ev. ausbleibender Ankylose der Wirbelgelenke) ist das bezeichnende, während gleiche Formveränderungen und Wirbelsäulensteifigkeit hervorgebracht werden können durch die

Ad. 2. Polyarthritis chronica ankylopoetica, welche primär die Wirbel- und Wirbelrippengelenke befallend, sekundär eine Verknöcherung des Bandapparats zur Folge haben kann. Pathologisch-anatomisch läßt sich nach den meisten Arbeiten maßgebender Autoren die klinische Trennung der mit motorischen und sensiblen Erscheinungen verbundenen descendierenden und der von diesen freien, mit Ankylose anderer großer Gelenke kombinierten ascendierenden Form (Bech-

terew'sche und Pierre Marie-Strümpell'sche Form) der chronischen ankylosierenden Wirbelsäulenversteifung nicht begründen. Außerdem erscheint es zweifelhaft, ob es eine

Ad. 3. primäre Verknöcherung des vordem entzündlich erkrankten Bandapparates der Wirbelsäule gibt (speziell des ligam. longitud. antic.) (= Syndesmitis ossificans). Eine Wirbelsäulenversteifung kann dann noch erfolgen bei primärer Erkrankung der Muskulatur (Myositis chron.) Beweglichkeit der Wirbelsäule in der Chloroformnarkose, fehlende Verknöcherung im Röntgenbild, ev. auftretende Entartungs-Reaktion sind deren Hauptmerkmale; einschlägige einwandfreie anatomische Befunde liegen nicht vor, wie denn auch die Muskelveränderungen bei der Polyarthritis chron. ankylopoet. teilweise noch der Aufklärung harren.

Ad. 4. Auf die mannigfachen vorübergehenden, dauernden oder sich ändernden Wirbelsäulenverbiegungen durch nervöse Einflüsse kann hier nur insgesamt verwiesen werden. Es handelt sich dabei entweder um Paralysen resp. Paresen oder um Krampfzustände der betr. Muskeln und deren Folge. Reflektorisch kann auch der durch bestimmte Muskelstellung oder -bewegung verursachte Schmerz zu Wirbelsäulenverkrümmungen führen (z. B. die Ischias zur Skoliose, Meningitis infolge Kontraktur der tiefen Nackenmuskulatur zur Nackenstarre). — Erwähnenswert ist, daß auch durch primäre Wirbelsäulenverkrümmung infolge Rückenmarksdruck entstandene sekundäre spinale Lähmungen erstere wieder beeinflussen können (z. B. bei der spastischen Parese der unteren Extremitäten infolge hochgradiger Kyphoskoliose).

Alle diese einschlägigen Verhältnisse lassen sich an der Leiche, selbst an der herausgenommenen und längs durchsägten Wirbelsäule oft nicht hinreichend beurteilen. Manche Aufklärung kann aber dann die Röntgenuntersuchung liefern.

Die Untersuchung der Wirbelsäule, einschließlich des knöchernen Brustkorbes, mittels Röntgenstrahlen.

Nicht nur am Leichenpräparat (intakte Wirbelsäule oder Sägeschnitte), sondern auch intra vitam orientiert die Untersuchung mit Röntgenstrahlen am besten über Art, Ausgang und Ausmaß verknöchernder Prozesse oder über Rarefizierung, Untergang oder Substitution des normal vorhandenen Knochengewebes. Das gilt in gleicher Weise von der Wirbelsäule, wie vom Sternum, den Rippen, ankylosierten Gelenken u. s. f. Mehrfache Untersuchung intra vitam gestattet außerdem öfters ein Urteil über

Fortschreiten des krankhaften Prozesses. — Der Umstand, daß nur knöcherne und Knochenveränderungen im Röntgenbild sichtbar werden, läßt positive Resultate nur bei gewissen Krankheiten erwarten.

Untersuchungstechnik.

Nur ausnahmsweise orientiert die Durchleuchtung (bei hochkritischem Licht und geeigneter Blende), durchaus in der Regel bringt erst die die Lichtdifferenzen summierende Platte überhaupt die Veränderungen zu Gesicht. Unterlassen werden darf die Plattenaufnahme niemals.

Für die Rippenuntersuchung gilt die Regel stets eine solche Durchleuchtungsrichtung zu wählen, daß Schirm oder Platte dem Untersuchungsobjekt möglichst nahe anliegen. Die Axillarteile der Rippen sind somit am schwierigsten darstellbar. Frakturen und Luxationen sowie deren Folgen, überzählige oder defekte Rippen, entzündliche oder sonstige Wucherungsprozesse an der Knochenhaut, sowie alle zur Knochenstrukturveränderung führenden Rippengeschwülste und -defekte markieren sich gut, desgl. die Knorpelknochengrenze und dort lokalisierte makroskopisch sichtbare pathologische Vorgänge.

Das Sternum, welches in seiner Höhenlage dem 3. bis 10. Brustwirbel entspricht, ist für die Röntgenuntersuchung nur in den schrägen Durchmessern von hinten rechts oder links nach vorn links oder rechts zugängig. Denn es wird bei dorsoventraler Richtung von den stärkeren Schatten gebenden mediastinalen großen Gefäßen, resp. dem Herzen und der Wirbelsäule verdeckt und bei ventrodorsaler Richtung natürlich ganz weggeleuchtet. Bei zweckentsprechender Blendenanwendung und weicher Röhre kann schräg ein genügendes Strukturbild erhalten werden. Die Wahl der einen oder anderen schrägen Durchleuchtungsrichtung richtet sich nach dem Wunsch, das rechte oder linke Sternoclaviculargelenk zur Darstellung zu bringen.

Die Wirbelsäule erfordert für ihre einzelnen Abschnitte verschiedene Untersuchungsarten, Gemeinsam ist allen jedoch der Grundsatz nicht größere Abschnitte der Wirbelsäule auf einmal auf der Platte fixieren zu wollen, sondern unter Blendenbenutzung stets einige wenige Wirbel zur Zeit zu untersuchen und die Durchleuchtungsrichtung dann entsprechend der Richtung der Zwischenwirbelscheiben zu wählen.

a) Die Halswirbelsäule. Dieselbe wird entweder in der Richtung von vorn nach hinten oder in frontaler Richtung durchleuchtet.

Von vorn nach hinten können die obersten Halswirbel durch den Mund (Kork zwischen den Zähnen) oder, wie die übrigen, bei hochgehobenem (fixierter Kopf!) Kinn erhalten werden. In der Mitte findet sich dann ein heller dem Wirbelkanal entsprechender Streif, der lokalisatorisch auch der Trachea und dem Oesophagus entspricht. Besser und ergiebiger ist die

seitliche Durchleuchtung, die nicht nur feinere Strukturbilder liefert, sondern auch die Wirbelspalten, Gelenk- und Dornfortsätze gut zur Darstellung bringt.

b) Die Brustwirbelsäule (ihr ist bei fetten, kurzhalsigen Individuen aus technischen Gründen die unterste Halswirbelsäule zuzurechnen) wird untersucht in der Richtung

von vorn nach hinten. Gut differenzierbar sind jedoch auf diesem Wege bei Erwachsenen nur die obersten und untersten Brustwirbel, welche nicht vom Herz- und Gefäßschatten überdeckt werden; bei Kindern kann man zuweilen durch den Herzschatten hindurch genügende Strukturbilder bekommen, gröbere Veränderungen sind natürlich auch so bei Erwachsenen darstellbar. Sonst ist die Brust-

wirbelsäule des Erwachsenen nur zu erhalten in einer der schrägen Durchleuchtungsrichtungen, wie sie zur Untersuchung des Oesophagus, der Brustaorta (s. u.) insbesondere Anwendung finden. Die Wirbelsäule begrenzt dann im nach vorn konvexen Bogen hinten das sogenannte helle Mittelfeld, in dem u. a. Trachea und Oesophagus liegen und welches nach vorn vom Aortenband- (dem Profilschatten des Aortenbogens) und vom Herzschatten abgeschlossen wird. Neben der Blende dürften hier nur mittelweiche Röhren in Anwendung kommen, da sonst die Wirbelkörper leicht „weggeleuchtet" werden.

c) Die Lendenwirbelsäule (ihr kann wiederum die unterste Brustwirbelsäule zugerechnet werden) ist nur in ventrodorsaler Richtung zu untersuchen. Von ihr gilt ganz besonders, daß man sich zur Zeit auf die Untersuchung von höchstens zwei Wirbeln beschränken soll. Mit der heute technisch vervollkommneten Blende gelingt es erstens die Röhre genau senkrecht über dem zu durchleuchtenden Wirbel, bezogen auf die photographische Platte auf der Bauchseite einzustellen, als auch zweitens dieselbe dem Wirbel möglichst nahe zu bringen (Kompressionsblende) und damit die Durchstrahlung der zerstreuenden (verschleiernden) Bauchweichteile zum Teil zu umgehen.

Untersuchungsobjekte.

Auf dem Röntgenbild erkennbar sind an der Wirbelsäule alle jene pathologischen Prozesse, welche den Situs der Einzelknochen (zu einander und ihrer Umgebung), ihre Form und Struktur betreffen, ferner alle ossifizierenden Vorgänge, nicht erkennbar jene Veränderungen, die sich ohne wesentliche Änderung der Atomgewichtssumme ihrer Bestandteile auf das zwischen den Spongiosabälkchen liegende Mark, sowie die umgebenden Weichteile beschränken. Erkennbar sind somit z. B. alle zur Einschmelzung des Knochens führenden primären oder metastatischen Tumoren, nicht erkennbar der tuberkulöse osteomyelitische Herd; letzterer wird es erst, wenn durch Kalkablagerung jene Atomgewichtserhöhung erreicht wird. Erkennbar ist ferner nur diejenige (trophoneurotische) Knochenatrophie, welche in einem Leichterwerden des Knochens durch Resorption der Kalksalze besteht (Osteoporose).

Formen und Formveränderungen des Bauches:

Die Bauchregion wird gewöhnlich durch die annähernd horizontalen Verbindungslinien der Enden der beiden letzten Rippen und der beiden vorderen Darmbeinkämme in 3 Regionen geteilt = d. r. epigastrica, mesogastrica und hypogastrica. Der mittlere Teil der regio epigastrica ist meist etwas vertieft (Magengrube, fälschlich scrobiculus cordis genannt); die seitlichen stellen die unter den Rippenknochen liegenden Hypochondrien dar.

Die r. mesogastrica ist die am weitesten nach hinten sich erstreckende des Bauches, ihre Mitte ist (als r. umbilicalis) dem Nabel entsprechend mäßig vertieft. Eine Verbindungslinie der Enden der letzten Rippen und der Darmbeinkämme trennt die reg. iliaca von der r. umbil. An erstere grenzt rückwärts die r. lumbal. lateralis.

Die Mitte der regio hypogastrica erhebt sich nach unten wieder zum mons veneris (regio pubica); die seitlichen an-

nähernd dreieckigen Teile, die r. inguinales, werden nach unten und lateral durch die Inguinalfalten der Oberschenkel begrenzt.

Schaut man von oben her mitten auf die Bauchregion eines in Rückenlage befindlichen gesunden Menschen, so stellt sich die Bauchform dar als ein oben und unten (am proc. xiph. und mons veneris) abgestumpftes Sechseck (die Seiten = Rippenbögen, die lateralen Profillinien und die Inguinalfalten), dessen mittlerer Teil sich flachkugelig mit einer zentralen Delle (regio umbilicalis) erhebt. Schon in aufrechter Stellung verändert sich die obige Form. Sie wird weiterhin durch alle eine Massenzu- oder -abnahme der Bauchdecken oder des Bauchinhaltes verursachenden pathologischen Prozesse, ferner durch Situsanomalien der Baucheingeweide, endlich durch Verlust der normalen Bauchdeckenelastizität verändert.

Die eingehende Beschreibung dieser allgemeinen oder lokal (Tumoren aller Art) bedingten Formanomalien (Ascites, Meteorismus, — Kahnform bei Oesophaguscarzinom, Meningitis etc.) kann hier nicht gegeben werden.

Hier sollen nur einige kurze Begriffe erörtert werden:

Von einem aufgetriebenen Leib spricht man im allgemeinen, wenn das Niveau des Brustkorbes merklich überschritten ist.

Dabei ist es von Bedeutung, welcher Art der Raum beanspruchende Inhalt ist:

Luft führt gewöhnlich zum kugelig aufgetriebenen Leib,

bei frei beweglicher Flüssigkeit tritt das Gravitationsgesetz in Wirkung (in Rückenlage sind die seitlichen Partien am stärksten vorgebuchtet, die mittlere Bauchgegend ist flacher),

abgesackte Flüssigkeit und Tumoren führen je nach Sitz und Größe zu den mannigfachsten Vorwölbungen. Von besonderer Wichtigkeit ist stets, ob sie die untere Thoraxapertur zu erweitern imstande sind.

Formen und Formveränderungen des Rückens.

Die gesamte Rückenfläche des Körperstammes wird kopfwärts von der Nackenfurche des Hinterhauptes, kaudalwärts von den Darmbeinkämmen, lateral von den Verbindungslinien des proc. mastoid. mit der Schulterhöhe und weiterhin durch die hinteren Axillarlinien begrenzt. Bis zur spina scap. herab wird die oberste annähernd dreieckige Gegend als regio nuchalis, auch cervicalis posterior bezeichnet. Zwischen den beiden inneren Schulterblatträndern, welche bei herabhängenden Armen dem

Thorax anliegend der Wirbelsäule parallel verlaufen, liegt die regio interscapularis. Die Spina scap. scheidet die regio, resp. foss. supra- von der infraspinata. Abwärts folgt die regio lumbalis, welche nach vorn (s. o) an die r. iliaca angrenzt, weiterhin die regio sacralis.

Von der formbedingenden Wirbelsäule wurde bereits gesprochen.

Besondere Beachtung verdienen noch die zu beiden Seiten der Wirbelsäule in der regio lumbalis liegenden sog. Nierennischen, die eine flache dreieckige Vertiefung im Rückenprofil darstellen. Oft kann man sie mit der flachen, den Rücken hinabfahrenden Hand besser fühlen, als sehen. Mangel dieser Nierennischen findet sich natürlich bei allen möglichen Verdickungen der Rumpfdecken; sind aber letztere normal gebildet, so deutet das Fehlen dieser Vertiefungen auf eine angeborene Anomalie hin; diese betrifft die sog. angeb. Wanderniere (s. u.). Vorwölbung der besprochenen Gegend kann unter Umständen für die Diagnose von Nierengeschwülsten (s. u.) verwandt werden.

Formveränderungen der Extremitäten

bestehen entweder von Geburt an (z. B. Defekte inf. amniotischer Strangulierung, erbliche Polydaktylie etc.) oder sind post partum erworben. Für letztere ist die häufigste Ursache das Trauma. Knochen und Weichteile können allein oder zusammen betroffen, ferner in ihrer motorischen Wechselbeziehung gestört sein (Frakturen, Luxationen). Das Resultat für alle weiterhin durch lokale Schädigung (z. B. Brandnarben) oder nervöse Einflüsse (z. B. Lähmung inf. cerebraler Kinderlähmung) bedingten Wachstumsanomalien ist um so verhängnisvoller, je schwerer und je frühzeitiger die Grundkrankheit auftrat.

Im übrigen können naturgemäß alle zu Tumor-, Defekt- oder Mißbildung an Knochen oder Weichteilen führenden Prozesse eine ihrer Eigenart entsprechende Formveränderung auch an den Extremitäten hervorrufen. Besonders auffällig können die oft von Oedem verdeckten, manchmal von Hautfarbeveränderung begleiteten sog. Inaktivitätsatrophien der Weichteile sein, ferner die distalen Verstümmelungen infolge von Nerven- resp. Infektionskrankheiten (Syringomyelie, Lepra mutilans). Im großen und ganzen werden die Weichteilanomalien für Formveränderungen bedeutungsvoller sein, als die Anomalien der von ihnen bedeckten Knochen und Knochenverbindungen. So kann ein in der Tiefe befindlicher Knochenherd zuweilen aus einem ent-

zündlichen Weichteiloedem erkannt werden; die akuten Gelenkveränderungen (Arthritis urica, Polyarthritis rheum. ac. etc.) äußern sich in Schwellung und Rötung der um das erkrankte Gelenk gelegenen Weichteile etc. Palpatorisch täuschen oft Weichteilverdickungen Knochenverdickungen vor (z. B. Trommelschlägelfinger, Akromegalie), während ein andermal wieder die Knochen- und Gelenkveränderungen (Osteoarthropathie pneumique hypertrophiante, Osteoarthritis deformans, Polyarthritis rheum. chron., Polyarthritis urica chronica, Rhachitis, Barlow'sche Krankheit) die causa efficiens bilden.

Die Röntgenuntersuchung ist vor allem berufen, allemal, wenn es sich um makroskopisch darstellbare Veränderungen an Knochen, Knochenhaut, Knorpel und Gelenken resp. ossifizierende Prozesse z. B. Sehnenverknöcherung handelt, diese zu demonstrieren, falls solche fehlen, dieselben auszuschließen. Sofern diese Veränderungen ihrer Form, Art und Ausbreitungsweise nach eine Diagnose zulassen, kann somit die Röntgenuntersuchung eine solche direkt liefern. (Rhachitis, Lues, Osteoarthritis deformans, Arthritis urica, Osteomalacie, Tuberkulose liefern in ihren reinen Formen sog. typische Bilder).

Wachstum von Knochentumoren, Heilung von Brüchen, Einheilung fremden Materials (z. B. Elfenbeinstifte), Verbleib von Fremdkörpern, Ablagerung solcher u. s. w., (ringförmige Schatten gichtischer Uratablagerungen, Entstehung von Gelenkveränderungen, auch neuropathischen Ursprungs z. B. bei der tabischen Arthropathie) sind im Röntgenbild leicht zu verfolgen.

Besonders erwähnt werden müssen die reflektorischen trophoneurotischen Knochenherde (Sudeck), welche sich als helle Flecken resp. Aufhellung und Strukturverlust eines ganzen Knochens infolge Resorption seiner Kalksalze (Osteoporose) darstellen. Hier kann oft allein die Röntgenuntersuchung die (z. B. von der Unfallgesetzgebung) geforderte Differentialdiagnose (z. B. gegenüber der Hysterie) und Prognose liefern.

Die physiologisch nicht sichtbaren Arterien sind im Röntgenbild sichtbar, wenn sie verkalkt sind (Folgezustand arteriosklerotischer Veränderungen, Mediaverkalkung z. B. als Ursache des intermittierenden Hinkens a. d. artt. tibiales).

Auch Kalkablagerungen in den Venenwandungen können Schatten produzieren.

Sowohl hinsichtlich des Fremdkörpernachweises als der Knochendislokationen (z. B. kongenitale Hüftluxation) sei an dieser Stelle auf das stereoskopische Röntgenverfahren

verwiesen, dessen Technik zum mindesten für die distalen Extremitätenteile einfach ist.

Körperlage, Haltung und Gang.

Neben Veränderung der Körperform und -Oberfläche kommt als weiteres Resultat der Inspektion die Lage, in welcher man den Kranken und seine Teile antrifft, in Betracht.

Schwerkranke, insbesondere Fiebernde und akut Erkrankte wird man zumeist im Bett, leicht Kranke und an chronischen nicht die Lokomotion betreffenden, fieberlosen Krankheiten Leidende, noch nicht erheblich Entkräftete wird man gewöhnlich außer Bett antreffen.

Daß dies Gesetz zahlreiche individuelle Ausnahmen erfährt, ist selbstverständlich. Hier kommen besonders einige allgemeine Faktoren zur Geltung, wie Widerstandsfähigkeit, das Krankheitsgefühl, Steigerung der Symptome durch Bewegung (z. B. Atemnot, Schmerzen) u. s. w.

Aktive Bettlage nennt man die, welche der Patient selbsttätig einnimmt und seinem Wunsche entsprechend zu ändern imstande ist,

passive Bettlage (Rücken- oder Seitenlage) die, welche er meist dem Gesetz der Schwere resp. der Trägheit folgend, einnimmt, ohne sie wegen muskulärer oder psychischer Unfähigkeit (Lähmung, Benommenheit u. s. w.) abändern zu können.

Als Zwangslage bezeichnet man die Lage des Kranken, welche er infolge des Sitzes und der Eigenart seines Leidens einzunehmen genötigt wird. Von der dyspnoischen Zwangslage soll im folgenden Kapitel die Rede sein; sonst werden die Zwangslagen meist von dem Bestreben, die Schmerzhaftigkeit des Leidens möglichst gering zu gestalten, diktiert.

Will ein an Pleuritis sicca leidender Kranker die Exkursionen der Pleurablätter und damit den Schmerz möglichst mindern, so treffen wir ihn auf der kranken Seite liegend an, falls nicht gerade der Druck auf der kranken Seite entgegengesetzte Lage resp. Rückenlage verlangt. Ein Bleikolikkranker liegt oft auf dem Bauch, ein Peritonitiskranker äußerst selten; ersterer stemmt die Fäuste in den Bauch, letzterem ist schon der Druck der Bettdecke schmerzhaft; ein Ischiaskranker streckt das Bein der kranken Seite aus, ein Perityphlitiskranker beugt es; vom Sitz des Magengeschwürs hängt öfters die Lage des Kranken ab und zwar so, daß die geschwürige Partie möglichst nicht von dem der Schwere folgenden Magensaft bespült wird. — Viele

Zwangslagen werden durch das Bestreben hervorgerufen, den schmerzenden Körperteil „ruhig zu stellen".

Die Haltung des Kranken ist das aktive Gegenstück zur passiven Lage.*)

Wie in erster Linie eine normale kräftige, gesunde Haltung eine uneingeschränkte Verfügung über ein gesundes Skelettsystem und Muskelsystem zur Voraussetzung hat, so müssen alle diesbezüglich eingreifenden pathologischen Prozesse auch in der Haltung des Kranken zum Ausdruck kommen. Diese uneingeschränkte Verfügung über ein gesundes Skelett- und Muskelsystem verlangt aber weiterhin eine Unsumme von gesundhaften Lebensvorgängen als Prämisse. Wo Knochen und Muskeln selbst betroffen sind, entstehen öfters lokale Anomalien der Haltung, sind jene in ihrer Funktion erst indirekt geschädigt, öfters generelle Abweichungen (Beispiele ad. 1: der Schiefhals, die Steifigkeit bei Lumbago; ad. 2: die müde, energielose Haltung des Kachektischen). — Psychische Faktoren beeinflussen in hervorragender Weise vorübergehend oder dauernd die Haltung (die vom Kummer gebeugte, die im Zorn hochaufgerichtete Gestalt, Stolz, Unterwürfigkeit u. s. w.).

Während die Haltung den Effekt der gegeneinander bewegten Körperteile darstellt, wird die gewöhnliche Aktion der Lokomotion des Gesamtkörpers als Gang bezeichnet. Meist gleichen Bedingungen in ihrer Qualitätsänderung unterworfen, lassen sich Gang und Haltung auch zumeist nur in ihrer Wechselbeziehung verstehen.

Normaler Gang verlangt zunächst Intaktheit aller der räumlichen Fortbewegung direkt und indirekt dienenden (Bewegungs-)Organe, sowie die Möglichkeit, letztere jeweils in und außer Betrieb zu setzen (Innervation der betr. Muskeln, resp. ihrer Antagonisten); normaler Gang ist zuzweit nur möglich, wenn auch gewisse Qualitäten der Sensibilität, z. B. das ständige Orientiertsein über die einzelnen Körperteile im Raume, ungestört sind. — Gewisse „typische" Gangarten (die spastische, die ataktische u. s. f.) sind der Ausdruck bestimmter Erkrankungen des Nervensystems.

Körperformveränderung bei der Atmung.

Die Atmung pflegt eingeteilt zu werden in Brustkorb- und Zwerchfellatmung; zu ersterer wird die Hebung und Drehung

*) Der Ausdruck „aktive Bettlage" ist deshalb auch kein glücklicher, weil das Epitheton „aktiv" keine Eigenschaft, sondern nur eine Handlung benennt, die im Moment, wo der durch das Substantiv gekennzeichnete Zustand beginnt, vorüber ist.

der Rippen, die schräg nach vorn und aufwärts gerichtete Bewegung des Brustbeins und die Streckung der Wirbelsäule gerechnet, bei letzterer, der Zwerchfellatmung, wird die passive Bewegung (durch räumliche Veränderung der Rippenursprünge) von der aktiven (durch Eigenzusammenziehung) unterschieden. Die passive Zwerchfellbewegung ist also ein Effekt der Brustkorbatmung. — Sowohl bei ruhiger, wie auch bei der sog. tiefen Atmung, welche weiterhin getrennt besprochen werden müssen, kommen jedoch normal beide Atmungsarten stets nebeneinander und in Wechselbeziehung zur Anwendung. Geschlecht und Alter zeigen immerhin einige Verschiedenheit: Beim weiblichen Geschlecht überwiegt bekanntlich die Brustkorbatmung und zwar scheint dieser Atmungstypus nicht der Effekt unzweckmäßiger Kleidung zu sein, da schon vor Tragen einer Schnürbrust die weiblichen Kinder ihn aufweisen. Im Alter wird die Atmung infolge Verminderung der Beweglichkeit in den Rippenwirbelgelenken, auch durch zunehmende Starrheit der Rippenknorpel, durch Verkalkung, mehr und mehr eine Zwerchfellatmung. Diese Modifikationen der „gemischten Atmung" sind aber keineswegs immer so prägnante, wie man es sich gewöhnlich vorzustellen beliebt; Übergänge und Ausnahmen sind zahlreich. Außerdem ist die Betonung der einen oder anderen Atmungsweise eine willkürliche; besonders in der Jugend bei elastischem Thorax kann vorübergehend oder gewohnheitsgemäß der eine oder andere Typus vorherrschen.

Bei der Betrachtung der Änderungen, welche die Körperform infolge des Atmungsgeschäftes durchmacht, erscheint es zweckmäßig, die Brust- und Bauchatmung von einander gesondert zu besprechen. Ausgegangen wird von der Körperform in der Atempause bei ruhiger Atmung, also vor Beginn der Einatmung.

Schon Wintrich lehrte als Resultat der Inspektion, daß bei ruhiger Atmung die seitlichen und vorderen Brustwandteile größere Exkursionen machen, als die hinteren, und ferner die unteren größere, als die oberen. Vornehmlich sind diese seitdem auf verschiedene Weise bestätigten Tatsachen das Resultat der Rippenbewegung.

Die Rippen*) vollführen bei der Einatmung eine Bewegung nach außen und oben, welche einer Drehung in den Costovertebralgelenken entspricht; abgesehen von der 1., 11. und 12.

*) Rippenheber sind: die scaleni, die intercostales interni und der innere Teil der interni = die intercartilaginei.

Rippe fällt die Drehungsaxe mit dem Rippenhals annähernd zusammen. Vom Brustbein losgelöst heben sich nicht nur die vorderen Rippen-Enden bei der Einatmung, sondern sie bewegen sich auch lateralwärts; das Bewegungsmaß der ganzen Rippe nimmt vom vertebralen bis zum ventralen Ende der Rippe zu. Denkt man sich durch gleichnamige Rippenpunkte horizontale Ebenen gelegt, so findet bei der ruhigen Einatmung eine nach unten (caudalwärts) zunehmende Vergrößerung der einzelnen Segmente statt. Diese Vergrößerung bezieht sich sowohl auf quere, als auf dorsoventrale Durchmesser. Die verschiedenartige Verbindung der Rippen mit dem Brustbein beeinflußt nun in hervorragender Weise die inspiratorische Bewegungsart dieses Knochens. Während die Bewegung der ersten am stärksten geneigten, straff mit dem manubrium verbundenen Rippen der Bewegung des letzteren gleichzusetzen ist, fällt die Bewegung des übrigen Sternum nach unten (caudalwärts) in wachsender Differenz geringer aus, als die Bewegung der vorderen Rippenenden. Die 2. Rippe ist die am wenigsten geneigte (Neigungswinkel = Winkel zwischen der Rippenebene und der Horizontalebene), bis zur 12. Rippe hin nimmt die Neigung gradatim zu. Gleichzeitig werden aber auch die Rippenknorpel immer länger; daraus resultiert die Minderbeweglichkeit des Brustbeins gegenüber den Rippen. An sich nimmt die Bewegungsgröße der einzelnen Teile des Sternums auch caudalwärts zu. Die aus der Differenz der (vorderen) Rippen- und der Brustbeinbewegung resultierende Torsion der Rippenknorpel stellt einen Teil der für die Ausatmung zur Verwendung kommenden potentiellen Energie dar.

Es ist nun selbstverständlich, daß für die Formveränderung des Rumpfes bei der ruhigen Brustatmung nicht nur die Bewegungserscheinungen des Skeletts, sondern auch das Spiel der dieselben hervorbringenden Muskeln, resp. ihrer Antagonisten maßgebend wird. Ein Gesamtresultat dieser Körperformveränderungen erhält man nach Hasse's vorbildlicher Methodik dadurch, daß man das ruhig atmende Individuum in streng sagittaler und frontaler Richtung (von vorn hinten und im Profil) hinter einem Visiergitter (bei fixierter Mittelachse) im exspiratorischen und inspiratorischen Stillstand photographiert. Hasse fand im wesentlichen folgende Ergebnisse:

Bei rechts gewandter Wirbelsäule (physiologische Skoliose) sind die Bewegungsgrößen der rechten Brusthälfte in allen Richtungen und an allen Punkten größer, wie die der linken;

bei nach links gewandter Wirbelsäule sind die rechtsseitigen senkrechten und sagittalen gleichfalls, einzelne linksseitige quere aber größer; immerhin sind hier die Unterschiede so geringe, daß bei der Betrachtung von vorn nach hinten der Eindruck völliger Bewegungsgleichmäßigkeit erweckt wird.

Im einzelnen finden sich folgende Bewegungsresultate nach geschehener Einatmung:

Der Kopf hat eine leichte Caput obstipum-Stellung eingenommen infolge der stärkeren Zusammenziehung des rechten Kopfnickers.

Der Hals erscheint infolge Hebung des Thorax verkürzt und verbreitert, rechts mehr als links. Bei der Einatmung sind als Brustkorbheber u. a. auch die Kopfstrecker (splenii und die Schlüsselbeinportionen d. cucullares) tätig; daraus resultiert gleichzeitig eine Streckung der oberen Brustwirbelsäule bis zum obersten Schulterblattwinkel, deren Folge (jedenfalls bei tiefer Atmung) wieder eine Erweiterung des obersten Brustabschnittes in sagittaler Richtung (und zwar vorn eine doppelt so große wie hinten) ist. Die Wichtigkeit dieser Bewegung für die Lüftung der Lungenspitzen ist evident. — Die Bewegung nach aufwärts und vorn ist an der Brust überall erheblicher, als die nach der Seite hin. Das manubrium sterni bewegt sich ca. $2^1/_2$ cm nach oben und 2 cm nach vorn; dementsprechend ist die Bewegung der 1. Rippe und der Schlüsselbeine. Die Rippenbogen am tiefsten Punkt gemessen rücken bei der Einatmung $2—2^1/_2$ cm (links—rechts) nach oben. Die Schultern werden etwa um 2 cm gehoben, um 2 cm gleichfalls nach vorne geschoben (beides rechts wieder mehr als links), die unteren Schulterblattwinkel nach vorn und aufwärts um $1—1^1/_2$ cm bewegt.

Zu zweit sind die Körperformänderungen zu besprechen, die sich als Ausdruck der Zwerchfellbewegung finden.

Zunächst ist von der passiven Zwerchfellbewegung durch die Brustkorbatmung zu reden. Entsprechend der vorbesprochenen Bewegungsart des Brustkorbes bei der Einatmung werden auch die Rippenursprünge des Zwerchfells bewegt und zwar die vorderen (ventralen) nach oben und vorn, (je 2 cm), die seitlichen nach seitlich (1 cm) und oben (2 cm), die hinteren nur nach oben (1 cm). Rechts sind alle Maße entsprechend größer. Daraus folgt, daß bei der Einatmung sich je nach der Tiefe derselben die Gewölbeachse der Zwerchfellkuppe, die bei der Ausatmung die Bauchwand unterhalb des Nabels trifft, bei

der Einatmung mehr nach vorn aufwärts gegen das Epigastrium hin richtet. Die vorderen Zwerchfellpartien sind bei der Inspiration darum mehr horizontal, die hinteren mehr vertikal gestellt.

Wenn sich nun das Zwerchfell aktiv kontrahiert, — und zwar nehmen an der Bewegung alle Teile, auch das centrum tendineum teil, wovon man sich auf dem Röntgenschirm bei Verwendung harter Röhren im ventrodorsalen und frontalen Bilde direkt überzeugen kann, — so müssen die Kontraktionsresultate verschiedene sein. Die vorderen sich aufwärts bewegenden Zwerchfellpartien, die einen mehr horizontalen Verlauf angenommen haben, können nicht mehr zur Abwärtsbewegung, wohl aber zur Spannung des centrum tendin. führen, welch letzteres dann durch die Kontraktion der vorderen seitlichen, seitlichen und hinteren Fasern in den hinteren und seitlichen Zwerchfellhälften abwärts bewegt wird. Man hat also zwischen diesen beiden durch eine durch die Kieferwinkel gelegte Frontalebene geschiedenen Zwerchfellhälften bezüglich ihrer Atmungsverschiebung zu unterscheiden.

Eine Verschiedenheit der Atmungsverschiebung der rechten und der linken Zwerchfellhälften (-Kuppe) ergibt sich fernerhin noch dadurch, daß bei der Ausatmung rechts mehr vordere, links etwa die in der Mitte liegenden Zwerchfellteile am höchsten liegen. Man kann sich davon überzeugen, wenn man eine gefrorene Leiche in möglichst dünne Frontalschnitte zerlegt, die einzelnen Teile, nachdem man an jedem den Zwerchfellstand durch aufgenähten Bleidraht fixiert hat, wieder genau aufeinander passt, und dann ein Röntgenbild in Zwerchfellhöhe aufnimmt. Dieser verschiedene Stand der beiden Zwerchfellkuppen wird dann bei der Einatmung dadurch annähernd ausgeglichen, daß die Leber nicht nur eine Bewegung nach abwärts, sondern auch eine Rotation um eine horizontal-frontale Achse (geringere Verschiebung des unteren Leberrandes) und um eine sagittale Achse ausführt. — Auch hiervon kann man sich durch orthodiagraphische Röntgenaufnahmen, die man in dorso-ventraler, frontaler und ev. schräger Richtung vornimmt, überzeugen. Die Methodik ist allerdings wegen der schwierigen Kombination der Aufzeichnungen und vor allem wegen der Deutung, welche Zwerchfellteile jedesmal schattenrandbedingend sind, umständlich, mühsam und nur in gewissen Grenzen zulässig.

Eine Vermittelung findet nun die passive und aktive Zwerchfellbewegung dadurch, daß das sich kontrahierende Zwerch-

fell selbst zur Erweiterung der unteren Thoraxapertur bei der Einatmung beiträgt. Wenn man (mit Gerhardt) einen gewissen Tonus der Bauchmuskulatur bei der Einatmung annimmt, ohne welchen die (jedenfalls beim aufrecht stehenden Menschen die Regel bildende) Erhöhung des intraabdominellen Druckes nicht möglich ist, so würde die Erweiterung der unteren Thoraxapertur durch die Vordrängung der Bauchwand gemäß dem Ansatz der vorderen Bauchmuskulatur etwa bis zur 5. Rippe hinauf erfolgen können. Die Haltung, resp. die Lage der Einatmenden ist aber für die Schwankungen des intraabdominellen Druckes von hervorragendster Bedeutung. Daß insbesondere die Schwerkraft gewichtiger Unterleibsorgane (insbesondere der Leber) hier große Bedeutung hat, ersieht man vor allem daraus, daß der intraabdominelle Druck stets sinkt, anstatt zu steigen, wenn man einen Menschen mit dem Kopf tiefer lagert oder gar auf den Kopf stellt. Somit ist diese Resultante der Zwerchfellbewegung auch die variabelste.

Eine Bestätigung der angeführten Bewegungsformen des Brustkorbs findet sich in dem Verlauf der Bronchien:

Entsprechend der Erweiterung des hinteren unteren Abschnitts des Brustraums nach abwärts seitwärts sind die Bronchien abwärts seitwärts, entsprechend der Erweiterung des vorderen unteren Abschnitts nach aufwärts vorn sind dieselben in einer nach abwärts konvexen Krümmung nach vorn aufwärts und zugleich etwas seitwärts gerichtet. In dem unabhängig von der Zwerchfellbewegung sich nach vorn und aufwärts erweiternden oberen Brustraum sind die Bronchien nach unten konvex gekrümmt vorwärts seitwärts und aufwärts gekrümmt (Hasse). Die hinteren Bronchien sind auch entsprechend kürzer.

Bei tiefer angestrengter Ein- und Ausatmung finden sich nun zum Teil andere Verhältnisse, als bei der ruhigen Atmung; die tiefe Atmung ist nicht einfach eine in allen Teilen vermehrte ruhige Atmung. Bei tiefer Atmung wird die Brusthöhle sowohl costosternal, als diaphragmal stark vergrößert. Bei aufrechter Haltung wird bei tiefer Einatmung der Rumpf gestreckt. Der wesentliche Unterschied aber von der ruhigen Atmung ist der, daß die untere Thoraxhälfte sich nicht so stark erweitert als die obere, in ihren untersten Teilen sogar zurückbleibt und daß der Bauch abgeflacht anstatt vorgewölbt wird und zwar erheblicher, als bei der ruhigen Ausatmung. Die Kontraktion der Bauchmuskeln erklärt sich wohl am besten als Kontraktion der Antagonisten der bei tiefer Einatmung äußerst tätigen Rumpfstrecker,

ist bei aufrechter Haltung bedingt durch den somit dorsal verlegten Schwerpunkt und kommt erst in zweiter Linie durch die extreme Thoraxhebung zustande.

Die Zwerchfellkuppenbewegung kann durch eine extrem suprathorakale Atmung eine sehr komplizierte in ihrem Ablauf sein, die passive Hebung kann in den vorderen Teilen die durch die Kontraktion hervorgerufene Senkung in den hinteren Abschnitten (auf eine Frontalebene projiziert) überwiegen. So kann man bei jugendlichen Individuen mit elastischem oberen Thorax bei der orthodiagraphischen Aufzeichnung (mit Röntgenstrahlen) das scheinbar perverse Bild erhalten, daß die Kuppenschatten inspiratorisch höher stehen, als exspiratorisch. Immer ist aber diesbezüglich prinzipiell zu unterscheiden zwischen der Projektion der Zwerchfellbewegungen auf eine außerhalb des Körpers liegende Frontalebene und der sagittalen Projektion auf den inspiratorisch oder exspiratorisch gestellten Thorax. Von der Bewegung des Zentrum tendin. und der sekundären Herzsilhouettenveränderung bei der tiefen Atmung kann man sich ohne weiteres auf dem Röntgenschirm überzeugen.

Während auch nach der tieferen Inspiration die Ausatmung stattfindet infolge der angehäuften potentiellen Energie (= Summe der durch Dehnung der Brust- und Bauchdecken, der Lungen und Mediastinalorgane, durch Drehung der Rippenknorpel und Bronchien und durch Druck auf die elastischen subphrenischen Organe inspiratorisch aufgespeicherten Kräfte), liegen die Verhältnisse anders bei einer Ausatmungsbewegung bei geschlossener Glottis resp. bei abnormen inspiratorischen Widerständen.

Es folgt beim Husten auf eine mehr oder minder tiefe Inspiration als zweites Stadium eine Expirationsbewegung bei geschlossener Glottis:

Es wird zwecks Erhöhung des intrapulmonalen Druckes der Rumpf gebeugt (bei mäßiger Kontraktion der Rumpfstrecker) durch Kontraktion der langen Bauchmuskeln, die Bauchhöhle verkleinert durch Kontraktion des queren, während die schrägen Bauchmuskeln kontrahiert beide Wirkungen verstärken. Hierdurch rückt das Zwerchfell nach oben und wird die untere Thoraxgegend besonders in ihren lateralen Partien verkleinert, hingegen das Brustbein gehoben und die oberen Zwischenrippenräume ausgebuchtet. Gewissermaßen werden also die oberen Lungenteile von den unteren her aufgebläht (wichtig für die Entstehung des Emphysems); natürlich werden auch die mediastinalen Organe von dem erhöhten Druck getroffen.

Als drittes Stadium erfolgt dann das stoßweise Sichausgleichen des erhöhten Innendruckes nach Eröffnung der Glottis (und das Hinausschleudern von Luftröhreninhalt).

Das Zwerchfell macht dementsprechend inspiratorische und expiratorische Bewegungen durch, welche man im Röntgenbild leicht verfolgen kann. Je nach der Art des Expirationshindernisses, seinem plötzlichen, allmählichen oder stoßweise unterbrochenen Aufhören (es kann die Expiration im letzten Fall entweder wieder gehemmt oder durch eine kurze Inspiration unterbrochen sein), bekommt man z. B. beim Gähnen, Seufzen, Niesen, Schneuzen, Schluchzen, Weinen mehr oder minder typische Zwerchfellbewegungen*).

Die Zwischenrippenräume erhalten besonders bei schneller und tiefer Einatmung infolge der zeitlichen Differenz, der schnellen Erweiterung des Thorax und des allmählichen Nachströmens der Einatmungsluft eine konkave Gestalt, gleichmäßig auf beiden Seiten.

Über die Zwerchfellbewegung ist durch Betrachtung der Körperform bei der Atmung manches zu erfahren. Stokes zeigte, daß bei abnormem Zwerchfelltiefstand (Emphysem) die geringen Zwerchfellexkursionen als inspiratorische sich senkende Furche zwischen beiden Rippenbögen zu sehen sei. Bei abgemagerten Patienten kannte man eine respiratorisch sich auf und ab bewegende seichte quere Furche als Index der Zwerchfellbewegung. Litten zeigte, daß bei schräger, nicht greller Beleuchtung von der Fußseite, bei horizontaler Lagerung ein auf und ab steigender Schatten fast bei allen Gesunden zu sehen sei. Dies Zwerchfellphänomen wird hervorgerufen durch die Niveaudifferenz, welche entsteht durch das inspiratorische Einsinken der Thoraxteile, von denen sich das Zwerchfell bereits inspiratorisch abgehoben hat gegenüber den Thoraxteilen, an denen das Zwerchfell mit seiner pars costalis noch anliegt. Letztere geraten außerdem noch unter den nach und nach wachsenden abdominalen Druck und machen gleichzeitig die erheblichsten (s. o.) inspiratorischen Exkursionen durch. Bei tiefer Atmung am deutlichsten in einer Ausdehnung von 2 bis 7 cm sichtbar, fehlt das Zwerchfellphänomen auch nicht oft bei ruhiger Atmung. Das expiratorisch sichtbare Schattenphänomen dürfte wohl einfach auf den (passiv) exspiratorisch vor sich gehenden Ausgleich der maximal erweiterten untersten Thoraxpartien gegen die nächst

*) Holzknecht hat sie in seinem Werk „Die röntgenologische Diagnostik der Erkrankungen der Brusteingeweide“ auf Seite 71 graphisch dargestellt.

höher liegenden, nicht so stark erweiterten beruhen und an sich nichts mit der expiratorischen Zwerchfellbewegung zu tun haben. Am besten ist das Zwerchfellphänomen zu sehen beiderseits zwischen der vorderen Axillar- und Parasternallinie; es kann jedoch rund um den Thorax beobachtet werden. Beiderseitiges Fehlen ist von geringerem diagnostischen Werte, als einseitiges. Zur Diagnose supra- oder subphrenischer pathologischer Vorgänge kann sein Fehlen im ersteren, sein Vorhandensein im zweiten Falle von Wert sein.

Körperformveränderungen bei krankhafter Atmung.

Wie die normal stattfindende Atmung volle Beweglichkeit der weichen und knöchernen Brustwand, eine uneingeschränkte Funktion aller bei der Atmung direkt oder indirekt tätigen Muskeln und ausgiebige Anpassungsfähigkeit der intrathorakalen Organe und besonders dem Sauerstoffbedürfnis des Körpers genügende Lungentätigkeit voraussetzt, so muß natürlich irgend eine dieser Komponenten treffende Noxe auch pathologische Änderung der gewöhnlichen Atmungsform und damit der sich bei letzterer abspielenden Körperformänderungen zur Folge haben.

Durch die verschiedensten die jeweiligen Spannungsverhältnisse der Brustwand betreffenden pathologischen Vorgänge, innerhalb und außerhalb der Brustwand, kann es zunächst, falls dieselben einseitig oder erheblich mehr auf einer Seite zur Entwicklung kommen, zu

halbseitigen Veränderungen der normalen Atmung kommen. Die erkrankte Seite finden wir bei der Betrachtung der Atmung dann fast stillstehend (lediglich durch die Atmung der gesunden Seite mitbewegt), gegen die gesunde Seite zurückbleibend, nachschleppend. In einigermaßen ausgeprägten Fällen finden wir so den Typus der Seitenlage vor, d. h. der Kranke atmet ähnlich, als ob er mit gesunden Atmungswerkzeugen auf der der Erkrankung entsprechenden Seite läge und nun auf der anderen Seite kompensatorisch stärker atme (bei tiefer Inspiration bis zur fast völligen Ausfüllung der Komplementärräume). Damit ist also gleichzeitig gesagt, daß auch die Atmung auf der gesunden Seite, weil angestrengt, nicht einfach als normal zu bezeichnen ist.

Betreffen nun die atmungshindernden Prozesse bestimmte Brustteile, so können besonders in den Fällen, wo beiderseitig sich solche entwickeln, wieder besondere Atmungsarten ent-

stehen. Während man zur Beurteilung der quantitativen und zeitlichen Atmungsverschiedenheit der beiden Seiten neben der Inspektion (und den weiter unten zu erwähnenden messenden Methoden) gut die Palpation (beiderseitig symmetrisch flach aufgelegte Hände) verwenden kann, ist zur Beurteilung der vorliegenden Differenzen lediglich die Inspektion en face und im Profil zu verwenden. Dazu kommt dann noch bei Verschiedenheit der suprathorakalen Atmung die vergleichende Besichtigung von hinten oben her bei vorn übergeneigtem Kopfe des Patienten und streng eingehaltener Medianstellung des Untersuchers.

Den Typus der unteren Brustatmung (der abdominalen Atmung) sehen wir so bei geringer Exkursionsmöglichkeit des oberen Thorax sich entwickeln. Insbesondere die beiderseitige, zu Schrumpfung führende chronische Lungentuberkulose ist häufig die Ursache dieser Atmungsart. Es kann so die exspiratorische (paralytische) Form des ruhenden, nicht atmenden Thorax resultieren.

Den Typus der oberen Brustatmung (der Atmung am Ende der Gravidität) finden wir in allen Fällen von Zwerchfellhochstand, resp. Minderbeweglichkeit bei erweiterter unterer Thoraxapertur. Zumeist handelt es sich um subphrenische (abdominale) große Tumoren, Ansammlung von Luft im Darm (Meteorismus) oder Austritt von Luft oder Flüssigkeit in die Bauchhöhle. Hierher gehört auch

die Atmung bei Zwerchfelllähmung, Ist das Zwerchfell gelähmt, so erweitert sich die untere Thoraxapertur weniger, als gewöhnlich bei der Einatmung. Gleichzeitig sinkt aber auch die obere Bauchwand ein, weil durch die Thoraxerweiterung das schlaffe Zwerchfell thoraxwärts aspiriert wird.

Inspiratorische Einsenkung des unteren Brustbeinteils und der der Abgangsstelle des Zwerchfells entsprechenden Rippenknorpel ist meist nicht auf unmittelbaren Zwerchfellzug zu beziehen. Sie entsteht vielmehr in Fällen erschwerten Luftzutritts in Bronchien und Alveolen bei nachgiebigem Thorax dadurch, daß die vorderen und seitlichen Thoraxpartien unter dem atmosphärischen Außendruck einsinken, weil die Luft in die Bronchien nicht so schnell einströmen kann, wie der Thorax sich erweitert. Als Residuum häufiger derart erfolgender inspiratorischer Einziehungen bildet sich öfters die auch im späteren Alter noch sichtbare Harrison'sche Furche („Index des früheren Zwerchfellabganges") aus. (S. a. u. 3. die Dyspnoe bei Stenosierung der größeren Luftwege). So finden wir sie ausgeprägt

bei der Atelektase der Kinder, auch bei der katarrhalischen Pneumonie als sog. peripneumonische Furche.

Direkter Zug des Zwerchfells kann nur bei horizontal gestelltem Zwerchfell (Emphysem) und Behinderung der Aufwärtsbewegung der unteren Rippen (z. B. in ihren Gelenken) zum inspiratorischen Einsinken seiner Abgangsebene führen.

Manche der vordem erwähnten und zu verschiedenartigsten Änderungen des normalen Atmungstypus führenden Grundkrankheiten bedingen nun gleichzeitig eine allgemeine Atmungsstörung, die unter dem Sammelbegriff der „Dyspnoe" verstanden wird. Die Analyse dieses Begriffs ergibt nun folgende unterschiedliche Begriffsgruppen: Wenn man unter Dyspnoe die irgendwie verursachte Erschwerung des Atmungsgeschäftes in einem Teil oder der Gesamtheit seiner Komponenten versteht, so hat man zunächst zwischen subjektiver und objektiver Dyspnoe zu unterscheiden. Die subjektive Dyspnoe, das Atmungsbehinderungsgefühl, der Lufthunger, kommt isoliert zur Beobachtung z. B. als Symptom der funktionellen Neurosen; wir verwenden die Bezeichnung für die Fälle, in denen ein Atmungshindernis objektiv anatomisch nicht nachweisbar ist, ohne damit zu präjudizieren, daß ein solches überhaupt nicht existiert. Die objektive Dyspnoe kommt hingegen wieder isoliert dann vor, wenn die durch das Atmungshindernis hervorgerufene pathologische Atmung den Gasstoffwechsel des Körpers in einer Weise leistet, daß das subjektive Gefühl des Luftmangels nicht entsteht (s. z. B. bei den kompensierten Herzklappenfehlern). Von Wichtigkeit ist öfters auch die Gewöhnung an ein Atmungshindernis. Plötzlich einsetzende Atmungshindernisse, z. B. der traumatische Pneumothorax, rufen höchste Angst und Atemnot hervor, ein progressiver Phthisiker kann trotz offenbarer objektiver Dyspnoe frei von Lufthunger sein. — Weitaus in der Mehrzahl werden sich aber subjektive und objektive Dyspnoe vergesellschaftet finden. – Die Dyspnoe ist eine korrigierte Form der Atmung, welche nicht ohne weiteres einem Sauerstoffmangel entspricht. Die anatomische Untersuchung hat stets eine vielfache Aetiologie ins Auge zu fassen (Herz, Blut, Lungen, Muskulatur, Atmungszentrum, Nerven etc.). Für die Pathologie ist in erster Linie wichtig die Frequenz, Tiefe und der Typus der Atmung.

Ein weiteres Einteilungsprinzip ergibt die Beobachtung, in welcher Atemphase jeweils die Atmungsbehinderung vorwiegt.

Wir unterscheiden danach inspiratorische und exspiratorische Dyspnoe.

Die inspiratorische Dyspnoe kennzeichnet sich durch verlängerte, mühsam unter Anstrengung aller verfügbaren Muskeln zustande gebrachte gewöhnlich von giemendem, schlürfendem oder pfeifendem Geräusch begleitete Inspirationen bei ungehinderter Ausatmung. Gewöhnlich wird allerdings letztere wegen ihrer Kürze (um möglichst schnell die mühsame Inspiration beginnen zu können) auch unter Verwendung exspiratorischer Hilfsmuskeln vollzogen. Als inspiratorische Hilfmuskeln kommen (neben Zwerchfell, scaleni, intercostales externi, intercartilaginei) die serrati postici sup., Sternocleidomast., pectorales minor, serrati antici maj., die Strecker der Wirbelsäule, weiterhin die Erweiterer der Nasenlöcher, die den Kehlkopf zum Brustbein herabziehenden Muskeln und die Erweiterer der Stimmritze und endlich in extremen Fällen Rumpfschulterblatt- und Rumpfarmmuskeln in Tätigkeit. Die Streckung der Zunge zusammen mit dem Tiefertreten des Kehlkopfes ermöglicht bei derart hochgradig Kurzluftigen den leichtesten Einblick in den Kehlkopf. — Die häufigste Ursache einer relativ reinen inspiratorischen Dyspnoe ist die Lähmung der cricoarytaenoidei postici.

Die exspiratorische Dyspnoe kennzeichnet sich durch verlängerte, mühsame, keuchende Exspiration bei freier, schnell erfolgender Inspiration. Während normal die Ausatmung ohne aktive Muskelwirkung von statten geht, treten jetzt in Aktion sämtliche Muskeln der Bauchpresse, insbesondere der m. transversus abdominis (der durch Einwärtsdrehung der unteren Rippen die „Exspirationsfurchen" erzeugt), die serrati postic. inf., sternocostales, quadrati lumbor., die intercostales interni und die Beuger der Wirbelsäule. — Ein Grund relativ reiner exspiratorischer Dyspnoe können z. B. halbgelöste, flottierende und ventilartig sich von unten her an die Stimmritze anlegende diphtheritische Membranen sein.

Als Orthopnoe bezeichnet man eine Dyspnoe, bei welcher wir den Kranken in gezwungen aufrechter Haltung antreffen. Er sitzt entweder (durch eine Anzahl Kissen unterstützt) mit erhöhtem Oberkörper im Bett oder kann es in seinem Lufthunger gar nur außerhalb des Bettes (auf dem Bettrand sitzend oder im Lehnsessel) aushalten. Diese orthopnoische Zwangslage kann einen mehrfachen Grund haben; 1. ist es nur durch Fixierung des Oberarmschultergürtels und der Wirbelsäule möglich Muskeln noch zur Hilfeleistung heranzuziehen, die sonst gemäß ihres nun

bewegten Fixpunktes jene bewegten (bes. die cucullares und pectorales), 2. wird das Zwerchfell von dem Druck eines Ascites entlastet und 3. sammelt sich bei herabhängenden unteren Extremitäten in ihnen der Schwere gemäß der Hydrops an und trägt so zur Entlastung der zirkulatorisch wichtigen Gebiete bei; auch wird der ohnehin durch seröse Ausscheidung in seine Höhle und sein Unterhautzellgewebe angeschwollene Bauch von dem Druck der gleichfalls geschwollenen Oberschenkel befreit. Schon an und für sich kann auch der Thorax, wenn man sitzt, leichter erweitert werden, als wenn man auf ihm liegt.

Sonstige dyspnoische Zwangslagen, besonders die Seitenlagen gehen entweder aus dem Bestreben hervor, die schmerzende Seite möglichst still zu stellen (Pleuritis sicca) oder die gesunde oder relativ gesunde Seite durch Seitenlage auf der erkrankten, doch weniger funktionstüchtigen zu möglichst ausgiebiger Atmung verwenden zu können. Unvermögen, den Druck auf der erkrankten Seite auszuhalten, anderweitige Komplikationen, ja schon die in gesunden Tagen gewohnte Seitenlage können vielfache Ausnahmen zeitigen.

Weitaus in der Mehrzahl der Fälle findet sich eine Kombination der in- und exspiratorischen Dyspnoe; meist allerdings ist dem Grundleiden entsprechend die eine oder andere Phase mehr betroffen; relativ am meisten verkürzt ist stets die zwischen In- und Exspiration normal eingeschaltete Atempause. Ein Beispiel der gemischten Dyspnoe bieten Herzleidende, bei welchen die Störung des Lungenkreislaufs in jeder Atemphase zur Wirkung kommt.

Auf die aetiologischen Momente der Dyspnoe kann hier nur insofern eingegangen werden, als die betreffende Dyspnoe eine ihr eigentümliche Form besitzt.

1. Die Dyspnoe infolge von irgendwo lokalisierten Schmerzen (Pleuritis, Peritonitis, Polyarthritis ac. der Rippengelenke u. s.w.) welche durch die Atmung eine Verstärkung erfahren, ist eine Kurzluftigkeit im eigentlichen Sinne: Die Atmung ist oberflächlich, die Exkursionen gering und darum häufig, die Atempause nicht vorhanden.

2. Gleichfalls durch Steigerung der Atmungsfrequenz ist die Dyspnoe infolge von Verringerung der Atmungsfläche charakterisiert. Letztere kann ihren Grund in pulmonalen (z. B. Pneumonie) oder extrapulmonalen (z. B. Zwerchfellhochstand durch Unterleibstumoren) Erkrankungen oder einer Kombination beider (z. B. Pleuritis und Atelektase) haben. Sehr hohe Grade von

Dyspnoe können entstehen, wenn diese Form sich mit der vorigen (1.) verbindet (z. B. Pneumonie und Pleuritis sicca).

3. Die Dyspnoe bei Stenosierung der größeren Luftwege ist charakterisiert durch verlangsamte Atmung und inspiratorische Einziehung aller nachgiebiger Thoraxteile. Gerade das Mißverhältnis zwischen der geringen in der Zeiteinheit einströmenden Luftmenge und der mächtigen inspiratorischen Muskelaktion findet z. B. beim Croup seinen Ausdruck in den Einziehungen der Interkostalräume, der Jugular- und Schlüsselbeingruben und des Epigastriums. Sitzt das Hindernis im oder oberhalb des Kehlkopfes, so steigt dieser inspiratorisch mächtig herab, sitzt es unterhalb desselben, so beobachtet man Kehlkopfstillstand. Für die Erklärung kommt in Betracht, daß im ersten Fall der Kehlkopf inspiratorisch herabgezogen wird und daß die Aktion der äußeren vom Kehlkopf zur Thoraxapertur ziehenden Muskeln als Hilfsmuskeln der Glottisöffnung wirken können. Im zweiten Falle (Stenosis sublaryngea) ist dies nicht möglich. Bei der subglottischen Trachealstenose gestatten aber auch indirekte Verwachsungen der Trachea mit der Umgebung dieser nur geringe Exkursionen. Diese Kranken können deshalb häufig auch nur in Kinn-Sternumhaltung schlucken. Über den inspiratorischen Stridor bei der Kehlkopfstenose, den in- und exspiratorischen bei der Trachealstenose ist im speziellen Teil gehandelt.

4. Gegenüber der vorigen ist die Dyspnoe bei Stenosierung der kleineren und kleinsten Bronchien (durch Lumenverengerung oder Sekretanhäufung) eine vorwiegend exspiratorische. Ob die Atmung dabei beschleunigt oder relativ verlangsamt ist (am längsten ist dann die exspiratorische Komponente) hängt davon ab, ob sich eine totale Stenosierung einer Anzahl von Bronchien findet (Tachypnoe), eine zum mindesten nicht hochgradige vieler oder der meisten Bronchien (Spaniopnoe) oder wieder nur eine mittelmäßige Stenosierung einer Anzahl von Bronchien (Beschleunigung der Atmung, meist ohne subjektive Dyspnoe).

Die höchsten Grade von Dyspnoe (zusammen mit tiefer Cyanose), oft sich in Anfällen noch steigernd und zum Exitus führend, finden sich in Fällen schnell entstehender multipler Bronchiolitis obliterans infolge Einatmung ätzender Gase. Die vorwiegend exspiratorische Dyspnoe hat einen mehrfachen Grund. Erstens verschlimmert die Aktion der exspiratorischen Hilfsmuskeln, die immerhin zur Erledigung der Ausatmung nötig ist,

an sich die Dyspnoe durch Kompression der kleinsten Bronchien (Wirkung der Bauchpresse bei gekrümmter Wirbelsäule). Zweitens kommt es infolge der Inspiration wahrscheinlich zu einer, wenn auch nur mäßigen Erweiterung der Bronchien. Drittens kann die um die stenosierten Bronchien herum stattgehabte Veränderung des elastisch wirkenden Lungengewebes infolge Ausbleibens der als potentielle Energie für die Ausatmung in Betracht kommenden Torsion der Bronchien die exspiratorische Dyspnoe steigern.

5. Ähnlich verhält sich die Dyspnoe bei dem Bronchialasthma. Sicher ist jedoch, daß nicht jede Dyspnoe beim Bronchialasthma eine exspiratorische ist. Es gibt Anfälle, in denen die Anstrengung der inspiratorischen Hilfsmuskeln zusammen mit weichbleibendem Abdomen bei der Ausatmung die Dyspnoe als inspiratorische charakterisiert. Zu unterscheiden ist jeweils die Dyspnoe im Anfall von der durch Emphysem und Bronchitis außerhalb des Anfalls ständig bedingten Dyspnoe.

6. Die Dyspnoe beim Emphysem ist eine recht variable. Faßt man das Emphysem auf als eine durch viele akute Dehnungen zu Wege gebrachte Atrophie der Lunge, so würde die Dyspnoe während der Entwickelung des Emphysems dem jeweils inspiratorischen, exspiratorischen und überhaupt respiratorischen Hindernis gleichnamig sein. Ist das Emphysem ein ausgebildetes, so resultiert wohl eine durchaus verschiedene Thoraxform aus der Entstehungsart, die Dyspnoe müßte aber eine einfach beschleunigte entsprechend der Abnahme der atmenden Fläche und eine vorwiegend exspiratorische wegen des Elastizitätsverlustes des Gewebes sein, wenn nicht fast jedes Emphysem durch eine mehr oder minder ausgebreitete Bronchitis kompliziert wäre. Diese bis in die feineren Luftwege hinabreichende katarrhalische Schwellung wirkt naturgemäß im Sinne multipler Stenosen der intrapulmonalen Luftwege. So kommen dann die unter 4. erwähnten Möglichkeiten in Betracht und meist wird die Dyspnoe eine in- und exspiratorische mit relativ geringer Frequenz sein.

7. Die zirkulatorische Dyspnoe. Venöse Stauung im großen Kreislauf wirkt u. a. als Reiz auf das Atmungszentrum in der medulla obl., daher vertiefte und beschleunigte Atmung. Kommt nun noch zweitens eine Stauung im kleinen Kreislauf hinzu, ev. mit sekundärer Stauungsbronchitis, so wird die Dyspnoe eine bedeutendere, in der Regel im Sinne einer Beschleunigung. Anfallsweise auftretende oder sich aus verschie-

denen Gründen erheblich verschlimmernde zirkulatorische Dyspnoe wird als kardiales Asthma bezeichnet.

Asthma im allgemeinen Sinne entsteht

a) durch schnelle Verengerung von Bronchien

b) durch akute Herzermattung und plötzliche Insuffizienz des Lungenkreislaufs.

Die Stauungsbronchitis ist deshalb so häufig, weil die vv. bronchiales in die vv. pulmonales und so direkt in den linken Vorhof einmünden und somit jede Stauung im linken Herzen auch die Bronchien betreffen muß.

Ziemlich entgegengesetzte Verhältnisse finden sich bei

8. Dyspnoe infolge Verminderung der roten Blutkörperchen oder des Blutrots. Das Bestreben bei stark verminderter Blutmenge (schweren Blutungen, akute Anaemie, Hämoglobinarmut der roten Blutkörperchen oder bei schweren sonstigen die roten Blutkörperchen treffenden Erkrankungen Chlorosis gravis, perniciöse Anämie) eine möglichst weitgehende Versorgung des Hämoglobins mit Sauerstoff zu erreichen, kann zur tiefen, dabei nur mäßig beschleunigten Atmung führen. Doch ist zu betonen, daß zur Sauerstoffversorgung dem anämischen Organismus auch andere wirksame Kompensationsmittel zur Verfügung stehen.

9. Die Dyspnoe bei Vergiftungen richtet sich naturgemäß nach der Wirkungsweise und der Menge des genommenen Giftes. Immerhin haben einige Vergiftungen typische Arten von Dyspnoe, so die Salicylsäurevergiftung die „große Atmung". Hat die Atmung (z. B. in der Chloroformnarkose) ausgesetzt, ist nach immer oberflächlicher werdenden Atemzügen Atemstillstand eingetreten, dann kann extrathorakale Nachahmung der Atemtätigkeit zugleich als zirkulatorisches Agens bekanntlich lebensrettend wirken.

Eine gleichfalls hierhergehörende toxische Dyspnoe ist die Kußmaul'sche große

10. Atmung im Coma diabeticum (Säurevergiftung?).

Eine Kombination der toxischen Dyspnoe mit der zirkulatorischen stellt

11. Die Dyspnoe bei der Urämie dar. Tritt die Dyspnoe hauptsächlich wohl unter dem Einfluß gestörter Zirkulation (Verminderung der Accentuation des 2. Aortentons) und sekundärer Blutdrucksenkung anfallsweise auf, so spricht man von einem Asthma uraemicum.

Eine Kombination der toxischen Dyspnoe mit einer durch thermische Einflüsse hervorgebrachten ist

12. die Dyspnoe im Fieber. Erwärmung des Blutes über seine engen physiologischen Grenzen stellt ebenso einen Atemreiz dar, wie Abkühlung die Atmung verlangsamt und oberflächlich werden läßt (Winterschlaf der Warmblüter). Die Verschiedenheit der Dyspnoe bei gleichen Fieberhöhen in Fällen, in denen ein zirkulatorisches und respiratorisches Hindernis jedenfalls nicht direkt in Wirksamkeit tritt, dokumentiert den Einfluß toxischer Produkte der Fiebererreger. Den Einfluß der Wärme auf das Zentralorgan zeigt aber z. B. wieder die verschiedene Dyspnoe der Pneumoniker vor und nach der Krise.

13. Die Dyspnoe bei cerebralen Erkrankungen zeigt große Mannigfaltigkeit. Entweder ist sie lokal (oder durch die Nachbarwirkung eines Tumors) bedingt oder Ausdruck der allgemeinen Bewußtseinsstörung. Besonders Erkrankungen des verlängerten Markes sowie Hirndrucksteigerung kommen im ersten Fall in Betracht, im zweiten ändert sich die Atmung meist gradatim mit der Schwere der Bewußtseinsstörung: (Somnolenz, Sopor, Stupor, Coma). Im Coma sind die Atemzüge gewöhnlich verlangsamt und tiefer. Gegen die Agonie hin wird der Atmungscharakter ein völlig irregulärer; jetzt handelt es sich meist um eine in toto beschleunigte, ev. von längeren Pausen unterbrochene Atmung, welche einen stertorösen Charakter erhält. Es entsteht so in der Agonie

14. das Röcheln (s. allgem. Teil, Abschnitt II, S. 23). Eine besondere Art von Respirationsstörung ist

15. das Cheyne-Stokes'sche Atemphänomen. Meist von schlimmer Vorbedeutung findet es sich neben Hirnkrankheiten, in einer ganzen Reihe anderer Erkrankungen, besonders im letzten Stadium derselben (so z. B. bei der Pneumonie, Herz- und Nierenkrankheiten, Opiumvergiftung). Entsprechend einem präagonalen Zustand wird es häufig bei soporösen und comatösen Patienten beobachtet. Es besteht aus 2 Teilen, einem apnoischen und einem dyspnoischen. Nach der mehr oder minder langen Atempause (in der es u. a. zu Pupillenverengerung = Sympathikuslähmung und Pulsverlangsamung kommt) folgen zunächst langsame und arhythmische Atembewegungen, die dann frequenter und tiefer werden; entweder plötzlich oder nach oberflächlicher und schneller werdenden Atemzügen setzt dann die Pause wieder ein. Ein strenger Rhythmus wird gewöhnlich nicht gewahrt. — Es kommen alle Übergänge vor zum

16. Biot'schen Atmen, welches aus zwei Phasen besteht, dessen eine einer Atempause entspricht, auf die unmittelbar als 2. kurze, rasche Atemzüge folgen, die dann wieder plötzlich abbrechend der Atempause Platz machen. Besonders häufig findet es sich bei der Meningitis.

Daß Dyspnoe nicht gleichbedeutend ist mit Tachypnoe, daß im Gegenteil oft die dyspnoische Atmung eine relativ und absolut verlangsamte ist, geht aus dem Angeführten ohne weiteres hervor. — Tachypnoe kommt isoliert vor bei manchen Neurosen. Die gegenteilige Atemform die Spaniopnoe anfallsweise manchmal bei Nervösen, besonders bei Reizung der Nasen- und Kehlkopfschleimhaut.

Die gewöhnliche einem normalen Erregungszustand der Atmungszentren entsprechende Atmungsform nennt man Eupnoe, Apnoe einen Zustand ohne Atmung, d. h. ohne das Bedürfnis zu atmen, den z. B. bei völlig entwickelten Atmungszentren der Foetus in den letzten intrauterinen Monaten darbietet. Extrauterin kommt die Apnoe physiologisch nach einer Reihe willkürlich tiefer Atemzüge vor; ferner nach plötzlicher Beseitigung eines schweren Atemhindernisses (z. B. nach Tracheotomie, wenn nach einigen tiefen Atemzügen Atemruhe infolge Sättigung des Blutes mit Sauerstoff eintritt).

Die außer der Inspektion (resp. Photographie) und der unbedeutenderen Palpation für das Studium der Atmung verwandten physikalischen Methoden fördern im einzelnen nur Resultate, die einzelnen Atmungsfaktoren entsprechen. Letztere stehen nun oft im Mißverhältnis zu einander; so z. B. ist die Muskelanstrengung bei einem in- oder exspiratorischen Hindernis oft bedeutender, als der Respirationseffekt; ferner steht das Atemvolum z. B. bei der Pneumonie in keinem Verhältnis zur Atemluftausnutzung u. s. f. Deshalb können wir erst einen erschöpfenden Überblick über die Atmung an sich durch Kombination dieser verschiedenen Methoden bekommen. Die Bestimmung der Vitalkapazität (in einem körperwarmen Gasometer) zeigt uns das Atmungsvolumen an, wobei die in der Lunge zurückbleibende Luft erfahrungsgemäß geschätzt wird.

Die Photographie (n. Hasse) zeigt uns die Körperformänderung an; diese wird ergänzt durch die Kyrtometrie bezüglich der einzelnen Horizontalebenen, die (Doppel) Stethographie bezüglich der zeitlichen Veränderung vergleichbarer Punkte und die orthodiagraphische Röntgenmethode bezüglich der Zwerchfellexkursionen (ev. in verschiedenen Durch-

leuchtungsrichtungen). Zur Beurteilung, wie das somit quantitativ in seinen Faktoren und seiner Endsumme bestimmte Atmungsvolumen qualitativ ausgenützt wird, d.h. der effektiven Atmungsgröße, kann naturgemäß nur die Chemie durch vergleichende Bestimmung des Sauerstoff-, Kohlensäure- und Wassergehalts in der Ein- und Ausatmungsluft dienen.*) Erst eine Kombination aller dieser Untersuchungsmethoden dürfte uns eigentlich berechtigen, von besonderen „Atmungstypen" zu reden.

V. Prüfung und Beurteilung der physikalischen Untersuchungsmethoden

unter besonderer Berücksichtigung des Einflusses der Agonie.

Es kann an dieser Stelle nicht die Aufgabe sein, die Methoden der Perkussion zu besprechen. Darüber findet sich Ausführliches genug in den Lehrbüchern der physikalischen Untersuchungsmethoden. Hier sind vielmehr folgende Punkte zu erörtern:

a) Wie prüft man die einzelnen Methoden an der Leiche?

b) Was hat die Prüfung der verschiedenen Methoden an der Leiche ergeben?

c) Welche Unterschiede bestehen zwischen der Untersuchung des Lebenden und der Leiche d. h. welche Veränderungen werden durch die Agonie bewirkt?

d) Wieweit entsprechen die auf der Oberfläche des Körpers gezeichneten Projektionsfiguren der wirklichen Größe der Organe?

Die Prüfung der Methoden an der Leiche hat vielerlei Schwierigkeiten zu überwinden. Bereits besprochen wurde die Prüfung der Entstehung auskultatorischer Erscheinungen, welche meist nur eine sehr unvollkommene sein kann und dann höchstens bis zu einem Grad der Wahrscheinlichkeit gelangt (vgl. II. Teil). Dagegen können Inspektion, Palpation und Perkussion sehr wohl und genau an der Leiche kontroliert werden. Man kann die im Leben festgestellten Befunde mit dem Leichenergebnis vergleichen, was nicht immer ohne weiteres zulässig ist (cf. nachher). Aber man kann auch die absolute Genauigkeit der Methode allein an der Leiche prüfen, indem man z. B. an der

*) Die Technik der Bronchioskopie ermöglicht es auch, den Gasstoffwechsel einzelner Lungenabschnitte chemisch zu analysieren.

Leiche die Leber perkutiert und unmittelbar darauf die Sektion vornimmt. Auf diese Weise wird jedenfalls ein sicheres Urteil über den Wert der Methode gewonnen. Die einzige Schwierigkeit, welche bei letzterem Verfahren eintritt, ist die, daß im Augenblick der Eröffnung der Leiche die Organe sich verschieben können, und die Haut, auf welcher sich die Zeichnungen befinden, abgetrennt wird. Diesem Fehler wird versucht, auf verschiedene Weise abzuhelfen. Das Gefrierenlassen von Leichen ist zu umständlich, als daß es in größerem Maßstabe ausgeführt werden könnte; natürlich ist es für einzelne Fälle eine ausgezeichnete Methode. Einfacher und bei jeder Sektion leicht zu bewirken ist das Verfahren, daß nach Aufzeichnung der gefundenen Grenzlinien in diesen senkrecht zur Körperoberfläche lange Nadeln eingestochen werden, welche bis nach vollführter Eröffnung in ihrer Lage belassen werden und genau anzeigen, wieweit die gefundenen Grenzlinien den wirklichen Grenzen entsprechen. Die Technik dieses Verfahrens ist eine leichte, oft von uns geprüfte und kann durchaus empfohlen werden. Natürlich muß ein solches Verfahren im Gange der gewöhnlichen Sektion leicht ausführbar sein und die Sektion nicht wesentlich stören. Besondere Vorsichtsmaßregeln sind nur an den Lungengrenzen geboten. Da sich bekanntlich die Lungen unmittelbar nach Eröffnung des Thorax meist retrahieren, müssen bei Feststellung der Lungengrenzen die Nadeln stets innerhalb der Lungen eingestochen werden.

Was das Röntgenverfahren betrifft, so sind infolge des Lungenoedems und der teilweisen Blutleere des Herzens die p. m. Helligkeitsunterschiede geringe; es gelingt deshalb auch bei mageren Individuen nur schwer und unsicher die orthodiagraphische Bestimmung der Herzgröße. Am besten ist noch die rechte Herzwand (= dem mit Blut gefüllten rechten Vorhof) zu erkennen. Man kann dem abhelfen, indem man mittels luftdicht eingebundener Trachealkanüle die Lungen durch ein Luftgebläse so weit aufbläst, daß der Zwerchfellsstand (kontroliert durch orthodiagraphische Projektion) nicht verändert wird. Nun kann man die p. m. Herzgröße durchaus exakt so bestimmen, daß man z. B. auf dem Moritz'schen Tisch anstatt des Zeichenstiftes Nadeln einsticht. Dieselben müssen, wenn sie senkrecht eingeführt sind, solange die Röhre unverändert bleibt, auf dem Schirm als Punkt erscheinen. Hierdurch ist eine ideale senkrechte Projektion der Herzgröße auf die vordere Thoraxwand erzielt, wie man sich bei der nachher ausgeführten Sek-

tion überzeugen kann. Die Resultate sind im Kapitel Herz erläutert.

Über die Wirkung der Körperdecke auf die Ergebnisse der Palpation ist bereits im Abschnitt IV gehandelt worden. Bezüglich der Genauigkeit der durch Perkussion gefundenen Grenzlinien haben wir vielfache Erfahrung gesammelt und können Folgendes berichten:

Die absolute Dämpfung wird durch Finger-Finger-Perkussion in einer Schärfe von ca. 2—3 mm getroffen, diese kleine Abweichung kommt sicher zum größten Teil auf die Verschieblichkeit der Haut, zum kleinsten Teil auf ungenaue Projektion. Die relative Dämpfung weist oft bedeutend größere Differenzen, bis über 1 cm, auf.

Die Finger-Finger-Perkussion liefert deshalb den andern Methoden so überlegene Ergebnisse, weil neben dem akustischen Resultat noch ein doppeltes Tastresultat erhalten wird, 1. mit dem Plessimeter-, 2. mit dem Hammerfinger. — Auch schmiegt sich der als Plessimeter gebrauchte Finger der Körperoberfläche sehr gut an.

Die palpatorische Perkussion (Ebstein) ist durch den Autor selbst oft an der Leiche geprüft worden und hat ihm und anderen sehr gute Resultate ergeben, ist daher der gewöhnlichen Bestimmung der relativen Dämpfung vorzuziehen.

Es lag nahe, auch die Methode der Phonendoskopie an der Leiche zu prüfen; es ist hier nicht der Ort, kritisch auseinander zu setzen, ob die phonendoskopisch erhaltenen Grenzen überhaupt den Herzkonturen entsprechen. Daß dies nicht der Fall ist, ist bereits a. a. O. eingehend von uns begründet.

Von den auf ähnlichen physikalisch bisher keineswegs begründeten Prinzipien beruhenden weiteren modernen Untersuchungsmethoden (z. B. der Teichmann'schen Stäbchen-Kratzmethode; der v. Hoffmann'schen jüngst empfohlenen Methode, welche letztere angeblich gestattet, die Herz- und Herzbeutelgrenzen different zu bestimmen) ist durchaus abzusehen; überhaupt ist die Methode der Perkusso-Auskultation, welche immer wieder empfohlen, immer wieder verlassen wird, meistens für die thorakalen Organe völlig entbehrlich.

Auch die perkussorische Transsonanz ist der gewöhnlichen Perkussion nicht gleich zu achten. Jede neue Methode der Perkussion muß an der Leiche auf ihren Wert geprüft werden.

Wir kommen nun zu dem Unterschiede zwischen dem Lebenden und der Leiche und zu der Frage, welche Unter-

schiede bestehen können, wenn ein lebender Mensch und derselbe nachher als Leiche noch einmal untersucht wird. Dabei sei vorausgesetzt, das sich an dem eigentlichen anatomischen Befunde nichts geändert hat, daß z. B. die Pneumonie sich nicht weiter ausgebreitet hat, daß das pleuritische Exsudat nicht größer geworden ist. Denn das muß immer berücksichtigt werden, daß pathologisch-anatomische Prozesse stündlich sich verändern können. Infolgedessen halten wir es für sehr gewagt, den Befund eines z. B. gestern untersuchten Lebenden mit dem heutigen der Leiche zu vergleichen; das kann unmöglich sicher brauchbare exakte Resultate liefern. Denn wenn man noch während des Lebens Befunde festgestellt und auf die Haut aufgezeichnet hat, so kann an der Leiche eine bedeutende Divergenz der Grenzlinien bestehen, ohne daß daraus etwas Besonderes gefolgert werden darf. Falls selbst die Linien übereinstimmen, wird dadurch nichts bewiesen; sie können durch pathologisch-anatomische Vorgänge stimmend geworden sein. Kurzum wir halten den Vergleich an Lebenden gefundener Grenzlinien mit dem Leichenbefund für bedeutungslos und wertlos; er gestattet allenfalls eine oberflächliche Orientierung. Wenn sich also Autoren für die Exaktheit ihrer Methode auf eine derartige Prüfung berufen, so ist dieser Beweis ein sehr ungenügender, ja widersprechender.

Durch die Agonie werden erhebliche Veränderungen bedingt. Das Herz ist unmittelbar p. m. maximal diastolisch erweitert, nach 1—1 $^1/_2$ Stunden beginnt die Totenstarre, welche ein systolisch kontrahiertes Herz hervorbringt. Am Zwerchfell bewirkt die Totenstarre, wie es scheint, keinen Unterschied. Die agonalen Veränderungen betreffen ferner den Gehalt der Organe an Luft, Blut, Flüssigkeit und die vitale Spannung. Da die Atmung erlischt, tritt der exspiratorische Zustand der Lungen ein, die agonalen Kontraktionen des Magens und Darms verändern dessen Inhalt. Die letzten Kontraktionen der Gefäße verschieben das vorhandene Blut an andere Stellen, so daß Organe weniger (weicher) oder mehr gespannt (härter) als im Leben erscheinen. Wir erinnern daran, daß die Milz p. m. häufig weicher ist als im Leben, was kaum anders als durch den veränderten Blutgehalt erklärt werden kann. Das Gleiche gilt von der Leber, wir verweisen besonders auf die Stauungsleber, welche a. m. häufig härter als p. m. angetroffen wird. Auch andere Flüssigkeiten können agonal erst auftreten oder während der Agonie vermehrt werden oder eine Verschiebung erfahren.

Besonders zu erwähnen ist in dieser Beziehung das Lungenoedem, das Hydroperikardium, welche beide oft erst agonal bemerkbar werden. Daß vorhandene Flüssigkeiten im Magen-Darmkanal oder in den Luftwegen noch während der Agonie ihren Ort wechseln können, ist sicher.

In der Agonie erlischt der Tonus der Gewebe und die durch Blutfülle bedingte Spannung. Daher tritt eine gewisse Entspannung ein (cf. Konsistenz der Arterie p. m. und a. m.); so schallt das Lungengewebe p. m. anders als a. m. Während im Leben lufthaltiges Lungengewebe den bekannten charakteristischen Schall gibt, ändert sich dieser ein wenig p. m. Das Lungengewebe wird nämlich etwas entspannt, verliert seinen Tonus, einen Teil seines Luftgehaltes und schallt dann mit ganz leicht tympanitischem Beiklang. Auch die Spannung des Magens und Darms wird p. m. eine andere.

Die angeführten Beispiele könnten leicht vermehrt werden, sie mögen jedoch genügen, um zu zeigen, daß es nicht angeht, intra vitam erhobene physikalische Befunde mit dem Leichenbefund zu vergleichen.

Zuletzt sei noch darauf hingewiesen, daß die von den Organen auf der Körperoberfläche entworfenen Figuren keineswegs der wirklichen Organgröße entsprechen oder entsprechen müssen. Am genauesten entspricht die Figur der wirklichen Organgröße, wenn das betreffende Organ der vorderen oder hinteren Körperoberfläche parallel liegt (vgl. Herz). Sobald dagegen die Organe an den abhängigen seitlichen Teilen des Körpers gelegen sind, rufen sie oft eine größere Figur hervor, als ihre eigentliche Größe beträgt. Das gilt besonders von der Milz; ihr vorderer unterer Pol macht sich schon sehr weit vorn dämpfend bemerkbar und der hintere Pol wirkt sehr weit nach hinten. Besonders kompliziert gestalten sich die Verhältnisse der Lungenspitze, welche auf die dort sehr unebene Körperoberfläche projiziert und aufgezeichnet werden muß.

Da diese Projektionsfiguren der Organe stets in der gleichen Weise entworfen werden und daher stets mit den gleichen Fehlern behaftet sind, so können letztere im allgemeinen ohne Schaden vernachlässigt werden. Nur muß für jeden Fall die Entstehung der Figur bekannt sein, um besondere Anomalien richtig deuten zu können.

B. Spezieller Teil.

Brustorgane.

I. Das Herz.

Wohl dürfte die Lage des Herzens selbst und sein Verhältnis zu den Lungen und den übrigen im Thorax befindlichen Organen allgemein bekannt sein, jedoch erfordert die physikalische Untersuchung zuerst die besondere Hervorhebung einiger topographischer Beziehungen. Wenn wir vielleicht in Einzelheiten von bisher üblichen Angaben abweichen sollten, so geschieht das nur auf Grund zahlreicher eigener Untersuchungen an Leichen und Lebenden; wir dürfen wohl darauf hinweisen, daß überhaupt jede Angabe von uns nachgeprüft worden ist.

Das Herz liegt nicht genau senkrecht, sondern schräg (die Längsaxe des Herzens bildet mit der des Körpers einen Winkel von 60°) von rechts oben nach links unten in der Weise, daß ungefähr $^1/_3$ des Herzens rechts, $^2/_3$ links von der Mittellinie des Körpers und des Sternums sich befindet. Auch verläuft die Oberfläche des Herzens nicht parallel der Oberfläche des Körpers, vielmehr ist das Herz um seine Längsaxe so gedreht, daß der rechte Ventrikel mehr nach vorn, der linke Ventrikel mehr nach hinten gerichtet ist; daher liegen verschiedene Teile nicht nebeneinander, sondern hintereinander.

Bei der Betrachtung von vorn und geöffnetem Herzbeutel ist der rechte Ventrikel vorn sichtbar, der rechte Herzrand, nach unten gerichtet und deshalb auch der untere genannt, liegt dem Zwerchfell unmittelbar auf. Der linke Vorhof ist hinten gelegen, vorn nicht sichtbar und erstreckt nach vorn allein die vordere Spitze des linken Herzohres. Der linke Ventrikel des normalen Herzens befindet sich zum größten Teil hinten, vorn ist von ihm nur ein schmaler Streif sichtbar. Der rechte Vorhof liegt etwa zu gleichen Teilen vorn und hinten, nach vorn entsendet er gleichfalls das ihm angehörende Herzohr. Die vordere Fläche

des Herzens wird also wesentlich von der vorderen Fläche des rechten Ventrikels und einem Teil des rechten Vorhofes, die hintere vom rechten und linken Ventrikel, vom linken Vorhof und einem Teil des rechten Vorhofes gebildet.

Der Herzbeutel schmiegt sich dem Herzen und den abgehenden großen Gefäßen so eng an, daß seine Grenzen als mit denen des Herzens und der Gefäße zusammenfallend (kongruent) erachtet werden müssen; es ist daher in der Norm absolut unmöglich, den Herzbeutel isoliert neben dem Herzen nachzuweisen. Der Herzbeutel ist am Thorax und am Zwerchfell angeheftet, die Unterstützung und Förderung der Diastole durch die Atmung folgt aus dieser Tatsache.

Anders gestaltet sich das Verhalten des Herzbeutels bei pathologischem Inhalt z. B. Hydropericardium, worüber später berichtet wird.

Von der also wesentlich dem rechten Ventrikel angehörenden vorderen Fläche des Herzens bleibt von den Lungen unbedeckt, wandständig, d. h. freiliegend (sobald das Sternum abgenommen ist) ein kleiner, bei Erwachsenen etwa handtellergroßer Bezirk des rechten Ventrikels, = absolute Herzdämpfung, auch Herzleerheit, kleine Herzdämpfung genannt. Die gesamte vordere Fläche des Herzens, unbedeckter und bedeckter Teil ergeben die große Herzdämpfung = relative Herzdämpfung.

Absolute und relative Herzdämpfung sind nicht in gleich exakter Weise durch die Perkussion bestimmbar; durch das Röntgenverfahren wird nur die relative, nicht die absolute Dämpfung ermittelt; nur kann im Frontalbilde der oberste Punkt der absoluten Dämpfung als Scheitel des sternocardialen Winkels bestimmt werden. Leichenversuche ergeben mit Schärfe, daß die absolute Herzdämpfung bis auf wenige Millimeter genau bestimmt werden kann*) (Perkussion vom Herzen zur Lunge!) und viel schärfer ermittelt wird als die relative Herzdämpfung, deren Grenzen aus verschiedenen Gründen bedeutend ungenauer festgestellt werden. Denn in $^3/_4$ der Fälle weichen die durch tastende Perkussion (n. Moritz) gefundenen Grenzen der relativen Herzdämpfung gegen das Orthodiagramm um $^3/_4$ cm ab,

*) Auch eine sehr dünne ca. 2—3 mm dicke Lungenschicht am vordern Rande der Lunge liefert einen ganz andern Schall als das von Lunge unbedeckte Herz; die Bestimmung der absoluten Dämpfung gelingt daher sehr scharf, ist bis auf wenige Millimeter genau möglich. Dieser kleine Fehler fällt sicher zum größten Teil der Verschieblichkeit der Haut zur Last.

Fehler auch bis zu 1 cm und darüber kommen vor; die größten Fehler ereignen sich im Gebiet der linken Herzgrenze.

Außer durch einfache Perkussion wird auch durch die Palpation und Perkussion (Tastperkussion, Herzresistenz, Ebstein) der Umfang des ganzen Herzens erkannt; am besten geschieht dies aber durch das Röntgenverfahren und zwar durch die Orthodiagraphie (s. u.).

Die auskultatorische Perkussion liefert keine besseren Resultate als die eben genannten Verfahren, das Phonendoskop ist völlig ungeeignet.*)

An dieser Stelle seien zunächst einige topographische Angaben eingefügt. Jede Angabe muß natürlich auf die Körper oberfläche bezogen sein, damit sie für den Lebenden brauchbar sei; z. B. die Angabe, daß irgend etwas an der Knorpelknochengrenze einer Rippe liege, hat für den Erwachsenen keinen Wert, weil diese Knorpelknochengrenze nicht fühlbar oder sichtbar ist; höchstens könnte diese Stelle beim Kinde im Falle rachitischer Anschwellung fühlbar sein oder durch das Röntgenverfahren festgestellt werden.

Bei den folgenden Angaben wird Rückenlage vorausgesetzt, für Seitenlage, vornübergebeugte Haltung oder Bauchlage treten Verschiebungen ein (das Herz sinkt dahin, die Lungen weichen zurück); auch ist der Abhängigkeit von der tieferen Atmung zu gedenken.

Folgende Punkte erscheinen besonders bemerkenswert (die Entfernnng der Herzspitze von der Herzbasis wird als Herzlänge bezeichnet):

Herzspitze (sehr konstant) im 5. Intercostalraum zwischen Parasternallinie und Mamillarlinie.

Einmündungsstelle der V. cava sup. in das rechte Atrium — II. Intercostalraum, rechts vom Sternum, dicht neben dem Sternalrand.

Untere rechte Ecke des Herzbeutels (= Eintrittsstelle der V. cava inf. in den rechten Vorhof) — Sternalansatz der 5. rechten Rippe (auch im 5. rechten Intercostalraum, dicht am Sternum).

*) Die Ergebnisse der Methoden, welche die Auskultation irgendwie auf der Körperoberfläche erzeugter Schallwellen für die Herzgrößenbestimmung verwenden, sind für letztere nicht verwertbar. Es handelt sich dabei, wie wir zweifellos nach weisen konnten, um die Schallfortleitung durch den Thorax, an deren Modifikation Haut, Muskel und Knochen beteiligt sind.

Rechte Grenze des Herzens — Rechte Parasternallinie.

Entfernung der hinteren Herzwand von der Wirbelsäule — ca. 2—3 cm.

Höhe des rechten Ventrikels (= Lot vom Anfangsteil der Art. pulmonalis auf den rechten Herzrand) = 9 cm.

Höchster Punkt des Aortenbogens — in der Höhe der ersten Rippe ein wenig rechts von der Mittellinie des Sternum.

Die Klappen der Pulmonalis — 2. linker Intercostalraum, am Sternalrande.

Die Aortenklappen — hinter dem Sternum, in der Höhe des 2. Intercostalraums.

Die Mitralklappe — Sternalende der 3. linken Rippe.

Tricuspidalklappe — vom Sternalende der 3. linken Rippe zum Sternalende der 5. rechten Rippe.

Linkes Herzohr — lateralwärts von der Pulmonalklappe (2. linker Intercostalraum, ca. 1—2 cm vom Sternalrande entfernt).

Rechtes Herzohr — Sternalansatz der 3. rechten Rippe.

Der Umstand, daß alle Klappen des Herzens ziemlich nahe einander gelegen sind (etwa sternales Ende der linken 3. Rippe), ist für die Auskultation insofern störend, sobald man die Töne einer Klappe möglichst isoliert und rein wahrnehmen möchte. In Anbetracht der Tatsache, daß die einzelnen Herztöne in verschiedener Richtung (= Richtung des Blutstroms) fortgeleitet werden, wählt man den Ort zur Auskultation einer Klappe so, daß dorthin möglichst nur diese Klappentöne gelangen.

Wenn man also eine Schallerscheinung am Herzen analysiert, muß

1. der Ort aufgesucht werden, wo diese Erscheinung am lautesten wahrnehmbar wird, d. h. der Ort, der der Entstehungsstelle am nächsten gelegen ist,
2. die Art der Fortleitung geprüft werden, Töne und Geräusche werden in der Richtung des Blutstroms fortgepflanzt.

Man auskultiert demgemäß die Aortenklappen im 2. rechten Intercostalraum neben dem Sternum, die Pulmonalklappen ebenda links, die Mitralklappe an der Herzspitze, die Tricuspidalis auf dem Sternum zwischen 5. und 6. Rippe.

Das Herz ist durch die Eintrittsstelle resp. Austrittsstelle der großen Gefäße befestigt, fixiert, rechter und linker Rand, vordere und hintere Fläche, Herzspitze, Herzbasis sind beweglich und verschieben sich nicht nur systolisch und diastolisch, sondern werden auch in Fällen pathologischer Vergrößerung oder Verkleinerung disloziert.

Aber nach oben ist eine Vergrößerung des Herzens selbst nicht möglich, für eine Ausdehnung nach unten sind der Stand und die Beweglichkeit des Zwerchfells zu berücksichtigen.

Die wirkliche Beweglichkeit des Herzens kann daher nur nach rechts und links, nach vorn und hinten geschehen (bei

Ascites, Gravidität, Hochdrängung des Zwerchfells, Herz an die Brustwand gedrängt).

Die Fixation durch die großen Gefäße ist natürlich keine absolut starre, da auch diese in geringerem Grade unter pathologischen Verhältnissen verschiebbar sind.

Leichenversuche zeigen, daß die Beweglichkeit des Herzens im ganzen gering ist; gerade an der Leiche ergibt sich eine außerordentliche Konstanz der Herzlage. Mancher scheinbare Lagewechsel wird gewiß oft durch stärkere Überlagerung oder Zurückweichen von Seiten der Lungen vorgetäuscht. Wir möchten daher die Begriffe Cardioptose, Cor mobile, Bathycardie, Ptosis cardiaca, Wanderherz möglichst eingeschränkt wissen. Andererseits müssen wir auf eine auffallende Diskongruenz der Leichenversuche und der Versuche an Lebenden aufmerksam machen. An Lebenden macht ein Lagewechsel, Übergang von horizontaler Rückenlage in aufrechte Stellung auch nur wenig aus (die Herzspitze tritt ca. $^3/_4$ cm tiefer). Hingegen übt Übergang von horizontaler Rückenlage in Seitenlage einen bemerkenswerten Einfluß aus (Verschiebung des Herzens um 1—2 cm); auch rückt der Spitzenstoß bei linker Seitenlage nach oben und links, bei rechter Seitenlage nach unten und innen. Dieser Unterschied zwischen der Leiche und dem Lebenden muß bezogen werden

a) auf die Totenstarre des Herzens,
b) auf den Elastizitätsverlust der Lungen,
c) Am Lebenden ändert sich sofort mit der Lage auch der Atemtypus (Komplementärraum), während an der Leiche nur die Gravitation in Betracht kommt.

Bei gewöhnlicher Atmung findet nur eine sehr geringe Verschiebung und Formveränderung des Herzens statt; bei tiefer Inspiration jedoch senkt sich das Herz nicht nur mit seiner Schwere dem nach unten weichenden Zwerchfell folgend, sondern es macht auch, an den großen Gefäßen aufgehängt, eine Drehbewegung um seine Längsachse und eine Pendelbewegung, die Spitze rückt stark nach unten und etwas nach innen.

Wir fanden Dislocation des Herzens bei

I. abnormem Inhalt einer Pleurahöhle, Zwerchfellshernie, Pneumothorax, Exsudaten,
II. Lungenschrumpfung (cirrhotische Bronchiektasie), schrumpfender Pleuritis.

Grade in letzterem Fall haben wir bei der Sektion das Herz und die großen Gefäße soweit nach links verschoben

gesehen, daß das ganze Herz links von der Mittellinie lag und die V. cava inf. fast rechtwinklig geknickt war.

III. Aortenaneurysma,

IV. Tumoren, besonders Mediastinaltumoren; indes können diese nicht nur das Herz verschieben, sie wachsen auch oft, ohne zu verschieben, direkt in den Herzbeutel und die Herzmuskulatur hinein und stören so die Bewegung des Herzens selbst.

Eine Vergrößerung (Dilatation, Hypertrophie) einzelner Teile des Herzens oder des ganzen Herzens hat stets auch eine Vergrößerung des visceralen und parietalen Herzbeutels zur Folge, nicht bloß in Form einer Erweiterung, Verdünnung, sondern auch einer geweblichen Zunahme (vgl. Peritoneum bei gravidem Uterus). Jede Vergrößerung des Herzens geschieht auf Kosten umliegender Organe, besonders der Lungen, aber auch z. B. des Zwerchfells und der Brustwand, welche vorgewölbt werden können (Herzbuckel, epigastr. Pulsation).

Die Grenzen der absoluten Herzdämpfung entsprechen den Herzlungengrenzen und können am Lebenden durch die Lage des Spitzenstoßes und die leicht zu prüfende respiratorische Verschieblichkeit der Grenze kontroliert werden.

Das Sternum gestattet, wie wir vielfältig auch an Leichen sehen konnten, eine genaue Abgrenzung der unter ihm gelegenen Organe; die sogenannte Plessimeterwirkung des Sternum können wir nicht oder nur sehr bedingt anerkennen.

Die absolute Herzdämpfung beginnt am untern Rande des Sternalansatzes der 4. Rippe.

Dieser höchste Punkt der absoluten Herzdämpfung ist derjenige, wo die von oben her kommenden nebeneinander verlaufenden Lungenränder anfangen zu divergieren, er entspricht einer Stelle des rechten Ventrikels (Conus arteriosus), welche 1 cm nach außen und ein wenig nach unten von der Spitze des Herzohres, etwa in der Mitte zwischen Spitze des Herzohres und Sept. ventriculorum gelegen ist.

Die linke Grenze der absoluten Herzdämpfung verläuft, mehr oder weniger gekrümmt, in einer gegen die linke Schulter konvexen Linie, schräg nach außen und abwärts zur Herzspitze. Die rechte Grenze der absoluten Herzdämpfung geht von jenem höchsten Punkte (4. linke Rippe Sternalansatz) schräg über das Sternum zum Sternalansatz der rechten 6. Rippe, jedoch nicht in einer geraden Linie, sondern in einer Linie, welche nach oben und rechts (d. h. zur rechten Schulter) konkav ist. Die Krümmung dieser Linie ist verschieden stark, so daß sie sich bisweilen mehr oder weniger dem linken Sternalrand nähert, ohne aber je mit diesem zusammenzufallen.

Die absolute Herzdämpfung ist ungefähr handtellergroß oder etwas kleiner. Der höchstgelegene Punkt entspricht, wie schon erwähnt, einer Stelle des Conus arteriosus dexter, die rechte Grenze verläuft von dort über den rechten Ventrikel (nahe der Herzbasis, Atrioventriculargrenze) zur rechten unteren Ecke des rechten Ventrikels, die linke Grenze deckt sich ungefähr mit dem Septum ventriculorum.

Die Lingula bedeckt zwar die Herzspitze, ist jedoch zu klein, um selbst bei der Perkussion in die Erscheinung zu treten. Im Gegenteil, gerade die perkussorische Bestimmung der Herzspitze gelingt an der Leiche stets über Erwarten genau, wir konnten uns von dieser Tatsache in zahlreichen Fällen überzeugen.

Die Bestimmung der absoluten Herzdämpfung gelingt zweifellos am besten, wenn man vom Herzen zur Lunge perkutiert.

Die relative Herzdämpfung fällt mit den Eintrittsstellen der großen Gefäße in das Herz zusammen; sie wird begrenzt durch die Herzspitze, durch den Sternalansatz des 6. rechten Rippenknorpels (in diesen beiden Punkten fällt sie mit der absoluten Dämpfung zusammen) und erstreckt sich nach oben bis zur 2. Rippe. Ihre rechte und linke Begrenzung ist nach außen konvex. Sie ist am besten nach oben hin bestimmbar, während nach rechts und links Fehler eintreten (cf. oben). Bei den geringen Dimensionen, um die es sich überhaupt handelt, sind Fehler bis zu 1 cm und darüber zu groß, als daß diese Bestimmung noch eine zuverlässige genannt werden könnte.

Die Ermittlung der absoluten Herzdämpfung bei Emphysem bereitet oft, namentlich intra vitam, Schwierigkeiten; wir haben an der Leiche nicht gefunden, wie oft angegeben wird, daß das Herz durch die emphysematösen Lungen überlagert wird, im Gegenteil das haben wir nie gesehen. Aber emphysematöse Lungen schallen lauter, werden leichter und mehr erschüttert. Am Lebenden mögen die Lungenränder allerdings sich inspiratorisch mehr einander nähern, auch ist der Blutgehalt des Herzens und der Lungen und der Zwerchfellstand ein anderer.

Eine tympanitische Herzdämpfung entsteht durch Lufteintritt in den Herzbeutel (Pneumopericardium, Perforation des Oesophagus oder des Magens in den Herzbeutel) oder durch Erschütterung umliegender lufthaltiger Organe. Letztere Erscheinung wird zu Unrecht oft dem Magen zugeschrieben, sie entstammt vielmehr, wie wir oft an der Leiche nachweisen konnten, dem mit Gas gefüllten Col. transversum.

Die Verhältnisse bei Dextrocardie und Situs viscerum inversus

erfordern keine besondere Besprechung. Nur soviel sei erwähnt, daß dabei die Herzspitze nach rechts gerichtet ist. Bei Verziehung des ursprünglich links gelegenen Herzens nach rechts bleibt die Herzspitze natürlich links, der Spitzenstoß ist aber dann oft nicht deutlich fühlbar.

Das Herz erleidet im Tode beträchtliche Veränderungen; unmittelbar post mortem fehlt der Tonus, wodurch eine gewisse Vergrößerung bewirkt wird. Bald darauf folgt die Totenstarre, welche wiederum eine Verkleinerung herbeiführt. Im Leben gefundene Ergebnisse können also nicht sicher an der Leiche auf ihre Richtigkeit geprüft werden.

Die Prüfung der Funktion der Herzklappen ist an der Leiche sehr schwer, ist durch Wasser-Aufguß an der Aorta und Pulmonalis möglich, an der Mitralis und Tricuspidalis weniger sicher ausführbar. Diese Prüfung kann natürlich kaum je die Verhältnisse herstellen, welche am Lebenden bestanden haben, sagt außerdem nur bei Insuffizienz etwas aus. Diese sehr oberflächliche und ungenaue Prüfung muß durch die genaueste Untersuchung des gesamten Klappenapparates, der Klappen selbst, der Sehnenfäden, der Papillarmuskeln und der Ventrikelwand und die ausführliche Würdigung der klinischen Symptome ergänzt werden. Auf diese Weise wird, wie wir versichern können, in den meisten Fällen ein sicheres und gut begründetes Urteil gewonnen.

Normale Herzklappen sind zart, dünn, leicht beweglich, besitzen gute Schwingungsfähigkeit. Segelventile und Taschenventile sind verschiedenartig: Taschenventile werden allein durch das Blut gestellt, Segelventile sind komplizierter gebaut, sind mit den Sehnenfäden und Papillarmuskeln verbunden und sind daher viel mehr von dem Zustand der Muskulatur abhängig, weshalb an ihnen sehr leicht Störungen durch Muskelerkrankungen auftreten (Geräusche, Insuffizienz).

Anomale Sehnenfäden im linken Ventrikel, welche gewöhnlich von der Spitze des hinteren Papillarmuskels zur Septumwand verlaufen, sind nach unserer Erfahrung nicht geeignet, besondere akustische Erscheinungen hervorzurufen. Nur wenn ein solcher Sehnenfaden (ebenso wie auch die anderen Sehnenfäden) bei ulceröser Endocarditis zerreißt und flottiert, können Geräusche entstehen.

Die Fensterung der Aortenklappen älterer Leute, welche zwischen Schließungslinie und freiem Rand auftritt, ist physikalisch belanglos.

Die gelben Flecke, welche sich oft im vorderen Segel der Mitralis entwickeln (Degeneration, Fett, etwas Kalk) stören die Klappenfunktion nicht, können höchstens die Beweglichkeit und Sohwingungsfähigkeit ein wenig vermindern. Der physikalischen Diagnose sind sie nicht zugänglich.

Die Endocarditis parietalis erzeugt meist nur geringfügige fibröse Verdickungen und bleibt symptomlos; sie wird erst dann von Einfluß, sobald sie bisweilen bedeutendere Rauhigkeiten und Prominenzen (besonders häufig im linken Vorhof) hervorbringt. Diese können, namentlich im Zusammenhang mit parietalen Thromben durch die bedeutenden Hervorragungen in das Innere Veranlassung zu Geräuschen werden. In selteneren Fällen entsteht durch eine stärkere Endocarditis parietalis eine beträchtlichere Verengerung (anatom. sogen. Stenocardie) des Conus arteriosus, deren physikalische Zeichen natürlich von denen einer gewöhnlichen (Klappen-) Stenose des betreffenden Ostium wenig abweichen.

Viel wichtiger und von größter Bedeutung ist die Endocarditis valvularis. Während die pathologische Anatomie, wie bekannt, gewöhnlich drei Formen der Endocarditis unterscheidet, muß an dieser Stelle die Einteilung nach einer anderen Richtung stattfinden, wie weit nämlich physikalische Erscheinungen durch die Veränderungen der Klappen hervorgebracht werden können. Deshalb möchten wir an dieser Stelle folgende Einteilung vorschlagen:

I. Verwachsung der Klappen, Synechie, erzeugt die sogenannte Stenose, die Klappen können nicht auseinander weichen, wenn das Blut hindurchtritt. Das Hindurchströmen des Blutes durch das verengte Ostium bringt ein Geräusch hervor.

II. Retraktion, Schrumpfung kann in der Quere oder in der Höhe eintreten. Da die Basis der Klappen festliegt, so wird durch Schrumpfungsprozesse der freie Rand der Wand genähert und reicht nicht mehr so weit bis zur Mitte wie vorher. Die Klappe wird schlußunfähig, insuffizient: wenn sie schließen sollte, bleibt eine Öffnung, durch welche das Blut zurückfließt.

III. Verdickung, Verkalkung machen die Klappen schwer beweglich. Starre Klappen schwingen anders als zarte, der Ton wird gestört. Die schwer beweglichen Klappen können der Aktion des Blutes nicht prompt folgen, werden erst unter höherem Druck gestellt, schließen nicht zugleich, klappen nach. Außerdem sind sie meist uneben, legen sich nicht ordentlich aneinander, schließen nicht. Daher bedingen sie meist beides, Stenose und Insuffizienz. Für den physikalischen Effekt kommt es oft nur darauf an, was überwiegt.

IV Unebenheiten machen Stenosen und Stenosengeräusche, bedingen mangelhaften Schluß, sind oft polypös, flottierend.

Wenn die Unebenheiten sehr klein im Verhältnis zum Lumen sind, so können sie auch wohl ohne Wirkung bleiben. Manche scheinbar endocarditischen Geräusche sind vielleicht muskulären Ursprungs, weil bei Endocarditis auch immer die Muskulatur erkrankt ist.

V. Klappenaneurysma bewirkt, wenn es berstet, Insuffizienz und beim Rückstrom des Blutes durch die enge Perforationsstelle ein Stenosengeräusch.

Außer den Klappen selbst sind auch die Sehnenfäden und die Papillarmuskel häufig an den Veränderungen beteiligt.

Hier sei noch zweier Formen von Endocarditis gedacht.

Endocarditis verrucosa rheumatica.

Kleine distinkte Verrucositäten = Unebenheiten der Schließungslinie, können Geräusche erzeugen, sind aber, wie bereits erwähnt, sehr klein im Verhältnis zur Stromesgröße. Daher ist es auch möglich, daß keine Geräusche entstehen. Die Schlußfähigkeit der Klappen ist dabei fraglich, sie können trotz der Verrucositäten zusammenpassen, schlußfähig sein, da frische Verrucositäten sehr klein, weich, leicht zusammendrückbar sind. In anderen Fällen tritt kein völliges Aneinanderpassen ein, Insuffizienz, Geräusche sind die Folge. Aus dem anatomischen Befunde erklärt es sich, daß das weiche endocarditische Geräusch, welches zunächst nicht strikte dem 1. Ton anhängt, in der Systole schwimmt. Erst mit dem Moment, wo festere Gewebsbildung, Organisation und Bindegewebsentwicklung der Verrucositäten eintritt, hängt sich das Geräusch mehr dem 1. Ton an. (Dann wird auch der 2. Pulmonalton accentuiert, und die Mitralinsuffizienz ist fertig).

Endocarditis ulcerosa (maligna, septica) zeigt

1. einen wechselnden Charakter der Geräusche infolge der sehr wechselnden anatomischen Veränderungen; Klappen und Sehnenfäden zerreißen, flottieren.
2. Stenosengeräusche, weil
   a) die Excrescenzen das Klappenostium verengern;
   b) eine Klappenperforation (Aneurysma) besteht;
3. sehr bedeutende thrombotische Auflagerungen, welche erhebliche Unebenheiten darstellen und die Quelle für Geräusche werden können.

Wenn eine Klappe fehlerhaft funktioniert und die Ursache in der Klappe selbst gelegen ist, so heißt das ein Klappenfehler (Stenose, Insuffizienz). Über mangelhafte Funktion einer Klappe infolge erkrankter Muskulatur wird später gesprochen werden.

Die Klappenfehler sollen an dieser Stelle nicht im Einzelnen, sondern nur in Hinsicht der Verhältnisse der Hypertrophie und Dilatation besprochen werden. Ein Stromhindernis macht sich stromaufwärts bemerkbar und bewirkt eine Hypertrophie der mehr belasteten Herzteile. Primäre aktive Dilatation (z. B. nach Entstehung einer traumatischen Aorteninsuffizienz) bedeutet die An-

passungsfähigkeit des sonst gesunden Herzens an die vergrößerten diastolischen Volumina und ist streng von der sekundären Dilatation eines kranken erschlaffenden Herzmuskels zu scheiden. (Die anatomische Untersuchung des ersteren Falles ergibt keine, die des letzteren erhebliche Veränderungen im Herzmuskel).

Kein Klappenfehler ist im strengen Wortsinne kompensiert, weil 1. die normale Blutverteilung im Körper verändert ist, 2. ein hypertrophischer Herzmuskel nicht seiner Massenzunahme entsprechend leistungsfähig ist. (Der hypertrophische Herzmuskel hat eine geringere „Reservekraft").

Alle Klappenfehler, welche mit einer Stauung im kleinen Kreislauf einhergehen, sind an sich ungünstiger gestellt, weil außer den Folgen des Ventildefekts auch die Atmung direkt geschädigt wird.

Bei Mitralfehlern wird Anaemie, Cyanose und Icterus, bei Aortenfehlern Anaemie beobachtet.

Zu erwähnen ist hier auch noch die Rolle des linken Ventrikels bei der Diastole. Die Diastole ist z. T. ein aktiver Vorgang, eine Saugwirkung. Bei Kindern mit wachsendem Herzen ist die Hypertrophie des linken Ventrikels bei reiner Mitralstenose auffällig.

Die Entstehung reiner Herztöne hat gesunde Klappen und intakte Muskulatur zur Voraussetzung.

Der akustische Charakter weist die sogenannten Herztöne eigentlich mehr zu den Geräuschen, allein der Gebrauch hat sich für die Beibehaltung der Bezeichnung „Töne" entschieden.

Der 1. Ton entsteht durch die Atrioventrikularklappen und Muskelkomponente, der 2. Ton durch die Semilunarklappen.

Wir möchten hier auf einen bemerkenswerten Fall von metastatischem Krebs der Herzmuskulatur (bei Magenkrebs) hinweisen. Dabei wurden schwache, aber reine Herztöne beobachtet. Die Herzklappen waren bei der Sektion durchaus unverändert; dagegen war die Muskulatur des linken Ventrikels, besonders nach der Basis zu, derart mit Krebs infiltriert, daß nur geringfügige Reste der Muskulatur erhalten waren und die Herzwand in diesem Gebiete eine harte, starre Masse darstellte. Die Muskulatur der Herzspitze war nicht krebsig erkrankt. Dieser Fall spricht entschieden dafür, daß der Hauptanteil des I. Tones durch die Atrioventrikularklappe geliefert wurde. Auch ist es auffallend, daß die ganze Arbeit des linken Ventrikels eigentlich nur von der noch arbeitenden Spitze geleistet wurde.

Die Herztöne sind rein, unrein, dumpf oder laut, sie werden metallisch klingend durch Resonanz vom Magen her oder bei Pneumothorax.

Die Aortentöne werden klingend durch Verkalkung und Erweiterung der Aorta.

Durch Veränderungen der Klappen und der Muskulatur

entstehen mit den Tönen zugleich oder an Stelle dieser Geräusche, welche einen sehr verschiedenen Charakter haben.

Töne, Geräusche sind natürlich am lautesten da zu hören, wo sie entstehen, und werden in der Richtung des Blutstroms fortgeleitet. Jedoch kommen für die Fortleitung noch in Betracht die schallleitenden Medien:

1. bei beginnender Mitralinsuffizienz ist das systol. Geräusch oft nur hörbar in der Gegend des linken 3. Rippenknorpels (Fortleitung durch das Herzohr),
2. Dislokationen des Herzens oder seiner Teile mit verschiedenartigem Größenwachstum. Bei Mitralstenose ist das Geräusch oft nicht an der Spitze am besten hörbar.
3. Herzbeutelinhalt. Bei exsudativer Pericarditis verschwinden Geräusche.

Der Charakter der Geräusche findet oft eine sonderbare anatomische Erklärung; man sieht das z. B. bei piependen, musikalischen Geräuschen, welche meist durch eine extracardiale Componente begründet sind; Resonanz eines kleinen Bronchus oder der Bronchus wirkt mit Sekretverstopfung direkt als kleine Pfeife bei den Herzbewegungen.

Diejenigen Geräusche, welche zwischen dem Beginn des 1. und dem des 2. Tons auftreten, werden als systolische, diejenigen, welche zwischen dem Beginn des 2. und dem des 1. Tons auftreten, als diastolische bezeichnet. Systolisch ist das Geräusch bei Endocarditis, welches nach dem 1. Ton auftritt, systolisch ist das Geräusch bei Mitralinsuffizienz, welches unmittelbar nach dem 1. Ton oder auch den 1. Ton ersetzend auftritt. Diastolisch ist das gleichmäßig rauschende Geräusch bei Aorteninsuffizienz, welches mit dem 2. Ton einsetzt oder ihn verdeckt; diastolisch ist das Geräusch bei Mitralstenose, welches eine Weile nach dem Verklingen des 2. Tones einsetzt.

Sogenannte modifizierte diastolische Geräusche bei Mitralstenose werden bezeichnet als

a) protodiastolisch (decrescendo) häufig bei nicht sehr kleinem linken Ventrikel und nicht sehr geschädigter Muskulatur. Dabei tritt sofort mit Beginn der Ventrikeldiastole eine kräftige Saugwirkung auf.
b) praesystolisch (crescendo) = Vorhofsgeräusch, wenn die Aktion des linken Vorhofes zum Durchpressen des Blutes in den nicht saugenden Ventrikel nötig ist.

Der stark accentuierte 1. Ton an der Spitze bei Mitralstenose findet seine Erklärung in einem Mißverhältnis zwischen Blutmenge und systol. Aktion, ev. auch in dem Vorhofston.

Wenn man die Erscheinungen bei Mitralfehlern erklären will, dürfen nicht allein physikalische Verhältnisse berücksichtigt werden (Stenose, Insufficienz, Muskelkraft), sondern es muß auch die direkte Wirkung des anatomischen Prozesses auf die Ventrikelwand beachtet werden. Denn schrumpfende Prozesse am Ostium mitrale beteiligen die Klappen, die Sehnenfäden und die Papillarmuskeln und wirken direkt deformierend auf die Wurzel der Papillarmuskel, die Ventrikelwand, welche dem Klappenring genähert wird.

Die Frage, ob bei einem Klappenfehler ein Geräusch eine Folge der Klappenerkrankung selbst (= organisches Geräusch), oder ob es durch die erkrankte Muskulatur (= anorganisches, accidentelles Geräusch) hervorgebracht ist, ist oft schwer zu beantworten, muß aber in jedem Falle erörtert werden.

Eine Spaltung der Herztöne wird häufig bei Gesunden gehört, betrifft weit häufiger den 1. Ton als den 2. Diese Erscheinung erfolgt nach unserer Erfahrung und genauer Prüfung der Leichenbefunde

a) durch ungleiche Aktion beider Herzhälften. Das gilt besonders für das Herz der Nierenkranken. Die Ventrikel sind dabei sehr ungleich beschaffen, der rechte Ventrikel ist dilatiert, wenig hypertrophisch; der linke Ventrikel ist wenig dilatiert, stark hypertrophisch. Man kann dem Herzen oft schon die Spaltnng ansehen.

b) durch ungleichmäßigen Schluß einer Klappe,

c) durch zu starke Kontraktion und Spannung in den Arterien.

Psychische Erregung führt bei sonst herzgesunden Leuten oft zu Spaltung speziell des 1. Tons. Erklärung: Beeinflussung des Ablaufs der Herzkontraktion durch das Zentralnervensystem (direkt oder via Blutdruckänderung).

Wohl gibt es zahlreiche pathologische Zustände der Herzmuskulatur (fettige, albuminöse Degeneration, interstit. Myocarditis, braune Atrophie, Hypertrophie, Dilatation), für die physikalische Untersuchung handelt es sich aber nur um folgende Fragen:

a) ob sie allgemein oder lokal, herdweise und in welcher Ausdehnung sie auftreten,

b) wie sie auf die Funktion einwirken, ob dieselbe herabgesetzt oder erhöht wird.

Die Muskulatur der beiden Ventrikel muß durchaus nicht notwendig die gleiche Veränderung zeigen, kann vielmehr sehr stark differieren.

Lokale Erkrankungen können entweder, wenn sie unbedeutend sind, gar keine Erscheinungen machen, oder sie hindern, wenn sie etwas ausgedehnter sind, die Herztätigkeit so, daß sie

sie herabsetzen, oder sie bewirken an bestimmten Stellen auffallende Störungen. Erkrankungen im Gebiet der Papillarmuskel selbst oder dem Teile der Ventrikelwand, aus dem die Papillarmuskel entspringen, können deren Funktion und so die Klappenaktion stören (anorganische Geräusche, funktionelle Insufficienz). Fibröse Herde können partielle Ausbuchtungen der Herzhöhle, Aneurysma cordis, bedingen.

Das Aneurysma cordis wird immer im linken Ventrikel meist nahe der Spitze gefunden. Es ist wichtig hervorzuheben, daß die aneurysmatische Stelle oft frische fibrinöse Pericarditis oder Adhaesionen zeigt. Die aneurysmatische Stelle kann isoliert neben dem Spitzenstoß pulsieren. Das Aneurysma enthält oft große Thromben (können die Veranlassung zu Geräuschen werden).

Coronarsklerose und fibröse Myocarditis sind, wie wir in reinen Fällen gesehen haben, die sichere patholog.-anatomische Grundlage der Angina pectoris.

Allgemeine Erkrankungen der Herzmuskulatur pflegen, mit Ausnahme der Hypertrophie, die Funktion herabzusetzen (Myodegeneratio cordis) und dementsprechende physikalische Erscheinungen hervorzubringen (Kreislaufstörungen, schwache Herztöne, Geräusche etc.). Es ist selbstverständlich unmöglich, die spezielle Form der pathologischen Degeneration (ob albuminös, fettig, pigmentös etc.) intra vitam durch physikalische Symptome zu erkennen, man muß sich mit der Diagnose Degeneration im allgemeinen begnügen. Wenn die Muskulatur wirklich zerstört ist (z. B. fibröse Myocarditis), dann ist eine Wirkung der sogenannten Herzmittel auf jene erkrankte Stelle unmöglich.

Auch jede allgemeine Degeneration der Herzmuskulatur betrifft besonders stark die Papillarmuskel. Dadurch entstehen ebenso wie durch die Erkrankung der Ventrikelwand (z. B. Hinterwand des linken Ventrikels), aus der die Papillarmuskeln hervorgehen, Störungen der Klappenaktion, ohne daß die Klappe selbst erkrankt ist.

Ueberhaupt ist auch bei bestehender Erkrankung der Klappe selbst (Endocarditis) nicht leicht zu unterscheiden, welche Ursache einer Störung zugrunde liegt, weil bei Endocarditis gewöhnlich auch die Muskulatur erkrankt ist (Myocarditis).

Die Dilatation einer Herzhöhle betrifft dieselbe gewöhnlich in allen ihren Teilen ziemlich gleichmäßig, die Trabekel werden platt, die Recessus tiefer, die Papillarmuskel in ihrer Form verändert. Jede Dilatation führt zu einer Dislokation des Fußpunktes der Papillarmuskel, welcher weiter aus dem Ventrikel herausgerückt d. h. vom Klappenostium entfernt wird. Die Folge ist

nicht nur eine Veränderung der Form der Papillarmuskel (platte, konische Form), sondern sehr leicht auch ein mangelhafter Schluß der Segelventile. Jede Erweiterung zieht noch ein anderes nach sich. Wenn nämlich der Ventrikel sich erweitert, so wird dadurch auch das Ostium mitrale resp. tricuspidale vergrößert; es kann der Fall eintreten, daß die betreffende Klappe nicht mehr ausreicht, um das Ostium zu decken; die Klappe selbst ist unverändert, das Ostium wird relativ zu groß (= relative Insuffizienz). Demgegenüber möchten wir aber betonen, daß die Klappenostien starre Ringe darstellen, also einer Erweiterung durchaus Widerstand leisten, wie man leicht sehen kann. Daher möchten wir auf Grund unserer eigenen pathologisch-anatomischen Erfahrung behaupten, daß relative Insuffizienz sehr selten wirklich vorkommt. Die beobachteten und als relative Insuffizienz gedeuteten Erscheinungen können sehr wohl auch durch Störungen der Tätigkeit der Papillarmuskel und der Ventrikelwand hinreichend erklärt werden.

Wir dürfen an dieser Stelle zusammenfassend sagen, daß die Herzgeräusche, außer den pericardialen, entstehen

I. durch eine Veränderung der Klappen (Verdickung, Verwachsung, Verkürzung etc.) — organische Herzgeräusche;
II. durch eine Veränderung der Muskulatur — accidentelle, anorganische Geräusche;
III. durch Wirbelbildung im Blutstrom (Geräusch bei Aorteninsuffizienz). Dieser Fall ist an der Leiche nicht nachweisbar.

Die Qualität der Blutflüssigkeit spielt eine untergeordnete Rolle, wichtig ist die Geschwindigkeit des Blutstroms und das Verhältnis des Gefäßes zu seinem Inhalt (Wandspannung), nicht der Blutdruck an sich.

Fiebergeräusche, anaemische Geräusche sind sicher muskulären Ursprungs.

Bei schwacher Herztätigkeit können vorher wahrnehmbare Geräusche verschwinden, kräftigere Herztätigkeit läßt oft Geräusche deutlicher hervortreten.

Hypertrophie ist eine Massenzunahme der Muskulatur infolge erhöhter Arbeit, stärkerer Blutzufuhr und gesteigerten Stoffwechsels. Wenn die Wanddicke einer Herzhöhle beurteilt werden soll, ist zu berücksichtigen

a) Dilatation,
b) Atrophie, Hypertrophie,
c) Systole, Diastole,
d) Totenstarre.

Aus dieser Übersicht kann leicht erkannt werden, wie wenig die Angabe der absoluten Dicke der Wand genügt, um eine sichere Diagnose zu stellen. Dazu bedarf es der genauesten Durchmusterung der ganzen Konfiguration der Herzhöhle (Papillarmuskel, Trabekel, Recessus etc.). In den meisten Fällen gelangt man bei der Sektion, wie wir auf Grund eigener Erfahrung versichern können, zu einem sicheren und richtigen Urteil. Hypertrophie mit Verengerung der Herzhöhle wird als konzentrische Hypertrophie, Hypertrophie mit Erweiterung als exzentrische Hypertrophie bezeichnet. Totenstarre und Hypertrophie kann sehr leicht den Eindruck einer konz. Hypertrophie hervorrufen.

Dilatation vergrößert die betroffene Herzhöhle und setzt die Funktion herab, Hypertrophie dagegen vergrößert und steigert relativ die Funktion. Dilatation allein wirkt bei weitem nicht so stark verdrängend auf die umliegenden Organe wie eine Hypertrophie. Hypertrophie ruft sehr bald nicht bloß Veränderungen des Herzens, sondern auch konstante der Nachbarteile hervor. Darüber soll im Folgenden einiges bemerkt werden.

Die Bedingungen für die Entstehung der Hypertrophie einer Herzhöhle sind so bekannt, daß auf diese Erörterung hier verzichtet werden kann. Zur Aufklärung der Ursache einer Hypertrophie muß bei der Sektion vielfaches berücksichtigt werden: der Zustand des Herzens, seine Muskulatur und die Klappen, die Aorta, die Nieren, die Lungen u. v. m.

Die Hypertrophie der Vorhöfe*) ist gewöhnlich sehr mäßig, bei ihnen überwiegt weitaus die Dilatation.

Hypertrophie des linken Ventrikels verbreitert die Herzspitze (anatomisch = kuglige Abrundung der Herzspitze), der Spitzenstoß wird breit. Dabei kann der linke Ventrikel mehr in der Dicke (sternovertebral, besonders häufig bei Nierenleiden) oder in der Länge (Aortenfehler) zunehmen. Im letzteren Falle rückt die Herzspitze stark nach abwärts und außen. Die Dicken-

*) Der linke Vorhof hat eine sehr beschränkte Möglichkeit der Ausdehnung, da er durch die Vv. pulmonales und die Herzbasis vielfach befestigt ist; wenn er sich einmal stärker ausdehnt, kann das nur in sehr unregelmäßiger Weise an den freiliegenden Teilen geschehen.

zunahme macht weniger auffällige perkussorische Erscheinungen als die Längenzunahme.

Bei der Hypertrophie des linken Ventrikels kommen folgende Momente für die Perkussion in Betracht:

I. Stärkere Andrängung des rechten Ventrikels an die Brustwand durch den dahinter gelegenen vergrößerten linken Ventrikel.

II. Ein größerer Teil des linken Ventrikels wird vorn links neben dem Septum ventriculorum sichtbar.

III. Entsprechendes Zurückweichen der Lungenränder durch die unter I und II genannten Einwirkungen.

Die absolute Dämpfung wird also intensiver, sie vergrößert sich nach links und auch etwas nach rechts, ohne aber die für die Hypertrophie des rechten Ventrikels charakteristische Form anzunehmen.

Die Hypertrophie des rechten Ventrikels hebt die Herzspitze, weil das Herz mit dem rechten Ventrikel auf dem Zwerchfell ruht, und verändert die rechte Seite der absoluten Herzdämpfung in konstanter Weise (sogenannte Treppenform). Wenn nämlich der rechte Ventrikel hypertrophiert, so geschieht dies ganz besonders auch im Gebiet seiner rechten Ecke, dem Treffpunkt der Herzbasis mit dem unteren Rande. Dieser Teil des rechten Ventrikels wird bedeutend dicker und veranlaßt an dieser Stelle ein Zurückweichen des Lungenrandes nach rechts. Dadurch erhält der untere Teil der rechten Seite der absoluten Herzdämpfung einen Vorsprung, eine Treppe nach oben und rechts: Diese Treppenform der absoluten Herzdämpfung ist pathognomonisch für eine Hypertrophie des rechten Ventrikels, wie wir tausendfältig am Leichentisch gesehen haben. Sie wird bisweilen noch verstärkt durch das stark erweiterte rechte Herzohr (bei gleichzeitiger Erweiterung des rechten Vorhofes), welches der rechten Ecke des Ventrikels anliegt. Nur eine Täuschung ist bisweilen bei Existenz jener perkussorischen Treppenform möglich, das ist ein Fall, der uns bisher zweimal begegnet ist. Es kann nämlich der rechten unteren Ecke des Herzbeutels ein größerer mediastinaler Fettklumpen aufliegen, welcher genau denselben perkussorischen Effekt ausübt, wie die Ecke des vergrößerten rechten Ventrikels. Jedoch fehlen in einem solchen Fall die übrigen Zeichen der Herzhypertrophie.

Zugleich mit der stärkeren Andrängung an die Umgebung werden bei der Hypertrophie Prominenzen und sichtbare Pulsationen hervorgerufen:

a) die epigastrische Pulsation = Tiefstand des vergrößerten rechten Ventrikels;
b) der Herzbuckel;
c) Mitunter an der hinteren Brustwand, wenn das Herz sehr groß und der einem jüngeren Individuum angehörige Thorax klein und schmal ist.

Obgleich der Spitzenstoß allein vom linken Ventrikel ausgelöst wird (die vielfachen kritischen Vergleiche der Befunde an Lebenden und derselben Personen nach dem Tode berechtigt uns zu dieser Behauptung), hängt seine Lage natürlich vom Zustande beider Ventrikel ab. Wie bereits erwähnt, wird er durch Hypertrophie des rechten Ventrikels gehoben, durch Hypertrophie des linken Ventrikels nach abwärts und außen dislociert. In der Norm ist er von der Lingula gerade überlagert, jedoch ist die Lingula zu klein, als daß sie die Perkussion der Herzspitze stört. Die Herzspitze wird an der Leiche durch Perkussion fast immer so genau ermittelt, daß sie durch die vor der Eröffnung eingestochene Nadel absolut sicher getroffen wird.

Verkleinerung des Herzens (braune Atrophie, Hypoplasie), kommt häufig vor, ist aber selten so bedeutend, daß sie bei der Perkussion augenfällig in die Erscheinung tritt und absolut sicher physikalisch erkannt werden kann. Auch muß dabei immer mit einer nur scheinbaren Verkleinerung gerechnet werden.

Pathologischer Inhalt der Herzhöhlen kann die Veranlassung zu besonderen physikalischen Erscheinungen werden. Wir nennen die Thromben und die schon besprochenen flottierenden Sehnenfäden. Parietale Thromben im linken Ventrikel sind oft polypös, bisweilen sehr massig, nach innen sehr uneben, rauh und können wohl Veranlassung zu (mehr diastolischen, nicht systolischen) Geräuschen werden. Doch ist zu berücksichtigen, daß zu der Zeit, wenn Thromben sich bilden, der Blutstrom oft schwach und daher ungeeignet zur Hervorbringung von Geräuschen ist.

Das subepicardiale Fett wechselt in seiner Dicke; je dicker es wird, desto mehr wird das ganze Herz bedeckt und die Muskulatur durchwachsen. Das meiste Fett wird immer im Gebiet des rechten Ventrikels gefunden, daselbst ist die Fettschicht oft 1—2 cm, die Muskulatur nur 2—3 mm dick, so daß ein auffallendes Mißverhältnis zwischen Muskulatur und Fett zu ungunsten der ersteren besteht.

Eine dicke Fettschicht

1. hindert die Bewegung des Herzens, = schwache Töne;

2. hemmt die Fortleitung der Töne = leise Herztöne;
3. stört besonders die Bewegung des rechten Ventrikels und so den Lungenkreislauf (daher Dyspnoë).

Die Mächtigkeit der Fettschicht am Herzen ist durchaus nicht parallel dem äußeren Panniculus adiposus.

Die Prüfung des Inhalts des Herzbeutels an der Leiche läßt die Gesamtmenge des Inhalts leicht feststellen, weil die Leiche gewöhnlich auf dem Rücken liegt und der Inhalt darin bleibt. Aber die Lokalisation des, besonders flüssigen, Inhalts ist bei der Sektion schlecht feststellbar, ungenau. Versuche mit Injektion erstarrender Massen an Leichen sind nicht brauchbar, weil sich das Herz nicht mehr bewegt und daher die injizierten Massen auch nicht mehr verteilt.

Das normale Pericard ist glatt, feucht, glänzend, arbeitet lautlos; alle pathologischen Zustände, welche daran nichts ändern, sind daher nicht vernehmbar (z. B. Tuberkel, Krebsknoten).*) Geräusche entstehen durch trockene Auflagerungen (Pericarditis exsudativa fibrinosa oder sicca) oder infolge abnormer Trockenheit (Cholera). Pericarditis fibrinosa ist sehr verschieden ausgedehnt und lokalisiert, bald mehr herdförmig, bald mehr allgemein, bald mehr an der vorderen, bald mehr an der hinteren Seite. Der Nachweis hängt hauptsächlich ab

1. von der Bedingung, daß die Blätter einander berühren und Reiben veranlassen können;
2. von der Lokalisation; je circumscripter die Erkrankung, desto schwerer wird der auskultatorische Nachweis.

Da die fibrinöse Pericarditis die Oberfläche des Herzens an beliebiger Stelle befallen kann, Ventrikel, Vorhöfe, abgehende Gefäße, so erklärt sich die Erscheinung des pericarditischen Reibens ohne Schwierigkeit. Sie wird durch jede Bewegung der betroffenen Herzhöhle sowohl Systole, als auch Diastole und infolge der verschiedenen Lokalisation durch die Tätigkeit der Ventrikel und der Vorhöfe ausgelöst. Das pericarditische Reiben fällt daher in sehr verschiedene Phasen der Herztätigkeit; wenn die

*) Es kommt also für den Nachweis nicht auf die Knötchenbildung selbst, sondern auf gleichzeitig vorhandene andere Formen der Entzündung an. Der Nachweis, daß es sich um tuberkulöse oder krebsige Pericarditis handelt, kann nie durch die physikalische Untersuchung des Herzens geliefert werden.

Pericarditis fibrinosa allgemein ist, erzeugt jede Bewegung jeder Herzhöhle ein Geräusch.*)

Für die Ansammlung tropfbarer Flüssigkeit im Herzbeutel gilt die Regel, daß natürlich durch die physikalische Untersuchung nur die Existenz einer solchen, nicht die Beschaffenheit erkannt werden kann.

Wenn wenig Flüssigkeit (der Herzbeutel enthält normal 1 Theelöffel; unter 100 cbcm ist physikalisch nicht mehr sicher nachweisbar) im Herzbeutel sich befindet, so wird sie bei der Leichenöffnung gewöhnlich hauptsächlich in der Spitzengegend vorgefunden; das ist der nachgiebigste und am wenigsten durch große Gefäße befestigte Teil des Herzbeutels.

Für die Perkussion und die Ermittlung der absoluten Herzdämpfung verrät sich beginnende Flüssigkeitsansammlung nach unserer vielfachen Erfahrung immer zuerst dadurch, daß der höchste Punkt der absoluten Herzdämpfung (4. linke Rippe, Sternalansatz) etwas weiter nach oben rückt und sich etwas vom Sternalrande lateralwärts entfernt. Diese Erscheinung ist nur so zu erklären, da sich an jener Stelle wahrscheinlich Flüssigkeit selbst nicht befindet, daß die weiter unten gelegene Flüssigkeit einen Druck auf das Herz in der Richtung nach oben ausübt und eine stärkere Andrängung des Herzens (Gegend des Conus arteriosus pulmonalis) und ein entsprechendes Zurückweichen der Lungenränder veranlasst. Die Ansammlung größerer Flüssigkeitsmengen im Herzbeutel unterliegt folgenden Bedingungen:

a) das Herz sinkt in Flüssigkeit unter (daher wird der Spitzenstoß undeutlich);
b) das Herz ist durch die großen Gefäße fixiert;
c) der Herzbeutel ist etwa kegelförmig; eine starke Anfüllung des Herzbeutels läßt diese Form durch Zurückweichen der Lungenränder in Form einer dreieckigen Dämpfungsfigur sehr deutlich hervortreten;
d) die im Herzbeutel enthaltene Flüssigkeit kann ihre Lage bei Lagewechsel des Patienten verändern.

Die Eröffnung des stark gefüllten Herzbeutels (Empyem) braucht durchaus nicht links unmittelbar neben dem Sternalrand (5. 6. Rippe) zu geschehen. Die Chirurgen machen die Operation gewöhnlich weiter nach außen und haben Gelegenheit, bei dieser Operation die Herztätigkeit in situ zu beobachten.

*) Das extrapericardiale Reiben ist eigentlich ein pleuritisches, hängt jedoch nicht von der Lunge allein, sondern auch von den Herzbewegungen ab.

Ueber Pneumopericard wurde bereits gesprochen.

Die Pericarditis adhaesiva zeigt ein sehr verschiedenes Verhalten. Sie ist sehr häufig sehr circumscript z. B. in der Spitzengegend, man findet dann dort geringfügige Adhaesionen, Solche leichten Fälle bewirken keine physikalischen Zeichen, weil das parietale Blatt des Herzbeutels sehr nachgiebig ist und daher die Herztätigkeit durch die Adhaesion in keiner Weise beeinflußt wird. Selbst manche Fälle ausgedehnter Adhaesion können ohne physikalische Zeichen bleiben.

Anders verhält es sich aber, wenn

a) die Verwachsungen dicker, schwartig und allgemeiner sind;

b) der Herzbeutel mit den umliegenden Teilen (knöcherner Thorax, durch schwieliges Mediastinum mit der Wirbelsäule) fest verwachsen ist, der Herzbewegung also nicht nachgeben kann.

Daß dieser Punkt sehr wesentlich ist, haben operative Fälle gelehrt. Man hat die knöcherne Thoraxdecke abgenommen und die Verwachsungen zwischen Thorax und Herzbeutel gelöst: die schweren Erscheinungen sind geschwunden;

c) wenig bewegliches subepicardiales Fett vorhanden ist.

Dann wird die Herzaktion sowohl in Systole als auch in Diastole erheblich erschwert; mancherlei Geräusche, Erscheinungen der Insufficienz können die Folge sein. Bei kräftiger Herzaktion kann dann, besonders infolge Befestigung des Herzbeutels hinten und oben, eine systolische Einziehung der Herzspitze oder benachbarter Teile beobachtet werden.

Die bisweilen vorkommende Pericarditis ossificans (Bildung einer Knochenplatte, oder einer Knochenschale um das Herz) dürfte sichere physikalische Zeichen kaum geben. Wenigstens hat in den von uns sezierten Fällen nichts während des Lebens auf den Zustand hingewiesen.

Auf die Kranzarterien kann an dieser Stelle nicht eingegangen werden, da ihre Zustände einem direkten physikalischen Nachweis nicht unterliegen; für die Herznerven gilt das Gleiche, nur sei hier daran erinnert, daß veränderte Innervation veränderte Tätigkeit der Muskulatur und so Geräusche hervorrufen kann.

Was im Vorhergehenden besprochen wurde, gilt im allgemeinen sowohl für Kinder als auch für Erwachsene. Bei noch wachsendem Herzen fällt oft der Grad der Hypertrophie anders aus, sie sind bedeutend mächtiger, gewaltiger, so daß gerade

bei Kindern oft auffallend große Herzen trotz geringfügiger Klappenfehler angetroffen werden. Über das Verhalten der absoluten Dämpfung und die anderen besprochenen Gebiete ist bezüglich des Kindes nichts Besonderes zu bemerken.

Die angeborenen Herzfehler (foetale Endocarditis, oft Pulmonalstenose mit starker Hypertrophie des rechten Ventrikels) und die Mißbildungen des Herzens (offenes Foramen ovale, offenes Septum membranac. ventriculorum, Persistenz des Duct. arteriosus Botalli) sind wiederholt in einzelnen Fällen genauerer physikalischer Analyse unterworfen worden; vor allem die Kombination pathologischer Entwicklungsvorgänge macht eine erschöpfende Diagnose intra vitam auf Grund der erhobenen physikalischen Befunde meist unmöglich.

Ein Sternaldefekt gestattet eine direkte Beobachtung des Herzens und seiner Tätigkeit.

Die Röntgenuntersuchung des Herzens.

Die Röntgenuntersuchung des Herzens fördert Ergebnisse zweierlei Art. Dieselben beziehen sich

1. auf die Größe, Form und Lage,

2. auf rhythmische Bewegungsvorgänge des Herzschattens und seiner Teile und zwar solche, die von der Atmung abhängig sind und solche, die der Eigenbewegung des Herzens entstammen.

Für die Verwertung der Herzschattenform ist unbedingt erforderlich die anatomische Kenntnis derjenigen Herz- und Gefäßteile, die die jeweiligen Schattenränder bilden. Unter kritischer Anerkennung der physikalischen Grundgesetze von der zentralen Schattenprojektion müssen sich dann auch brauchbare Beziehungen zu den Ergebnissen anderer Untersuchungsmethoden, besonders der Perkussion, finden lassen.

Die Beobachtung aller durch das Röntgenverfahren studierbaren Verhältnisse berechtigt erst zu der Beurteilung eines Falles.

Die sub 1 zusammengefaßten Ergebnisse kann die Schirmuntersuchung und das Plattenbild liefern; letzteres besitzt dabei den Vorteil der Schattensummierung, den Nachteil (auch durch die hellere Beschaffenheit der Schattenränder), nicht über die während der Exposition stattgehabten Bewegungsvorgänge zu orientieren.

Durch gewisse Manipulationen (s. u.) lassen sich allerdings letztere teilweise ausschalten, nicht aber darstellen. Das ermöglicht lediglich die Schirmuntersuchung.

Damit ist gesagt, daß öfters die Schirmuntersuchung des Herzens ausreicht, eine Plattenaufnahme ohne vorherige Schirmuntersuchung aber zu verwerfen ist.

a) Die anatomischen Grundlagen der normalen Herzsilhouette.

1. Das dorsoventrale Bild.

Es soll zunächst das Herzschattenbild besprochen werden, welches bei zentraler Projektion (Röhren-Schirmdistanz = 75 cm), mittelhoher Röhrenstellung (= in der Höhe der Verbindung der beiden vorderen 5. Rippenknorpel) und oberflächlicher Atmung bei dorsoventraler Durchleuchtung sich darbietet.

Da es nun nicht gleichgültig ist, in welcher Körperlage sich der zu Untersuchende befindet, so soll zunächst die aufrechte Haltung im Stehen zugrunde gelegt werden.

Der Mittelschatten, als welcher der Gesamtschatten, welcher von den beiden hellen Lungenfeldern begrenzt im Thoraxraum sich darbietet, bezeichnet wird, stellt sich in seiner Form normalerweise folgendermaßen dar:

Der von den Geweben des Halses hervorgerufene Schatten verjüngt sich nach unten hin, flankiert von den hellen supraclavicularen Lungenfeldern, in der Höhe des unterhalb des Ansatzes der ersten Rippen liegenden schmalsten Teils des Brustbeingriffes auf etwa $^1/_3$ seiner größten Breite. Seine rechte Grenze verläuft nun etwa $^1/_2$ cm nach rechts vom Brustbeinrand zunächst gradlinig abwärts bis zum unteren Rand der 3. Rippe; daran schließt sich rechts nach abwärts ein flach nach rechts konvexer Bogen, dessen maximale lotrechte Entfernung vom rechten Sternalrand $1^1/_2$—2 cm beträgt. Es trifft dieser Randbogen auf der Höhe des 5. r. Rippenknorpels auf die Schattenprojektion der r. Zwerchfell- resp. Leberkuppe. Der dadurch gebildete Winkel ist stets kleiner als 1 R, seine Schenkel sind somit schwache, einander zugekehrte konvexe Bogen.

Der linke Schattenrand ist komplizierter. Gleich unterhalb des Ansatzes der 1. Rippe buchtet sich der Schattenrand kräftig nach links konvex aus, um in flacherem Bogen am unteren Rand des 2. linken Rippenknorpels wieder sich bis auf $^1/_2$ cm dem Sternalrand zu nähern. Dieser obere linke Bogen ist somit parabolisch gestaltet; an Form und Größe entspricht er ungefähr dem halben Profil eines mit der Spitze nach unten und innen gelegten kleinen Hühnereis. Die maximale senkrechte Entfernung vom linken Sternalrand beträgt etwa 2 cm.

An diesen oberen schließt sich ein zweiter, bedeutend flacherer an. Er reicht bis zum 3. l. I. C. R. Oft ist die Bogenform nicht erkennbar, sondern der linke Schattenrand geht $^1/_2$

cm vom linken Sternalrand entfernt parallel mit diesem gradlinig abwärts. Der entsprechende Teil des Gesamt-Mittelschattens hat am oberen Anfang dieses Bogens seine geringste quere Ausdehnung (Isthmus, Taille). In selteneren Fällen sind aber an diesem mittleren Bogen 2 flache, ihn zusammensetzende, etwa gleich große Einzelbogen zu erkennen. — An diesen mittleren linken Bogen schließt sich nun der dritte linke = untere in einem stumpfen Winkel an, dessen Scheitel öfters nicht scharf erkennbar ist. In mehr oder minder, stets nach links und oben konvexem Bogen zieht der Schattenrand bis in die Herzspitzenstoßgegend. Meist 1 Finger breit oberhalb derselben trifft er auf die linke Zwerchfellspange.

Nach unten hin läßt sich der Herzschatten nicht von dem Leberschatten abgrenzen. Bei stark luftgefülltem Magen gelingt es allerdings auf dem hellen Magengrunde die Herzspitze frei und somit den linken in den unteren Schattenrand einbiegen zu sehen. Man kann dann mit harten Röhren auch oft die ganze Zwerchfellkuppe hinter dem Herzen verfolgen, ohne dabei den unteren Herzrand abzugrenzen.

Zu beiden Seiten wird der Mittelschatten besonders in seinen mittleren Teilen (d. Taille) flankiert von dem sog. Hilusschatten (s. u.).

An dem Mittelschatten fällt nun weiterhin auf, daß seine Schattentiefe durchaus nicht überall dieselbe ist.

Zuerst durchzieht den Mittelschatten von oben nach unten ein 2—3 Querfinger breites dunkles Schattenband. Das Substrat desselben ist, wie man sich bei Kindern direkt durch den anderen Mittelschatten hindurch überzeugen kann, die Wirbelsäule. Bei Erwachsenen erweist sie sich dadurch als solche, daß man durch Drehungen der Untersuchten hinter dem Schirm aus einer schrägen Durchleuchtungsrichtung in die dorsoventrale den vorderen neben dem Herzschatten projizierten Wirbelsäulenschatten an die Stelle der Mittelschattenverdunkelung sich begeben sieht. Als zweite jedoch unwesentlichere Komponente kommt der Schatten der Sternums in Betracht.

Ein fingerdickes, in diesem tiefen Schatten medial gelegenes, vom Pharynx bis zur Gegend des vierten Brustwirbels nach unten sich erstreckendes helleres Schattenband entspricht der Trachea. Ihr Luftgehalt veranlaßt durch mindere Absorption diese Schattenaussparung. Drehung des Untersuchten und Einführung von Metallröhren in die Trachea beweist den Ursprung.

Auf Herzmasse- und Inhalt zu beziehende Schattentiefen

finden sich im unteren Teil der Silhouette: Von der Spitzenstoßgegend nach innen wird allmählich der Schatten tiefer; seine größte lediglich auf das Herz sich beziehende Intensität liegt links neben dem Wirbelsäulenschatten. Auf Röntgenplatten erscheint der Rand des Herzschattens seinen beiden unteren Bögen entsprechend in ca. Fingerbreite lichter; die Eigenbewegung des Herzens ist der Hauptgrund, der infolge der runden Herzkontour vom Schattenrand her allmähliche Zuwachs des Strahlen absorbierenden Gewebes in der Durchleuchtungsrichtung der Nebengrund.

Wie wichtig für die Schattentiefe auch der Herzinhalt ist, erkennt man bei der Durchleuchtung der Leiche; hier ist bei gleichmäßig aufgeblasenen Lungen nicht mehr der linksseitige Schatten der tiefere und leichter zu begrenzende, sondern der rechtsseitige: Trotz mächtigerer Muskulatur des linken Ventrikels ist dieser blutleere Herzteil leichter für die Röntgenstrahlen durchgängig, als der muskelschwächere, aber mit Blutgerinsel gefüllte Vorhof!

Eine besonders helle, etwa Pfennig-Talerstück große Partie findet sich ferner vornehmlich in den Fällen, in denen die Zweiteilung des mittleren linken Bogens erkennbar ist, dem oberen Teilbogen entsprechend, links neben dem Sternum. — Der Grund ist die geringere Dicke des durchstrahlten linken Vorhofs; hinzu kommt noch in manchen Fällen die Schattenaussparung durch den linken Hauptbronchus.

In einigen Fällen gelingt es wieder die Fortsetzung des Aortenbogens innerhalb des Herzschattens einige cm weit zu verfolgen (s. u.).

Die Beantwortung der Frage, welche Herz- und Gefäßteile an der Bildung des in seiner Form beschriebenen Mittelschattens Anteil haben, kann auf zweierlei Art erfolgen:

1. indirekt intra vitam durch Rückschluß aus den an den Schattenrändern sichtbaren Pulsationen,

2. direkt post mortem durch Situsaufnahme.

Immerhin wird es im allgemeinen ratsamer sein die erste indirekte Methode nur als Kontrolle der zweiten direkten zu verwenden.

Einige Überlegungen ergeben aber schon ohne weiteres unter Bezugnahme auf die physikalischen Eigenschaften der Röntgenstrahlen und bekannte anatomische Verhältnisse verwertbare Beziehungen. Daß der Rand des Mittelschattens außer in den obersten subclaviculären Teilen nicht vom Knochenskelet

gebildet sein kann, geht daraus hervor, daß 1. der Schatten der Wirbelsäule im Mittelschatten differenzierbar ist, daß 2. der Mittelschatten nach beiden Seiten das direkt unter der bildauffangenden Fläche liegende Sternum überragt und daß 3. die knorpeligen Teile der Rippen*) nicht erkennbar sind. Es müssen also Mediastinalorgane die Schattenränder bilden und zwar kommen auf der rechten Seite vena cav. sup. und rechter Vorhof, auf der linken die Aorta, Pulmonalis, der linke Rand des hinter ihr liegenden Vorhofs und der linke Ventrikel in Betracht.

Bestätigt wird diese Annahme nun nicht nur durch die nachher erwähnten Beobachtungen pulsatorischer Vorgänge, sondern auch durch die direkte anatomische Besichtigung.

Für die Fixierung der Grenzen des gleichgeformte Konturen zeigenden orthodiagraphischen Herzschattenbildes (s. u.) ist der Nadelversuch beweiskräftig, für das gewöhnliche Schirmbild ist derselbe nicht anwendbar, weil die Nadeln nicht senkrecht zur Oberfläche eingestochen werden können.

Es bleibt somit nur die allerdings umständlichere, aber auch ergiebigere Methode der Gefrierleichensektion übrig.

Dann ist aber die Kenntnis der Veränderungen, welche hinsichtlich ihrer Lage, Größe und Form Herz und Gefäße post exitum erleiden, Voraussetzung. Es ist nun nicht angängig ohne weiteres das Schattenbild, das intra vitam bei forcierter Exspiration gewonnen wurde, als Vergleichsobjekt für das postmortale zu benutzen. Denn gleich nach dem Tode zeigt das Herz infolge des geschwundenen Tonus (falls nicht ein herzsystolischer Tod eingetreten ist) eine über das gewöhnliche (intra vitam) Maß hinausgehende diastolische Erweiterung, während meist nach 1—1½ Stunden sich das Herz infolge der eintretenden Totenstarre zu verkleinern beginnt. Dabei macht es auch noch Drehbewegungen durch. Die Totenstarre des Zwerchfells scheint keinen merkbaren Einfluß zu üben. Jedenfalls fanden wir dasselbe seinen Situs post mortem nicht verändern.

Diese erwähnten Herzschattenveränderungen sind nun nicht derartige, daß der Form-Charakter der Silhouette dadurch betroffen würde. Form, Zahl und gegenseitiges Verhalten der Bogen bleibt bestehen, so daß diesbezüglich ein Rückschluß auf das lebende Herz gezogen werden darf.

Die technisch einfachere Art für den erwähnten Zweck Gefrierschnitte herzustellen ist die Anfertigung von Horizontal-

*) Außer wenn an ihnen Verkalkungs- oder Verknöcherungsprozesse Platz gegriffen haben.

sägeschnitten und Beziehung der Herz- und Gefäßschattenränder in der betreffenden Höhe auf den sich darbietenden Organsitus. Eine allerdings schwierigere, aber in mancher Hinsicht ergiebigere Methode ist die Herstellung von Frontalserienschnitten durch den ganzen Rumpf. Wir verfuhren so, daß wir die gefrorene Leiche oberhalb der Beckenschaufel genau horizontal durchsägten, den Rumpf nach entferntem Kopf und amputierten Armen auf ein Brett aufrecht hinstellten. Genau rechtwinklig, also senkrecht zu diesem Tischbrett war eine Hinterwand angebracht, an die der Rumpf mit dem Rücken herangeschoben wurde. Über dieser Hinterwand war ein rechtwinkliger Rahmen verschiebbar, dessen etwa 5 cm dicke Seitenarme in je 1 cm Entfernung so durchbohrt waren, daß ein Fettschreibstift sich gerade in den Löchern bewegen ließ. So wurde auf beiden Seiten des Rumpfes die Führungslinie für den Schnitt vorgezeichnet, dessen Innehaltung auf jeder Seite von einem Beobachter während des Sägens kontrolliert wurde. Auf diese Weise gelang es mindestens 5 frontale Schnitte auszuführen. Man bezieht nun weiterhin nicht vordem erhobene Röntgenbefunde auf den gesunden Situs, sondern schlägt folgenden direkten Weg ein:

Wir umgaben auf jedem der formalingehärteten Schnitte die Organe, deren Lage wir bestimmen wollten, mit weichem Bleidraht. Dann paßten wir die Schnitte wieder aufeinander und nahmen in beliebigen Durchmessern Röntgenplatten in gewohnter Weise auf. Neben den bekannten Einzelheiten hoben sich die Bleidrähte scharf ab, so daß wir sowohl über eine ev. Schattenrandbeteiligung, als auch über die Tiefenlage derselben Aufschluß erhielten.

Durch Röntgenaufnahmen der Einzelschnitte, Drahtseite der Platte zugewendet, erhielten wir außerdem detaillierte Aufklärung darüber, wie sich das betreffende Organ im Schnitt in seiner Ausdehnung verhielt. Bei Entfernung der Röhre bis zu 1.50 m und Einstellung derselben senkrecht über dem Organ waren die Fehler der zentralen Projektion verschwindend klein.

Auf die Ergebnisse dieser hier ausführlich beschriebenen Methode werden wir späterhin öfters zurückkommen.

Die übereinstimmenden Ergebnisse sind:

Bei dorsoventraler Durchleuchtung wird die rechte Grenze des Mittelschattens gebildet von der ven. cav. sup. und dem rechten Vorhof, die linke vom Aortenbogen und dem Anfang der Aorta desc. ferner dem linken Rand des linken Vorhofs, der Pulmonalis und dem linken Ventrikel. Die Aorta asc. bleibt etwa 1 cm vom rechten Schattenrand entfernt, die ven. cav. inf. liegt $1\frac{1}{2}$ cm nach innen vom rechten Vorhof-Zwerchfellwinkel im Herzleberschatten verborgen. Bei der Leichenexspirationsstellung trifft der rechte Vorhofsschatten den rechten Zwerch-

fellkuppenschatten ca. 2 cm oberhalb der rechten Vorhof-Ventrikelgrenze.

Legt man die Schattenform des orthodiagraphischen Herzbildes zugrunde, so finden sich wiederum dieselben Organteile schattenwandständig.

Wir wollen kurz einen von uns angestellten diesbezüglichen Nadelversuch beschreiben:

Leiche eines an Miliartuberkulose gestorbenen 57jährigen Mannes. Im Leben und post mortem zeigt die Herzsilhouette gewöhnliche Formen. Mittels eines Trachealcanülengebläses werden die Lungen wieder soweit lufthaltig gepumpt, daß die Herzgrenzen sich klar abzeichnen, jedoch der Zwerchfellstand nicht verändert wird. Sodann werden auf dem Moritz'schen Tisch an Stelle der Schreibvorrichtung Nadeln so eingestochen, daß ihr Schatten stets kreisrund (ihrem Durchmesser entspr.) erscheint, also durchaus sagittal und zwar an folgenden Orten:

die 1. einige mm nach innen von der Mitte der sog. oberen rechten Schattengrenzen im 1. I. C. R.,

die 2. einige mm herzwärts von dem rechten Herz-Zwerchfellkuppenschattenwinkel,

die 3. einige mm herzwärts von dem linken Herz-Zwerchfellkuppenschattenwinkel,

die 4. einige mm nach innen von der Mitte des sog. mittleren linken Bogens,

die 5. einige mm nach innen vom unt. äußeren Rand des des oberen linken Bogens.

Nach Eröffnung der Brusthöhle war der Situs der Nadeln folgender:

die 1. hatte das Lumen der ven. cav. sup. ca. 4 cm oberhalb ihrer Einmündung in den rechten Vorhof durchbohrt,

die 2. saß $1^1/_2$ Finger breit oberhalb der rechten Ventrikel-Vorhofgrenze am rechten oberen Rand der Einmündungsstelle der ven. cav. inf.,

die 3. hatte die linke Kante des linken Ventrikels 2 Finger breit oberhalb der Spitze in etwa 2 Finger breiter Ausdehnung sagittal durchbohrt,

die 4. stach mitten im Lumen der Pulmonalis, war vom rechten Ventrikel aus zu umfassen und traf die Grenze zwischen linkem Vorhof und linkem Herzohr, ohne ersteren zu verletzen,

die 5. hatte die Aorta am Übergang vom Bogen in die Aorta descend. durchbohrt und stach frei in ihrem Lumen.

Beweiskräftig unterstützt wird die beschriebene Auffassung bezüglich der anatomischen Grundlagen der Herz-Gefäßsilhouette durch die Betrachtung der pulsatorischen Vorgänge.

Auf der linken Seite des Herz-Gefäßschattens finden sich mehr und lebhaftere Pulsationen, als auf der rechten.

Die auffallendste Pulsation ist diejenige des linken unteren,

dem linken Ventrikel entsprechenden Bogens. Die systolische Verkleinerung dieses Schattenteils beginnt an der unteren Grenze des mittleren linken Bogens und schreitet dann schnell zwerchfellkuppenwärts fort. Durch Palpation kann man sich davon überzeugen, daß die systolische Kontraktion der Herzspitzengegend dem Herzspitzenstoß entspricht.

Wenn man sich durch Aufblähung des Magens auch einen Teil des unteren Herzschattenrandes (welcher dem rechten Ventrikel entspricht) sichtbar macht, so sieht man, wie gleichzeitig mit der am linken Schattenrande herzspitzenwärts laufenden Pulsationswelle, auch am unteren Rande gleichzeitig eine solche auftritt und abläuft.

Der mittlere linke Bogen zeigt gar keine oder sehr geringe Bewegungserscheinungen. Sind solche vorhanden, so sind sie mit enger Blende nur deutlich am unteren Teil desselben zu sehen; und zwar handelt es sich um eine herzsystolische Erweiterung, welche die Pulmonalis erfährt. (Besser sieht man diese Pulsation im dorsoventralen Schirmbild, weil die Pulmonalis wegen größerer Schirmnähe weiter nach außen projiziert wird, als der dem Schirm nähere linke Vorhof.)

Eine kräftige Pulsation zeigt dann wieder der obere linke Bogen, welcher durch die Aorta gebildet wird. Je nach seinem stärkeren Vorspringen aus der Schattenfigur und der Energie der Herzaktion ist diese Pulsation ohne weiteres oder erst mit Blende als herzsystolische Erweiterung sichtbar. Sie fehlt jedoch unter normalen Verhältnissen niemals.

Am rechten Schattenrand sieht man für gewöhnlich am oberen Teil desselben keine Pulsation. Hingegen verkleinert sich der untere Bogen (resp. Vorhof) kurz vor dem Auftreten der pulsatorischen Welle am linken Ventrikel, also präsystolisch.

Bis jetzt war nun von dem dorsoventralen Bilde in aufrechter Stellung des oberflächlich atmenden Individuums die Rede. Dies Bild erfährt bei Lagewechsel gleichfalls Veränderungen. Um vergleichbare Werte zu erhalten, ist für die folgenden Angaben stets das Orthodiagramm — bei oberflächlicher Atmung gewonnen — zugrunde gelegt und auf die im Stehen erhaltene, soeben beschriebene Silhouette Bezug genommen.

Bei jedem Lagewechsel verändert sich in verschiedenem Grade Thorax und Bauchform, Atemtypus und Zwerchfellstand und -form (s. u.). Demnach kann auch die Figur der Herzsilhouette jeweils nicht dieselbe bleiben, wenn auch die Unterschiede bei oberflächlicher Atmung recht geringe sind.

Am wenigsten verändert erscheint das im Sitzen erhaltene Orthodiagramm. Einen Unterschied macht es, ob der Untersuchte sich beim Sitzen anlehnt oder frei sitzt. Im ersten Fall ist eine definierbare Differenz überhaupt nicht vorhanden, im zweiten erscheint meist die Silhouette im senkrechten Durchmesser etwas kürzer, der mittlere linke Bogen etwas weiter nach innen, der linke untere etwas weiter nach außen. Die größten Differenzen überschreiten $^1/_2$ cm unter normalen Verhältnissen nicht. (Erweiterung der unteren Thoraxapertur, etwas flachere Zwerchfellkonfiguration.)

Bedeutender und stets zu erhalten sind die Unterschiede zwischen aufrechter und Rückenlage. Bei letzterer findet sich die linke Herzgrenze nicht verändert, hingegen die rechte ca. $^1/_2$ cm weiter nach rechts gerückt und zwar zeigt sich der Vorhofsbogen etwas mehr gekrümmt, der vena cav.-Rand weiter nach rechts gelagert. Somit erscheint die Herzsilhouette besonders in ihren unteren Quermessern verbreitert (vergrößertes diastol. Volumen, langsamere Schlagfolge, Fortfall der Schwerkraft für die ven. cav. sup., daneben auch Thorax-, Bauch- und Zwerchfellveränderungen bei verändertem Atemtypus). Auch in der Rückenlage ist übrigens der physiologische negative Venenpuls nicht erkennbar. Am ausgesprochensten findet sich die stärkere Krümmung des rechten Vorhofschattens und die auf stärkere Gefäßfüllung zu beziehende Rechtslagerung des ven. cav.-Randes bei Bauchlage.

Wenn auch die erwähnten Unterschiede des Herzgefäßschattens bei gesunden Leuten infolge der bis jetzt erwähnten Lageveränderungen nicht erhebliche sind, so geht doch daraus die Regel hervor, zur Gewinnung vergleichbarer Aufnahmen zu verschiedenen Zeiten stets die gleiche Stellung oder Lage bei oberflächlicher Atmung zu verlangen.

Erheblicher sind die Veränderungen der Herzschattenform, welche zugleich eine Verlagerung des Herzens im Thorax bedeuten, bei Seitenlage.

Bei rechter Seitenlage verschiebt sich der unterste sichtbare Teil des linken Herzrandes (der Scheitel des phrenicocardialen Winkels) um $1^1/_2$ cm nach rechts und $^1/_2$ cm nach unten, bei linker Seitenlage um $2^1/_2$ cm nach links und 1 cm nach oben. Der rechte Herzschattenrand macht nur weit geringere Exkursionen. Daraus geht hervor, daß bei rechter Seitenlage die Herzsilhouette schmaler erscheint, als bei linker und daß es sich zweitens nicht einfach um pendelartige Bewegungen des

Herzens handelt. Infolge der veränderten Zwerchfellkonfigurationen führt das vornehmlich an seiner Basis durch Einmündung der großen Gefäße fixierte Herz Drehbewegungen um eine sagittale aber auch eine senkrechte (resp. Längsachse) aus. Diesbezüglich haben wir stets eingedenk zu sein, daß bei Aufnahme des Orthodiagramms am linken Schattenrand stets andere Partien des Herzens schattenwandständig werden.

Hier ist der geeignete Ort, um über die Technik des Herz-Orthodiagramms, über seine Bewertung und seine Ausmessung das Wichtigste zusammenzufassen:

Für die Aufnahme eines Herzorthodiagramms ist erforderlich möglichst unveränderliche Lage des Herzens im Raum und im Thorax.

Wird das Orthodiagramm auf einer senkrecht zur Strahlrichtung befindlichen Fläche aufgezeichnet, so ist diese Bedingung besonders peinlich zu erfüllen, weil z. B. alle seitlichen Schwankungen des Körpers (im Dunkeln unkontrollierbar) der aufgezeichneten Silhouette als Fehlerquellen zur Last fallen. Fast gar nicht kommen seitliche Schwankungen in Betracht, wenn das Orthodiagramm auf den Thorax direkt projiziert wird (Fettstift); Drehbewegungen um die Längsachse sind natürlich ebenso verhängnisvoll, doch kann bekanntlich infolge diesbezüglicher feinerer Orientierung der Mensch Drehbewegungen eher vermeiden, als seitliche Schwankungen.

Besser noch als im Stehen, worauf sich das bisher Gesagte bezieht, lassen sich die störenden Körperbewegungen vermeiden im Sitzen.

Man hat nun, ähnlich wie dies beim Photographieren geschieht, die Körperschwankungen durch fixierende Stative mancherlei Art zu beseitigen gesucht. Verkleinert werden können die Fehler auf diese Weise, behoben werden nicht. Dann kommt aber bei Verwendung von Stativen hinzu, daß eine gewisse Behinderung des Untersuchten den Atmungstypus verändert.

Am erfolgreichsten werden gewiß die Körperbewegungen vermieden, wenn der Untersuchte in horizontaler Rückenlage sich befindet (also z. B. die Aufnahme auf dem Moritz'schen Tisch). Gegen die allgemeinere Verwendung dieser Körperlage spricht aber, daß man viele Patienten, z. B. die mit Störungen des kleinen Kreislaufs behafteten, nicht in dieser Horizontallagerung untersuchen kann, weil sie dieselbe wegen Dyspnoe nicht ertragen.

Neben der unveränderlichen Lage des Herzens im Raum ist, wie gesagt, auch die unveränderliche Lage des Herzens im Thorax erforderlich.

Man könnte es nun als vorteilhaft erachten, im respiratorischen Stillstand zu untersuchen und wegen der Aufhellung der Lungenfelder im tief inspiratorischen Stillstand die Aufnahme zu machen. Diese Methode ist jedoch keine gute aus zweierlei Gründen: Erstens ist der Typus der angestrengten Atmung,

vornehmlich bei jugendlichen Individuen, keineswegs bei jeder tiefen Inspiration derselbe. Ohne daß sich das Individuum dessen bewußt wird, wird einmal das Zwerchfell, ein andermal die Rippenmuskulatur mehr angestrengt. Und zweitens wird durch Erhöhung des intrathorakalen Druckes im inspiratorischen Stillstand, also durch eine intendierte, aber bei Glottisschluß nicht ausgeführte Exspirationsbewegung (Valsalva'scher Versuch) die Herzsilhouette durch Behinderung des Blutzuflusses zum Herzen erheblich verkleinert. Wenn natürlich auch diese forcierte Exspirationsbewegung in ihren höheren Graden vermieden werden kann, so ist sie völlig bei angehaltenem Atem kaum zu umgehen.

Man hat sich deshalb daran gewöhnt, das Herzorthodiagramm bei möglichst oberflächlicher ruhiger Atmung in Exspirationsstellung zu zeichnen und zwar als diastolisches. Denn es ist technisch leichter, die Grenzen eines pulsatorisch sich verändernden Schattens in seinem größten Ausmaß gegen die helle Umgebung hin zu fixieren, als seinen kleinsten Wert, also im Schatten selbst zu zeichnen.

Aus dem Gesagten geht hervor, daß es empfehlenswert ist, die orthodiagraphische Zeichnung im Stehen oder besser noch im Sitzen auf den Thorax selbst zu projizieren und zwar in der diastolischen Phase bei oberflächlicher Exspiration.

Man kann sich dann die Flächenprojektion dadurch rekonstruieren, daß man in derselben Stellung des Patienten, in der die Zeichnung auf den Thorax vorgenommen wurde, letztere auf eine senkrecht ausgependelte Mattscheibe durchzeichnet und zwar erstens die Herzsilhouette, zweitens die auf den Thorax vordem mitgezeichneten Zwerchfellkuppen und drittens Teile des knöchernen Thorax, z. B. die Klavikeln und die Rippenbögen und endlich die seitlichen Thoraxkonturen (ev. mit Tasterschreibzirkel) — alles natürlich wieder in der exspiratorischen Phase oberflächlicher Atmung. So erhält man dann gute vergleichbare Resultate für spätere Aufnahmen desselben Menschen.

Die Wertschätzung der orthodiagraphischen Herzzeichnung ergibt sich aus rein physikalischen Ueberlegungen. Wird bei der gewöhnlichen centralen Projektion die Schattenzeichnung größer als das Objekt, umsomehr, je weiter es von der bildauffangenden Fläche entfernt ist, so erscheint bei der orthodiagraphischen Projektion das Herz zu klein, wenn die vordere Thoraxfläche nicht mehr annähernd eine zur Strahlrichtung senkrechte, sondern eine gekrümmte Fläche darstellt. „Zu klein" bezieht sich dann auf den Vergleich mit der perkussorischen, zur gekrümmten Thoraxoberfläche senkrecht vorgenommenen Darstellung der wahren Herzgröße (relativen Dämpfung). Daraus ergibt sich als praktisches Resultat, daß bei Vergrößerungen des Herzens über die linke Papillarlinie mehr und mehr zunehmende Differenzen der beiderseitigen Untersuchungsergebnisse auftreten müssen. Erreicht bei der orthodiagraphischen Projektion der Herzschattenrand die Thoraxwand, so kommen weitere Vergrößerungen in der dorso-ventralen oder ventrodorsalen

Durchleuchtungsrichtung nicht mehr zum Ausdruck. — Man hat diesem Uebelstande teilweise abzuhelfen gesucht (Moritz) durch Tiefenbestimmung der linken Schattenränder resp. der Herzspitzengegend, d. h. der kürzesten sagittalen Entfernung derselben von der bildauffangenden Fläche. Aussichtsvoller ist wohl das bisher leider wenig ausgebildete Verfahren auch in anderen Durchleuchtungsrichtungen, z. B. der schrägen und der frontalen orthodiagraphische Aufnahmen zu machen. Die technischen Schwierigkeiten sind allerdings, wie wir uns vielfach überzeugen mußten, zum Teil noch unüberwindliche; sie beziehen sich auf die Unschärfe der Schattenränder bei zunehmender Ausdehnung des Körpers in der Durchleuchtungsrichtung, vor allem aber auf die Deckung der Herz- und Gefäßschattenränder durch andere Organe und sich selbst, den nur teilweise sichtbaren Zwerchfellstand u. s. f. — Praktisch noch wenig zugänglich verspricht die orthodiagraphische Aufzeichnung in verschiedenen Durchleuchtungsrichtungen jedenfalls vielseitige Resultate. Die orthodiagraphischen Zeichnungen sind dann am besten (in aufrechter Stellung auf dem Drehschemel) auf dem Zeichenschirm vorzunehmen bei möglichster Vermeidung der vordem erwähnten Fehlerquellen.

Die Ausmessung des Herzorthodiagramms hat man vorgenommen, erstens um gewisse Normalwerte zu erhalten, zweitens um im Einzelfall für spätere Aufnahmen Vergleichswerte zu bekommen. Die Maßangabe kann geschehen 1. in Flächenwerten. Zu diesem Zweck muß man nach unten (rechter Ventrikel) und nach oben (große Gefäße) die Silhouette in allerdings oft etwas willkürlicher Weise vervollständigen durch Weiterführung des rechten und linken Schattenrandes im Sinne ihrer Krümmungsradien. 2. kann man eine Anzahl von Durchmessern des Herzschattens messen, z. B. die Entfernung von der größten Krümmung des rechten unteren Schattenrandes und dem Schnittpunkt der Herzsilhouette mit der linken Zwerchfellspange (Herzspitzengegend), die Entfernung vom obersten Punkt des rechten unteren Schattenrandes zur letzteren, die Entfernung des Schnittpunktes des rechten unteren Schattenrandes mit der rechten Zwerchfellkuppe und der größten Krümmung des linken unteren Bogens u. s. f.; man hat dieselben als großen Breitendurchmesser, Längsdurchmesser und kleinen Breitendurchmesser bezeichnet; absolute Werte stellen diese so gewonnenen Zahlen natürlich niemals dar, höchstens relative und als solche im Einzelfall vergleichbare. — 3. hat man die lotrechte größte Entfernung des linken und rechten unteren Schattenbogens von der Mittellinie (Jugulum-Symphysenlinie) gemessen. Damit erhält man zugleich eine Vorstellung über die Verteilung des Herzschattens auf die linke und rechte Körperhälfte, die durch Flächen- (Quadratcentimeter-) Ausmessung vervollständigt werden kann.

Ungleich wertvoller als die bis jetzt erwähnten Meßmethoden ist aber der direkte Vergleich zweier orthodiagraphischer Aufnahmen durch direktes Aufeinanderpassen derselben (Deckung

von Pauspapierzeichnungen s. o.). Damit erhält man im Ganzen auch eine Vorstellung über vorhandene Formveränderungen der Silhouette und ihrer Teile, über die die Durchmesserzahlen an sich wenig aussagen.

Die Orthodiagraphie des Herzens wird nun vornehmlich dazu verwandt, individuelle Schwankungen der Herzgröße nachzuweisen, also Vergleichswerte zu liefern; auf Grund eines Orthodiagramms auszusagen, ob das Herz eines Menschen unter Bezugnahme auf sein Geschlecht, Alter und Körpergewicht zu klein oder zu groß oder normal ist, also Normalwerte anzugeben, ist zumeist infolge der nicht übersehbaren Lagerungsverhältnisse des Herzens und deren komplizierten Bedingungen ohne weiteres nicht möglich. Davon wird später bei der Besprechung des Herzens der Chlorotischen noch kurz die Rede sein.

Bisher war von den Veränderungen der Herzsilhouette bei Lageveränderungen die Rede, jetzt sind diejenigen zu erwähnen, die von der Atmung abhängig sind. Bei oberflächlicher Atmung äußerst geringfügig, sind sie bei tiefer Atmung auffällig und bedeutend, und zwar ist auf die Herzschattenform bei oberflächlicher Atmung bezogen die Veränderung bei tiefster Inspiration erheblicher, als bei maximaler Exspiration. Bei der Beurteilung der Schattenformveränderung hat man vornehmlich dreierlei zu beachten: 1. Art und Ablauf der passiven und aktiven Zwerchfellbewegung; 2. die von der Atmung abhängigen Blutzuflußbedingungen zum Herzen; 3. den Umstand, daß jeweils andere Teile des Herzens und der Gefäße infolge der Drehbewegungen des Herzens schattenwandständig werden.

Vom wechselnden Röntgenbild der Zwerchfellbewegung wird später in einem besonderen Kapitel gesprochen. Es gilt nun die Regel, daß bei jeder inspiratorischen Abwärts- (abdominalwärts) Bewegung des Zwerchfells der Herzschatten schmaler und gestreckter, bei jeder Aufwärts- (thorakalwärts) Bewegung breiter und kürzer wird. Bei maximalem inspiratorischem Zwerchfelltiefstand findet sich demnach entsprechend dem bekannten Palpationsbefund des tiefer und medialwärts tretenden Spitzenstoßes, die Herzsilhouette langgestreckt. An dieser Streckung, die gleichzeitig eine Verschmälerung bedingt, sind die linksseitigen Schattenränder weitaus erheblicher beteiligt, als die rechtsseitigen; die unteren (l. Ventrikel und rechter Vorhof) sehr viel mehr als die oberen, die Gefäßbögen. Man pflegt dies Verhalten so auszudrücken, daß der linke untere Schattenrand um mehr als das Doppelte tiefer tritt, als z. B. der Aortenbogen. Nun verändert sich aber auch in seiner Form der untere Teil

des Herzschattens, besonders der linke bedeutender, als der Gefäßschatten. Der linke untere Schattenrand tritt nicht nur tiefer und medial, sondern die Herzspitzengegend hebt sich auch mehr abgerundet von der Zwerchfellkuppe ab. Dadurch tritt der spitzer werdende linke Herz-Zwerchfellwinkel besonders nach innen und unten; sein spitzer Charakter wird übrigens etwas wieder ausgeglichen durch die horizontale Abplattung des inspiratorisch kontrahierten Zwerchfells. An der Bildung des rechten unteren Schattenrandes ist nur der rechte Ventrikel beteiligt.

Kommen während der tiefen Inspiration Phasen zur Beobachtung, in denen das Zwerchfell im Röntgenbild wieder (passiv, s. u.) kopfwärts sich bewegt, so tritt auch ein entsprechender Umschwung in der Veränderung der Herzsilhouette auf.

Bei maximaler Exspiration erscheint der Herz-Gefäßschatten verkürzt und verbreitert. Der Größenunterschied wird wieder überwiegend durch Veränderung des linken unteren Schattenrandes besorgt. Der Winkel, den der linke untere Schattenrand und die Zwerchfellkuppe bilden, ist ein stumpfer. Infolge geringeren Luftgehaltes der Lungen und gehinderten Blutzuflusses zum Herzen sind die pulsatorischen Randbewegungen weniger auffällig.

Erwähnenswert ist übrigens, daß eine Änderung der Herz- und Gefäßteile bezüglich ihrer Anteilnahme an der Schattenbildung bei der tiefen In- und Exspiration sonst nicht eintritt.

Die Veränderungen der Silhouette bei angestrengter Atmung sind nun gewöhnlich bedeutender, als bei Lageveränderung und oberflächlicher Atmung. Durchschnittszahlen anzugeben hat keinen Wert, da die Schattenveränderung jedesmal von dem Atemtypus abhängt. Die erheblichsten Veränderungen des Herz-Gefäßschattens bekommt man öfters, wenn man tiefe Atmung und Lagewechsel gleichsinnig kombiniert, z. B. in linker Seitenlage tief ausatmen läßt u. s. f.

In ganz hervorragender Weise kommen nun auch die von der Atmung abhängigen Blutzuflußverhältnisse für die Größe des Herzschattens, infolge Größenänderung des Herzens selbst, in Betracht. Das ist leicht durch die Schirmuntersuchung eines Menschen, der den sog. Valsalva'schen Versuch (tiefe Inspiration, Exspirationsbewegung bei geschlossener Glottis) ausführt, zu erkennen. Zunächst verkleinert sich der Herzschatten im exspiratorischen Sinne (s. o.). Sowie aber die intendierte Exspirationsbewegung beginnt, wird der Herzschatten allmählich kleiner und lichter, sein Aktionstypus (d. h. das Ausmaß der sichtbaren

Pulsation) demgemäß schwächer, ohne indes zu verschwinden. Dieses Kleinerwerden beträgt beim gesunden jungen Mann mindestens 3 cm in der größten unteren Breite. Sowie nun nach ca. $^1/_2$ Minute die Versuchsperson ihre Glottis öffnet und nach einer kurzen Exspiration tief inspiriert, wächst plötzlich der Herzschatten bis über seine Größe, die er vor dem Versuch hatte, unter gleichzeitiger Verstärkung seines Aktionstypus. — Die Erklärung dieser erheblichen Herzgrößenschwankung ist folgende: Durch die angestrengte Exspiration bei geschlossener Glottis wird durch Steigerung des intrathorakalen Druckes der Blutzufluß zum Herzen durch Druck auf die großen Venen gehindert; das Herz paßt sich in Größe und Aktion seinem verkleinerten Volumen an (der Radialpuls wird klein); der Ausdruck dieser Anpassungsmöglichkeit des Herzens ist die Verkleinerung desselben und damit seines Schattens; sofort nach dem Aufhören des intrathorakalen Überdruckes schießt das peripher gestaute Blut zum Herzen; daher die Vergrößerung bei verstärktem Aktionstypus.

Bisher ist nun das dorso-ventrale Herz-Gefäßschattenbild bei mittelhoher (Höhe des 5. Rippenknorpel) und mittelweiter (Röhren-Schirmdistanz ca. $^3/_4$ m) Röhrenstellung geschildert, resp. das Orthodiagramm besprochen. Für letzteres ist es natürlich gleichgültig, ob in aufrechter Stellung dorsoventral oder ventrodorsal die Aufnahme geschieht; ersterer Modus wird wegen größerer Schirmnähe wohl immer bevorzugt werden.

Wird nun bei dorso-ventraler Richtung die Röhre weiter entfernt, so nähert sich immer mehr das Bild dem Orthodiagramm. Daher ist ein genügender Ersatz für das Orthodiagramm bei genügender Lichtintensität oft eine Röhrenentfernung von 2 m vom Schirm.

Wird die Röhre gehoben oder gesenkt, so verändert sich natürlich auch das Schattenbild des Herzens. Es wird länger gestreckt im ersten Fall, die Herzspitze hebt sich vom Zwerchfell ab, kürzer im zweiten (bei Zunahme der supraklavikularen Lungenfelder) und bekommt andere Beziehungen zum Thoraxskelett, resp. Oberfläche. Auf diese Verhältnisse näher einzugehen ist überflüssig und unfruchtbar. Erwähnt soll nur werden, daß man bei hoher Röhrenstellung und lufthaltigem Magen fast den gesamten Herzschatten oberhalb des Zwerchfells findet.

Das ventro-dorsale Herz-Gefäßschattenbild ist bei gewöhnlicher Röhrendistanz und -stellung nun nicht ein Spiegelbild des dorso-ventralen, weil Herz und Gefäße im ganzen sich

jetzt in größerer Röhrennähe befinden, also größer erscheinen müssen und weil zweitens sich die einzelnen Herz- und Gefäßteile in verschieden großer Röhrennähe befinden, also verschieden vergrößert erscheinen müssen. Dabei bleiben aber die Schattenrand bildenden Herz- und Gefäßteile dieselben. Das haben wir durch ventro-dorsale Aufnahme eines (auf früher beschriebene Art in Frontalschnitte zerlegten und mit Bleidraht versehenen) Gefrierleichenthorax bewiesen. Wichtig ist, daß die der Röhre nähere Pulmonalis weiter nach außen projiziert wird, als der dem Schirm nähere linke Vorhof (abgesehen vom linken Herzohr) und daher die (mit Blende studierte) Pulsation und Anteilnahme derselben an der Bildung des sogenannten mittleren linken Bogens evidenter wird. — Im ganzen ist die Silhouette nicht so dunkel wie in dorso-ventraler Durchleuchtungsrichtung, die Nüancen im Schatten selbst verschwinden mehr.

Von den beiden frontalen Durchleuchtungsrichtungen (von rechts nach links und von links nach rechts), welche annähernd gleiche Bilder liefern, kommt immerhin diejenige von rechts nach links wegen größerer Schärfe des Herzschattens (Schirmnähe) allein in Betracht. Der Herz-Gefäßschatten führt auch in diesem durch seine diagonale (schräg von hinten oben nach vorn unten) Lage zur Entstehung von 2 ungleich großen und geformten hellen Lungenfeldern. Das vordere (sternale), das sog. Retrosternalfeld, stellt ein sphärisches annähernd rechtwinkliges Dreieck dar; es ist nach vorn begrenzt von der unteren Hälfte des manubrium und vom corpus sterni, nach hinten unten von dem rechten Herzohr, der Pulmonalis und der aorta ascendens, nach hinten oben im unteren Teil von der ven. cav. sup., im oberen von der Schultermuskulatur. Das sog. Retrocardialfeld, das hintere Lungenfeld im frontalen (rechts-links aufgenommen) Schirmbild, stellt ein unregelmäßiges Viereck dar. Es hat mit dem Retrosternalfeld das gemeinsam, daß sein unterster Teil der hellste und der am schärfsten begrenzte ist. Bei ersterem (Dreieck) ist es ein spitzer Winkel (der „sterno-cardiale“ Winkel), bei letzterem (Viereck) eine Seite, welche durch das Zwerchfell gebildet wird. (Bei Einstellung der Röhre in Zwerchfellkuppenhöhe ist es die höher stehende rechte Zwerchfellkuppe, welche die [illegible] liefert.) Nach vorn wird das Retrocardialfeld begr[illegible] dem Schatten des linken Vorhofs; nach oben ist die [illegible] eine unsc[illegible] dem Schatten der Schulterm[illegible] der Aorta descendens in Betra[illegible]

genügend differenziert werden kann (auch nicht durch Erkennung einer Pulsation). Nach hinten wird das Retrocardialfeld begrenzt durch den Schatten der Wirbelsäule, in dem sich die erst vom 7. Brustwirbel an im Profil nach vorn tretende Aorta descendens verbirgt, jedenfalls auf Radiogrammen. Anders im Schirmbild. Hier ist eine beträchtliche Diskongruenz zwischen dem Frontalbild, wie es der lebende Mensch im Inspirationsbild zeigt und der Aufnahme des Gefrierleichenthorax (in Exspirationsstellung) vorhanden. Es gelang uns nicht, durch frontale Aufnahmen einer Gefrierleiche überhaupt ein Retrocardialfeld zu erhalten, vielmehr näherten sich die Drahtmarken, welche die hintere Herzwand markierten, fast völlig der Wirbelsäule. Die Erklärung für die Breite der inspiratorisch intra vitam erhaltenen Retrocardialfelder ist nun wohl manchmal in der teilweisen Wegleuchtung der von den beiden lufthaltigen Lungen flankierten porösen Wirbelkörpern gegeben. Man kann dies durch Vergleichung eines Schirmbildes mit einer Plattenaufnahme, auf welcher man die Wirbelkörper differenzieren kann, erkennen. Damit ist nun ferner gesagt, daß dann die Aorta descendens in erheblichem Maße als hintere Begrenzung des Retrocardialfeldes in Betracht kommt. Entsprechende Pulsation kann man allerdings in normalen Fällen, wie überhaupt im frontalen Bilde auch mit der Blende nicht erkennen. Als noch wichtigeres Moment für die inspiratorische Entstehung des Retrocardialfeldes möchten wir die inspiratorische Streckung der Wirbelsäule bei gleichzeitiger Erweiterung des Thorax in seinem sagittalen Durchmesser (und stärkerem Luftgehalt der Lungen) ansehen. Bei maximaler Exspiration gelingt es selten, ein Retrocardialfeld zu erkennen.

Das Schirmbild bei der Durchleuchtung in der sog. 1. schrägen Richtung (Röhre links hinten, Schirm rechts vorn, Durchleuchtungsrichtung 45^0 von der sagittalen abweichend) zeigt ähnliche Differenzen intra vitam und an der Gefrierleiche. Das Charakteristische des nach unten vom Zwerchfellschatten begrenzten Bildes ist das Vorhandensein von 3 hellen Lungenfeldern, deren mittelstes, das sog. helle Mittelfeld, als oben 1—2 Finger, oberhalb des Zwerchfellschattens 2—3 Finger breiter nach vorn konkaver lichter Streif hinten von der Wirbelsäule, vorn von dem Herz-Gefäßschatten begrenzt wird. Bei der Inspiration nimmt die Helligkeit dieses hellen Mittelfeldes, in dem bis zur Bifurkation die Trachea, weiterhin der Oesophagus liegt, besonders in seinen unteren Teilen, zugleich mit einer

Verbreiterung zu. Wie man sich wieder durch den Vergleich mit Radiogrammen davon überzeugen kann, können auch die vorderen Wirbelkörper zugunsten der Breitenzunahmen des Mittelfeldes weggeleuchtet werden. Die vornehmliche Ursache liegt aber sicher wieder in den beim Frontalbild erwähnten inspiratorischen Vorgängen. Anders stellt sich nun das Mittelfeld an (genau auf einem Winkel von 45° eingestellten) Gefrierleichen dar. Hier besteht das helle Mittelfeld nur in seinen oberen zwei Dritteln und verschwindet nach unten hin dadurch, daß der Herzschatten den Wirbelsäulenschatten erreicht und oberhalb des Zwerchfells noch überdeckt. In diesem untersten Teil des Herzschattens tritt durch das Zwerchfell, also vom Wirbelsäulenschatten zum Teil, zum anderen Teil vom Herzschatten verdeckt, die ven. cav. inf. ein. Der Herzschatten zeigt nun in der 1. Durchleuchtungsrichtung die Form eines gleichseitigen Dreiecks, dem an seiner oberen abgestumpften Ecke ein schwach nach vorn gebogenes, oben etwas breiteres Schattenband (Gefäßschatten) aufgesetzt ist. Der untere Schattenrand des Herzdreiecks wird vom Zwerchfell dargestellt, der hintere vom rechten Vorhof, der vordere vom linken Ventrikel, der an seinem oberen Teil vor dem Ansatz des Schattenbandes eine leichte Vorwölbung entsprechend der Lage der Pulmonalis zeigt. Das Gefäßschattenband wird gebildet durch den Profilschatten der Aorta ascendens, des Bogens und des Anfangsteiles der Aorta desc., doch ist an der Leiche auch bezüglich des linken oberen Teils die ven. cav. sup. schattenwandständig. Bei dem inspiratorisch aufgenommenen Bild des Erwachsenen scheint die ven. cav. sup. im „Aortenband" größtenteils zu verschwinden. Wichtig ist, daß auch am Lebenden der nach der Wirbelsäule hin gelegene Rand des Aortenschattens weniger deutlich pulsiert, als der andere und der vordere und obere. Für die dem Leichensitus entsprechende exspiratorische Stellung ist dies wegen mangelnder Bildschärfe nicht sicher zu beurteilen. Orthodiagraphisch läßt sich übrigens intra vitam der obere Rand des Aortenbandes in der Höhe der Artic. sterno-clavicularis, resp. des 3. Brustwirbeldorns bestimmen.

In der 2. schrägen Durchleuchtungsrichtung (Röhre rechts vorn, Schirm links hinten) findet sich ein annäherndes Spiegelbild des vorigen, welches aber den Herz-Gefäßschatten vergrößert und verschwommener zeigt. Vergrößert wegen der größeren Röhrennähe, deshalb auch weniger dunkel, unschärfer und verdeckt durch den wegen der Schirmnähe jetzt in den

Vordergrund tretenden, verschleiernden Schatten des linken Schulterblattes. Aus diesem Grunde ist auch diese Durchleuchtungsrichtung weniger geeignet für das Studium der Herz-Gefäßteile. Bezüglich des hellen Mittelfeldes zeigt der Leichenthorax die erwähnten Verhältnisse. Die Herz- und Gefäßteile, welche schattenwandbildend sind, sind dieselben. Die ven. cav. sup., welche wegen größerer Röhrennähe, auch nach den Ergebnissen der Leichendurchleuchtung in größerem Umfang an der Bildung des Schattenbandes teilnehmen müßte, ist intra vitam als solche nicht erkennbar. Vielleicht dokumentiert sie sich in der größeren Unschärfe und der Verschiedenheit der Schattentiefe im Schattenband.

Etwas wichtiger ist wieder die 3. schräge Durchleuchtungsrichtung (Röhre rechts hinten, Schirm links vorn, Durchleuchtungsrichtung = 45° zur sagittalen R.). — Charakteristisch für das entsprechende Thoraxbild ist, daß der Herz-Gefäßschatten nun nicht mehr zur Seite der Wirbelsäule liegt, sondern diese zum Teil überdeckt und mit seinem rechten (vom Beschauer aus) Winkel (Herzspitzengegend) sogar noch eben in das andere helle Lungenfeld hinüberreicht. Die Herzsilhouette stellt ein annähernd rechtwinkliges Dreieck dar, dessen längere Kathete auf dem Zwerchfell ruht, dessen kürzere, vom rechten Vorhof gebildete den linken (vom Beschauer aus) Schattenrand darstellt und dessen Hypothenuse den Wirbelsäulenschatten schräg von rechts unten nach links oben durchquert. Nach oben hin setzt sich ein nicht pulsierendes bis zur Klavikel reichendes, nicht scharf begrenztes Schattenband auf. Auf Platten magerer erwachsener Personen kann man erkennen, wie ein gut Daumen dickes nach oben konvexes Schattenband unterhalb des Sternoklavikulargelenkes dieses unscharfe Schattenband verläßt und nach rechts hin im Wirbelsäulenschatten verschwindet.

Auf Schirmbildern nimmt der nach oben allmählich verschwindende Raum zwischen Schattenband und Wirbelsäule im Inspirium an Helle und Umfang zu; es kommen hierfür die mehrfach erwähnten Verhältnisse in Betracht. Gleichzeitig rückt die Herzspitze mehr nach links vor die Wirbelsäule.

Das Studium des Leichenthorax ergibt:

Der Herzteil des Schattens wird gebildet (unten vom Zwerchfell, resp. der Leber), nach links (vom Beschauer aus) vom rechten Vorhof, nach rechts vom linken Ventrikel; die Herzspitze überragt mit ihrem Schatten nur eben den Wirbelsäulenschatten; in die Mitte des unteren Herzschattenrandes projiziert

sich die Einmündungsstelle der (unsichtbaren) ven. cav. inf. Der Gefäßschatten wird durch die ven. cav. sup. gebildet. In ihm verbirgt sich die Aorta ascendens, um oberhalb des schmalsten Teils des Gefäßbandes als Bogenaorta denselben zu verlassen. Nach Abgrenzung des hellen Raumes zwischen Gefäßband und Wirbelsäule nach oben hin tritt sie in den Wirbelsäulenschatten ein, um in ihm verborgen abwärts zu verlaufen. Der höchste Punkt des Aortonbogens liegt im vorderen Teil des Wirbelsäulenschattens, in der Höhe des 3. Brustwirbels.

Die 4. schräge Durchleuchtungsrichtung (Röhre links vorn, Schirm rechts hinten, 45° zur sagittalen Ebene) ist für das Studium des Herzens die unergiebigste. Röhrennähe des Herzens und seiner großen Gefäße, Schirmnähe der rechten verschleiernden Scapula sind die Hauptgründe.

Die Herz-Gefäßsilhouette bietet sich als ein vergrößertes, annäherndes Spiegelbild des vorigen dar. Die Herzspitze überragt dadurch weiter die Wirbelsäule.

Am Leichenthorax bekommt man zwischen Gefäßschatten und Wirbelsäule keinen hellen Raum, im Gegensatz zur umgekehrten Durchleuchtungsrichtung, die beiden Schattenbänder berühren sich gerade.

Es gelang uns nicht, auf Platten, die vom Lebenden stammten, den Verlauf des Aortenbogens zur Darstellung zu bringen.

Neben den bisher ausgeführten, sog. typischen Durchleuchtungsrichtungen, kommen nun jeweils noch andere zur Verwendung. Das richtet sich nach besonderen Umständen (stärkerer oder pathologischer Krümmung der Wirbelsäule, Veränderung mediastinaler Organe durch kleinere Pleuraexsudate u. s. f.). Jedenfalls ist es in jedem Fall ratsam, nicht nur das fertige Bild der betreffenden Durchleuchtungsrichtung zu studieren, sondern durch ständige Schirmbeobachtung bei Drehung des Untersuchten auch die Entwickelung desselben aus dem Bilde der vordem innegehaltenen Durchleuchtungsrichtung zu verfolgen.

b) Pathologischer Teil.

Alle diejenigen krankhaften Vorgänge am Herzen und den großen Gefäßen werden im Röntgenbild darstellbar sein können, welche die Größe, Form und die geschilderten Pulsationen der Herz-Gefäßsilhouette zu ändern imstande sind. — Aus Zweckmäßigkeitsgründen sollen die, welche die Aorta (und ihre großen Gefäße) jenseits der Klappen betreffen, später besonders besprochen werden.

a) Größenveränderung.

Wenn sich natürlich mit zu- und abnehmender Größe auch die Form der Herzgefäßsilhouette ändern muß, so sind doch diejenigen Größenanomalien gesondert zu besprechen, welche in toto und unter Wahrung der Formencharaktere des Schattenbildes das Herz betreffen.

Zum Sichtbarwerden der Vergrößerung eines schattengebenden Körpers ist notwendig, daß seine Vergrößerung sich in Durchmessern vollzieht, die nicht in der Durchleuchtungsrichtung liegen.

Würde z. B. ein Herz nur in seinen sagittalen Durchmessern zunehmen, so käme diese Vergrößerung an sich im dorsoventralen Bilde nicht zum Ausdruck.

Der Situs des Herzens (zwischen vorderer Thoraxwand und Wirbelsäule, seine asymmetrische Lage im Thoraxraume, seine Fixierungsverhältnisse an den großen Gefäßen und auf dem Zwerchfell) lassen eine Vergrößerung lediglich in sagittaler Größe kaum zu; es wird sich vielmehr immer um gleichzeitige Vergrößerung auch in frontalen Durchmessern oder sogar vornehmlich in diesen handeln.

Diesem Umstande verdankt (neben einfacher Technik) das Studium des dorsoventralen Durchleuchtungsbildes seine Ergiebigkeit.

Zu zweit ist aber stets im Auge zu behalten, daß jede irgendwie bedingte Situsänderung des Herzens auch ohne eigene Größenveränderung die Größenverhältnisse seiner Silhouette ändert.

Ob nun ein Herzschatten bei demselben Individuum in der zwischen 2 Durchleuchtungen liegenden Zeit kleiner oder größer geworden ist, läßt sich mittels der orthodiagraphischen Methode bei sorgsamer Beachtung aller in Betracht kommenden Verhältnisse (Atmungstypus, Zwerchfellstand etc.) mit der vorerwähnten Genauigkeit beurteilen.

Ungleich schwieriger ist aber das Urteil, ob ein Herz- oder Gefäßsystem für den betreffenden Träger zu klein oder zu groß ist.

Das gilt zunächst für das angeborene, resp. in der Entwickelung zurückgebliebene zu kleine, das hypoplastische Herz und Gefäßsystem (die Angustie der Aorta). In Fällen, wo sich die Kleinheit gleichzeitig mit einer Formveränderung (Tropfenherz) und einem verringerten Aktionstypus verbindet, mag nach

Ausschluß aller anderen Ursachen, eine Wahrscheinlichkeitsdiagnose gestattet sein.

Ebenso unsicher ist das Urteil, ob ein Herzschatten an sich zu groß ist. Kinder haben anatomisch ein verhältnismäßig größeres Herz als Erwachsene (die Herzdurchmesser bezogen auf Thoraxlängen- und Querdurchmesser).

Die bisher noch strittige Frage, ob das Herz der Chlorotischen größer als ein normales sei, läßt sich auch durch die Röntgenuntersuchung nicht mit genügender Sicherheit entscheiden, weil die Atmung und damit der Zwerchfellstand pathologisch verändert werden kann. Es fehlt auch für den günstigen Fall, daß man vor und während der Krankheit orthodiagraphische Aufnahmen machen kann, eine genügende Beurteilungsbasis für die immerhin nicht sehr beträchtlichen Größenveränderungen bei meist verändertem Aktionstypus. Vollends unmöglich wird die Erkennung einer Größenanomalie des Herzens in den jedenfalls reinsten Fällen, in denen sich die Chlorose als Teilerscheinung einer konstitutionellen Störung zeigt. (Langer, schmaler Thorax, Thoraxumfang im Verhältnis zur Thoraxlänge zu gering, Entfernung der Rippenbögen vom Darmbeinkamm zu klein; bei stärkerem Wachstum, besonders in der Pubertät Steilstellung der Leber, ev. bei fehlender Nierennische Entstehung einer rechtsseitigen Wanderniere durch Heraushebeln von Seiten der Leber). In diesen Fällen ist infolge anormaler Zwerchfellverhältnisse ein Urteil über die absolute Größe des Herzens nicht möglich.

Stauungsleber und -milz führen zur Erweiterung der unteren Thoraxapertur und Zwerchfellhochstand. Erweiterung der unteren Thoraxapertur führt dazu, daß die vordere Thoraxwand nicht mehr frontal gestellt ist, sondern einer schräg von oben und hinten nach vorn und unten geneigten Ebene entspricht, die Herzsilhouette wird deshalb in sagittaler Durchleuchtungsrichtung kopf- und zwerchfellwärts verkürzt (abgeplattet) erscheinen. Und Zwerchfellhochstand bedingt Verbreiterung der Herzsilhouette in den queren Durchmessern. So kann wieder bei dekompensierten Herzfehlern (mit Stauung im großen Kreislauf) schlecht die Herzvergrößerung an sich beurteilt werden, natürlich gar nicht, wenn es auch zu serösen Ergüssen in die Herzbeutel- und Pleurahöhlen gekommen ist.

b) Formveränderungen.

Weit wichtiger als die scheinbare Vergrößerung eines Herz-Gefäßschattens an sich ist die meist gleichzeitig vorhandene Formveränderung.

Finden sich erhöhte Widerstände im großen Kreislauf (z. B. Bleivergiftung, Arteriosklerose, chr. Nephritis) und resultiert eine konzentrische Hypertrophie des linken Ventrikels, so zeigt der Herzschatten stärkere Konvexität seines linken unteren Bogens. Dadurch wird der Herz-Zwerchfellkuppenwinkel ein spitzerer, die Herzspitzengegend mehr „abgehoben"; kommt dazu auch eine sekundäre Verbreiterung des Herzschattens nach rechts, so entsteht die Form des sog. „Kugelherzens". Meist findet sich aber auch entsprechend der Akcentuation des 2. Aortentons eine Erweiterung der Aorta dergestalt, daß am rechten oberen Schattenrand Pulsation auftritt, entweder dadurch, daß der Anfangsteil der Aorta wirklich schattenwandständig wird oder seine Pulsation der ven. cav. sup. mitteilt. Auch der Aortenbogen, der linke obere Schattenbogen, springt weiter vor, pulsiert stärker als gewöhnlich und tritt weiter unten (oft noch im Herzschatten eine Weile differenzierbar) in den Herzschatten zurück. Dies sind die Fälle, die in dorsoventraler Durchleuchtungsrichtung ein Aneurysma vortäuschen und erst in der 1. schrägen Durchleuchtungsrichtung richtig beurteilt werden können.

Ähnlich bezüglich der beiden oberen Gefäßbogen verhalten sich die dorsoventralen Bilder der Aorteninsufficienz. Hier ist die herzsystolische Pulsation vielleicht eine noch bedeutendere. Es kommt aber hinzu eine ziemlich charakteristische Form des unteren Herzschattens. Entsprechend der Verlagerung des circumscripten hebenden Spitzenstoßes nach links und unten zeigt sich auch der linke untere Bogen nach links und unten verlängert, die Herzspitzengegend dadurch, daß der Bogen zuletzt scharf nach innen umbiegt, abgerundet oberhalb des tiefstehenden Zwerchfellschattens. Damit erscheint die Herzsilhouette in ihrem Längsdurchmesser vergrößert, zugleich erscheint sie aber mit diesem quer (frontal) gestellt als Ausdruck der Beschränkung der Vergrößerung nach links und unten durch die Fixation an der Basis und das Widerlager des linken Zwerchfells. Aus dieser Querstellung der in ihrem Längsdurchmesser vergrößerten Herzsilhouette resultiert denn auch eine mäßige Verlagerung des etwas schärfer gebogenen rechten unteren Schattenrandes nach rechts.

Ganz anders und an sich bezeichnend stellen sich diejenigen Herzfehler dar, welche mit einer Stauung im kleinen Kreislauf einhergehen. Während in der vorigen Gruppe die hellen Lungenfelder ihre charakteristische Innenzeichnung und

scharfe Herzschattenränder erkennen lassen, sind dieselben hier in toto schlechter durchleuchtbar, differenzierbar, unscharf gegen den Herzschatten abgesetzt; insbesondere fehlt bei der verringerten inspiratorischen Abwärtsbewegung auch die inspiratorische, physiologische Aufhellung der unteren Lungenfelder. Es ist dies pathologische Verhalten der Lungen im Röntgenbild bedingt durch die Blutüberfüllung im kleinen Kreislauf und ihre Folgezustände: die induratio cyanotica pulm., zu der sich schattenbedingend die in solchen Fällen kaum vermißte Bronchitis zugesellt.

Den Typus eines derartigen Bildes stellt die Mitralinsuffizienz dar. Am Herzgefäßschatten ergeben sich nun weiterhin folgende typische Veränderungen. Entsprechend der Akzentuation des 2. Pulmonaltons (Erweiterung des Anfangsteils der Pulmonalis) und der Stauung im linken Vorhof ist der sog. mittlere linke Bogen mehr oder minder nach links konvex vorspringend und läßt seiner zwiefach begründeten Erweiterung gemäß auch manchmal 2 Einzelbogen erkennen (s. o.), von denen der eine (der Pulmonalisbogen) deutlich herzsystolische Pulsation zeigt. Die Herzsilhouette ist durch weiteres Nachaußengehen ihrer beiden unteren Bögen quer vergrößert; liegt bei gut kompensierten Mitralfehlern kein Zwerchfellhochstand vor, so zeigen sich diese Bogen auch etwas stärker geschwungen (Annäherung an die Form des Kugelherzens). Meist aber bedingt eben der Zwerchfellhochstand ein Stumpferwerden der beiderseitigen phrenico-cardialen Winkel im dorsoventralen Bild und damit eine Annäherung des Herz-Gefäßschattens an die Dreieckform bei der Mitralinsuffizienz.

Anders ist das Bild des linken unteren Bogens bei der reinen Mitralstenose. Hier ladet derselbe nicht nach außen (über die Papillarlinie hinaus) aus, sondern verläuft vom ebenso stark ausgebuchteten mittleren Bogen abwärts mehr geradlinig oder schwach nach links konvex nach unten. Sein Schatten ist lichter (geringere Blutfüllung). Diese Formveränderung kommt wohl weniger durch wirkliche Atrophie, als vielmehr dadurch zustande, daß bei ausbleibender Wandverdickung durch Verkürzung der schrumpfenden Klappen- und Papillarmuskelteile an sich schon der Ventrikel kleiner wird und sich weiterhin der geringeren Füllung anpaßt. Eine wirkliche Atrophie haben wir in einschlägigen Fällen niemals beobachtet. Wir möchten die Form des Herz-Gefäßschattens in diesen reinen Fällen von Mitralstenose mit einem Zuckerhut vergleichen.

Kombinieren sich Insuffizienz und Stenose der Mitralis, so entwickelt sich stets mehr das bei der Insuffizienz geschilderte Bild.

Ein besonderes Verhalten zeigen jedoch die Mitralstenosen, die in früherem Alter, bei noch wachsendem Organismus akquiriert werden. Hier kommt es nach unserer Erfahrung niemals zu jenem Appendix-artigem Verhalten des linken Ventrikels. Das mit geringeren Füllungen arbeitende, an sich unterernährte linke Herz scheint sich beim Wachsen der Individuen ähnlich zu verhalten, wie z. B. ein Rekonvaleszent, der bei ungenügender Eiweißzufuhr doch noch Eiweiß ansetzen kann. Inwieweit das aktive Moment der Diastole, als Kompensationsmittel und damit gleichsam eine diastolische Hypertrophie des linken Ventrikels für das wachsende Mitralstenosenherz in Betracht kommt, läßt sich danach nicht entscheiden. — Der obige Befund an sich ist aber in der Regel zweifellos vorhanden.

Auf dem Gebiete der angeborenen Herzfehler kommen für eine ergiebige Röntgenuntersuchung vor allem die in Betracht, die Anomalien an den großen Gefäßen darbieten. Entsprechend der (auch klinisch auf die erweiterte Pulmonalis bezogenen) bandförmigen Dämpfung oberhalb der Herzdämpfung am linken Sternalrand, wie sie eins der ständigen Symptome der Persistenz des duct. arterios. Bot. ist, finden wir mehr oder minder erhebliche Ausbuchtung des mittleren linken Bogens mit verstärkter Pulsation. In Fällen, in denen die Kommunikation eine weite ist, so in den Fällen von Adossement der Aorta und Pulmonalis (Defekt in der Bildung des Truncusseptum) beobachten wir einen einzigen parabolisch geformten Bogen anstatt der beiden oberen links. Andere klinische Symptome und das Freisein des Aortenbandes in der 1. schrägen Durchleuchtungsrichtung haben dann den Beweis zu erbringen, daß es sich nicht um ein Aorten- oder Pulmonalaneurysma handelt. Das Aneurysma des duct. arterios. nimmt kaum gleiche Ausdehnung an.

Lage und Ausmaß des Aortenbogens orientiert über regelrechten Abgang und Verlauf der Aorta. Der Situs inversus stellt sich als Spiegelbild der gewohnten Verhältnisse dar, entsprechend die Transposition der großen Gefäße. Letztere läßt ein Aortenband im 1. schrägen Durchmesser natürlich nicht zustande kommen; die totale Dextrocardie (mit entsprechender Gefäßverlagerung) zeigt ein Aortenband im 3. schrägen Durchmesser. Nicht sichtbar ist irgendwie die Aortenstenose am Isthmus.

c) Pathologische Pulsationen.

Der auf Dilatation resp. Drucksteigerung in der Aorta beruhenden Pulsation am rechten oberen Schattenrand und dem stark prominenten Aortenbogen wurde schon Erwähnung getan, der Aneurysmen wird später gedacht; nur sei an dieser Stelle erwähnt, daß die Pulsation der dilatierten (resp. verlängerten) Aorta gewöhnlich lebhafter ist als die eines aneurysmatischen Sackes.

Auch die herzsystolische Pulsation des der Pulmonalis entsprechenden Bogenanteils bei Stauung im kleinen Kreislauf und noch mehr beim offenen Ductus wurde schon erwähnt.

Pathologisch verstärkt kann an sich der Aktionstypus des Herzens sein bei Neurosen (z. B. morbus Basedowii), ferner bei der akuten Dilatation (Gegensatz zwischen starkem Spitzenstoß und kleinem peripherem Puls).

Während am oberen rechten Schattenrand gewöhnlich niemals eine Pulsation sichtbar ist, also der physiologische negative Venenpuls nicht erkannt werden kann, ist in einigermaßen ausgebildeten Fällen der pathologische positive in Gestalt einer halswärts verlaufenden Pulsationswelle unschwer zu sehen.

Am rechten unteren Rande kann man (s. o.) die präsystolische Verkleinerung des Schattensegments erkennen; mithin ist es auch möglich Zahl der Pulsationen am rechten (rechten Vorhof) und linken (l. Ventrikel) unteren Schattenrand zu vergleichen. (Dabei muß man den Schirm in nicht zu großer Nähe betrachten). Mehr Kontraktionen als am linken Ventrikelrand konnten wir mehrfach beobachten, desgleichen auch mehr (und verschieden intensive) Kontraktionen, als an der Radialis als Pulse fühlbar wurden. Somit finden manche Formen von Arhythmie resp. Bigeminie, ihre Deutung in der Besichtigung der pulsatorischen Vorgänge am Herz-Gefäßschatten.

Zweckmäßig füllt man dabei den Magen mit Luft durch Geben von Brausepulver und stellt die Röhre hoch im Rücken, um eine möglichst große Strecke auch des unteren Herzrandes zu Gesicht zu bekommen.

Die gleichzeitige Betrachtung zweier entfernter Pulsationsvorgänge ließe sich vielleicht durch Verwendung lichtstarker Prismen leichter gestalten. Wir besitzen darüber noch keine Erfahrung.

Die exsudative Pericarditis liefert in ihren Anfangsstadien keineswegs charakteristische Bilder. Ist das Exsudat reichlicher geworden (Dreiecksdämpfung), so erscheint auch der Herzschatten mehr dreieckig, die Pulsationen der unteren Schatten-

bögen sind kaum sichtbar (fehlend haben wir sie nie gefunden), dagegen diejenige des Aortenbogens wie sonst vorhanden. Ähnlich verhalten sich die Fälle von Transsudation in den Herzbeutel, nur daß hier die Verhältnisse wegen gleichzeitiger Transsudation in die Pleurasäcke und der an sich schon pathologisch veränderten Form des Herzens derartige sind, daß man nicht leicht urteilen kann, was dem flüssigen Inhalt zuzuschreiben ist. Schattentiefenvariationen scheinen nicht maßgeblich zu werden. — Auffallend ist beim Herzbeuteltranssudat die erhebliche Schattenformveränderung bei Lagewechsel. — Ist der flüssige Inhalt so bedeutend, daß sich die absolute mit der relativen Dämpfung deckt, so deckt sich mit beiden auch die Schattengröße. —

Während die Obliteration des Herzbeutels nicht im Röntgenbild zu erkennen ist, so dokumentieren sich alle Verwachsungen des Herzbeutels mit der Lungenpleura sowohl bei angestrengten Atembewegungen, als auch abhängig von den Herzbewegungen als winkelige Abknickungen. Derartige partielle Verwachsungen können subjektiv als unbestimmbares „Herzgefühl" zum Ausdruck kommen.

Alle drei Faktoren, Größe, Form und Schlagrhythmus des Herz-Gefäßschattens können sich naturgemäß verändert finden infolge extracardialer pathologischer Vorgänge (supra- und subdiaphragmatischer). Oft machen diese pathologischen Prozesse an sich eine Abgrenzung des Herzschattens unmöglich (z. B. die exsudative Pleuritis).

II. Die Lungen.

Bevor in die Erörterung der einzelnen Krankheiten eingetreten wird, seien einige allgemeine Vorbemerkungen gegeben. Dieselben beziehen sich auf die Lungengrenzen, auf einige Eigentümlichkeiten des Lungenschalles, auf die Nachweisbarkeit von Lungenherden, auf den sogenannten Schallwechsel, auf den Pectoralfremitus, auf die Rasselgeräusche.

Die Bestimmung der Lungengrenzen geschieht nach anatomischer Prüfung stets am genauesten so, daß vom luftleeren Gewebe zum lufthaltigen, zur Lunge perkutiert wird. Dabei ist die Ermittelung des Beginnes des lufthaltigen Gewebes viel genauer als im umgekehrten Verfahren und gelingt bis auf wenige Millimeter richtig, wie wir an zahllosen Leichenversuchen sahen. Diese wenige Millimeter betragende Differenz zwischen wirklicher Grenze und auf der Haut verzeichneten Grenzlinie ist, wie auch in anderen Fällen die Folge der Projektion, der Verschieblichkeit der Haut und schließlich auch der mangelnden absoluten Schärfe der Bestimmung der Grenzlinie beim Perkutieren. Wird von unten her, d. h. von der Leber her, die untere Lungengrenze auf diese Weise festgestellt, so entspricht die gefundene Grenzlinie nicht etwa der Stelle, wo das Zwerchfell aus dem horizontalen in den vertikalen Verlauf übergeht, sondern dem wirklichen unteren Lungenrande (= obere Grenze der absoluten Leberdämpfung). Hier sei noch darauf hingewiesen, daß das Zwerchfell selbst perkussorisch überhaupt nicht in die Erscheinung tritt.

Die Lungenränder sind mediale, untere, obere; die Umgrenzung der Lungen ist z. T. knöchern (Sternum, Rippen, Wirbelsäule), z. T. muskulös (Intercostalmuskeln, Zwerchfell, ganze Spitze). Die medialen Lungenränder sind z. T. bereits erörtert, soweit sie nämlich mit den Herzlungengrenzen identisch sind. Oberhalb des Herzens, d. h. von dem unteren Rand der 4. Rippe bis zur 2. Rippe aufwärts, verlaufen sie am linken Sternalrand

und lassen sich bei gesunden Lungen nicht trennen. Falls jedoch eine Lunge erkrankt ist (z. B. pneumonisch), läßt sich auch hier die Grenze zwischen rechts und links leicht bestimmen.

Von der 2. linken Rippe (Sternalansatz) aufwärts divergieren auf dem Sternum die medialen Lungenränder, deren Verlauf dort sehr genau durch Perkussion bestimmbar eine Plessimeterwirkung des Sternum unannehmbar macht, verlaufen zum Sternoclaviculargelenk und gehen dann in die mediale Begrenzung der Spitze über.

Die medialen hinteren Lungengrenzen gehen beiderseits unmittelbar neben der Wirbelsäule nach abwärts, um in einer zur Schulter konkaven Linie in die unteren Grenzen umzubiegen.

Die Lungenspitze muß ebenso wie andere Organe völlig sowohl medial wie lateral (Krönig) perkussorisch umgrenzt werden, um einen klaren Einblick in ihre Größe und Form zu gewinnen. Beide Spitzen reichen perkussorisch gleichweit hoch, wie wir gegenüber den anatomischen Angaben behaupten möchten.

Die einzelnen Lungenlappen lassen sich natürlich unter normalen Verhältnissen wohl anatomisch, jedoch nicht physikalisch (klinisch) voneinander trennen; die Abgrenzung gelingt, sobald ein Lappen in besonderer Weise erkrankt ist (z. B. pneumonisch).

Die Lungengrenzen sind natürlich nicht unveränderlich; schon in der Norm findet ein Wechsel durch die Atmung statt und kann zur Kontrolle dienen, ob die gefundene Lungengrenze wirklich richtig ist. Unter zahlreichen pathologischen Verhältnissen findet eine Verschiebung statt, teils durch Affektionen der Lunge selbst, teils durch außerhalb der Lunge auftretende dislozierende Prozesse.

Beim Perkutieren der Lunge geschieht neben der Grenzbestimmung immer auch eine Beurteilung der Schallqualität. Dazu dient eine Vergleichung beider Seiten; da jedoch oft beide Seiten erkrankt sind, so ist auch eine absolute Kenntnis des normalen Lungenschalles erforderlich. Das Ohr muß ebenso, wie es reine und unreine Töne unterscheiden lernt, auch den absoluten Lungenschall kennen und heraushören.

Aus anatomischen Versuchen geht hervor, daß das Verhalten des Abdomens einen großen Anteil an der Beschaffenheit des Lungenschalles hat. Dies ist, wie wir glauben, noch an keiner Stelle besonders hervorgehoben worden. Man kann sich durch einen einfachen Versuch davon überzeugen. Man perkutiere an der Leiche den Thorax in gewöhnlicher Weise, öffne alsdann nur die Bauchhöhle und perkutiere den Thorax noch einmal; alsdann hat sich der Schall des noch uneröffneten Thorax

bedeutend verändert, er ist mehr tympanitisch geworden. Diese Schallveränderung ist vielleicht durch die veränderten Druckverhältnisse des Abdomens bewirkt worden. Jedenfalls ist nicht zu bezweifeln, daß der Zustand des Abdomens oder der Bauchwand einen Einfluß auf den Schall des Thorax besitzt.

Über den Schall des Lungengewebes ist bereits an anderer Stelle (cf. Allg. Teil) gehandelt worden; hier seien noch einige Besonderheiten berücksichtigt. Entspanntes Lungengewebe schallt tympanitisch, desto höher, je kleiner das Stück. Derselbe Schall tritt auf, wenn in den Alveolen statt Luft allein, Luft und Flüssigkeit enthalten ist. Wir sind nicht in der Lage, eine besondere Erklärung für diese Erscheinung zu geben. Nur möchten wir darauf hinweisen, daß in dem letzteren Fall vielleicht weniger die innerhalb der Alveolen enthaltene, mit Luft gemischte Flüssigkeit, als vielmehr die dabei stets vorhandene Durchfeuchtung des Lungengewebes (= schwingende feuchte Membran) die eigentliche Ursache sein dürfte. Wie im allg. Teil auseinandergesetzt wurde, ist der Schall um so höher, je kürzer und dünner die Saite, je kleiner also das Lungenstück.

Tympanitischer Schall des Lungengewebes ist vieldeutig, wie noch weiter ausgeführt werden wird, gestattet nicht die Annahme eines bestimmten pathologisch-anatomischen Zustandes, ist daher nur im Zusammenhang mit andern Zeichen verwertbar.

Sobald an die Stelle des lufthaltigen Lungengewebes feste luftleere Massen treten (z. B. pleurit. Exsudate, Pneumonie, Lungentumoren etc.), wird der Schall gedämpft. Dabei wollen wir speziell auf einen Punkt aufmerksam machen. Ebenso wenig wie die Konsistenz harter Lungenherde (Pneumonien, Phthise, Tumor) gleich ist, vielmehr deutlich differiert wegen der verschiedenen pathologisch-anatomischen Zusammensetzung, ebenso ist auch der gedämpfte Schall bei verschiedenen dieser Erkrankungen nicht völlig gleich, sondern deutlich verschieden. Vielleicht spielt auch die Spannung der Thoraxwand in diesen Differenzen der Schallqualität eine Rolle. Lungentumoren schallen gedämpft, aber anders als Pneumonie u. s. f. Jedoch sind nach unseren Versuchen diese Schalldifferenzen nicht so scharf, daß sie zur absoluten Diagnostik verwertet werden könnten.

Während im normalen lufthaltigen Lungengewebe bei Fortleitung des Schalles ein fortwährender Wechsel der Medien stattfindet, ändert sich das, sobald an die Stelle des normalen Lungengewebes kompaktes, luftleeres, gleichmäßig hartes Gewebe tritt,

welches zwar oft ärmer an Elastizität, jedoch gleichmäßig homogener ist. Letzteres ist besser leitend und gestattet daher die Wahrnehmung von Schallerscheinungen aus größerer Tiefe.

Besonders eingehendes Studium haben wir bereits früher der Frage der Nachweisbarkeit von Lungenherden gewidmet. Unzählige Male wird bei der Sektion die Frage erörtert, ob ein vorgefundener pathologischer Herd physikalisch nachweisbar gewesen sei. Die ideale theoretische Forderung der Nachweisbarkeit hat natürlich am Lebenden oft mit vielerlei äußerlichen Schwierigkeiten zu kämpfen, daher haben wir die Frage an Leichen geprüft und können so angeben, was unter günstigen Verhältnissen erreicht werden kann, nicht muß.

Die Nachweisbarkeit der Herde bezieht sich auf solide (luftleere) Herde, auf Höhlen, auf Flüssigkeitsansammlung in der Pleura. Wir beschäftigen uns zuerst mit den soliden Herden. Durch die Kenntnis, wie tief der Perkussionsschlag dringt, wird es erklärlich, daß oberflächlich gelegene Herde bedeutend leichter nachweisbar sind als tiefer gelegene. Je tiefer die Lage, desto schwerer gelingt der Nachweis. Wird eine gewisse Tiefe erreicht, ca. 2—3 cm unterhalb der Pleura, dann ist der Nachweis nicht mehr möglich. Natürlich ist die Leitungsfähigkeit des Lungengewebes unter pathologischen Verhältnissen veränderlich, daher kann die oben angegebene Tiefenwirkung erheblich modifiziert werden. Völlig zentral gelegene Lungenherde sind nicht nachweisbar, weil sie weder von vorn, noch von der Seite, noch von hinten durch Perkussion erreicht werden können.

Außer der Lage ist die Größe und Form der Herde zu beachten; es ist klar, daß ein längerer, sehr dünner Herd (z. B. Lymphangitis tuberculosa) eine geringere Wirkung ausübt als ein kürzerer dickerer Herd von gleichem Volumen. Was nun die Größe betrifft, so haben wir folgendes ermittelt.

Ein kirschkerngroßer an der Pleura gelegener Herd ist durch Perkussion noch nicht nachweisbar, erst wenn annähernd Kirschgröße, also über lobuläre Größe, erreicht wird, gelingt der Nachweis. Wenn also eine geringfügige Dämpfung auftritt, ist der Herd bereits nicht mehr ganz klein. Auch bedarf es wegen der cirkumscripten Lokalisation natürlich sehr genauer Untersuchung, sehr genauen Absuchens des ganzen Thorax, um einen solchen Herd aufzufinden.

Kirschkerngroße und kleinere (erbsengroße, miliare)

Herde sind also einzeln nicht nachweisbar, können aber in größerer Zahl an einer Stelle in das Lungengewebe eingestreut, eine Veränderung des Schalles bewirken.

Jeder dieser kleinen Herde ruft in seiner Umgebung, da er selbst eine Volumensvergrößerung darstellt, eine Entspannung des Gewebes, also tympanitischen Schall hervor. Die Gesamtheit der Herde summiert sich zu einer geringen Dämpfung, so daß also zahlreiche in das Lungengewebe eingestreute kleinste Herde gedämpft-tympanitischen Schall produzieren.

Das sind die Tatsachen, welche als grundlegend zu betrachten sind.

Ein primärer Bronchialkrebs, welcher als wallnußgroßer Knoten im Innern der Lunge beobachtet wurde, konnte physikalisch nicht nachgewiesen werden.

Dagegen haben wir z. B. wallnußgroße und auch kleinere Herde in den Lungenspitzen wiederholt nachgewiesen.

Die von uns über die Nachweisbarkeit von Höhlen angestellten Untersuchungen haben neues nicht ergeben. Wir haben gesehen, was schon lange bekannt ist, daß, günstige Lage vorausgesetzt, Höhlen von Klein-Wallnußgröße sicher erkennbar sind. Dazu kommt noch ein sehr wichtiger Faktor, das ist die Beschaffenheit der Umgebung der Höhle. Wenn eine Höhle in größerer Tiefe liegt und durch lufthaltiges Parenchym von der Oberfläche getrennt ist, dann sind die Fortleitungsverhältnisse ungünstiger, als wenn sich zwischen Höhle und Brustwand infiltriertes Lungengewebe befindet. Im letzteren Falle gelingt der Nachweis sicherer und bis in etwas größere Tiefe. So erklärt sich leicht die Tatsache, daß bronchiektatische Höhlen in lufthaltigem Parenchym oft schwer oder gar nicht nachweisbar sind, es dagegen leicht werden, sobald Pneumonie auftritt.

In ausgedehnter unregelmäßiger Infiltration können Inseln lufthaltigen Parenchyms erhalten bleiben; wir haben festzustellen versucht, bei welcher Größe diese noch nachweisbar sind. Dazu gibt es ein sehr gutes Mittel. Wie bekannt, bedeckt die Lingula die Herzspitze völlig, ist aber selbst perkussorisch gar nicht bemerkbar. So große lufthaltige Herde entziehen sich also ev. dem Nachweis. Die Lingula ist etwa ein Quadrat (Fläche = $1^1/_2$ qcm) und hat eine Dicke von etwa 3—5 mm. Ein solches Volumen befindet sich also unterhalb der Grenze der Nachweisbarkeit; sobald aber der lufthaltige Herd etwas größer, namentlich dicker wird, wird er perkussorisch bemerkbar. Lufthaltige Inseln innerhalb ausgedehnter pneumonischer Bezirke rufen oft das Geräusch des gesprungenen Topfes hervor und schallen selbst nicht normal,

sondern oft etwas tympanitisch, weil sie durch die umgebende Erkrankung etwas entspannt sind.

Auskultatorische Erscheinungen können aus größerer Tiefe als die perkussorischen zur Oberfläche gelangen, z. B. bei Bronchostenose.

Zuletzt wenden wir uns zu der Frage, wieviel Flüssigkeit in der Pleurahöhle sein muß, um nachweisbar zu werden. Die gewöhnliche Angabe lautet etwa 300 cbcm. Wir können dem nicht ganz beistimmen. Nach unserer Erfahrung sind ca. 500 cbcm erforderlich, um sicher nachweisbar zu werden, sofern es sich um frei bewegliches Exsudat handelt. Für abgesackte Ergüsse sind in jedem Fall die besondere Lage und Größe zu prüfen; dafür gelten dann dieselben Regeln, welche vorher für die einzelnen Herde entwickelt wurden.

Schallwechsel ist bekanntlich diejenige Erscheinung, daß während des Perkutierens an einer und derselben Stelle der Schall wechselt. Soweit diese Erscheinung von der Atmung abhängt, kann sie an der Leiche nicht mehr direkt geprüft werden, soweit sie von der Lage abhängt, kann die Untersuchung der Leiche ev. noch einigen Aufschluß geben.

Wenn man die Entstehung vor dem am Lebenden beobachteten Schallwechsel an der Leiche ermitteln will (die Resultate sind keine absoluten, zum Teil nur Schlüsse und daher Irrtümern ausgesetzt), so forsche man in der Gegend, wo der Schallwechsel gehört wurde, nach

1. der Existenz eines besonderen Erkrankungsherdes, welcher nicht zu tief im Innern gelegen sein darf:
   Pneumonie, Höhlenbildung, Pneumothorax. Bedeutender Schallwechsel entsteht meist in den großen Luftwegen via Infiltrat; der Cavernenschallwechsel ist meist minder erheblich. Bei Pneumonie erfolgt zugleich mit dem perkussorischen Schallwechsel ein Höhenwechsel des Bronchialatmens,
2. einer direkten offenen Kommunikation mit den größeren Luftwegen und dem Munde;
3. wenn es sich um eine Höhle handelt, nach einer teilweisen Flüssigkeit und leichten Beweglichkeit des Inhalts;
4. der Möglichkeit einer Lageveränderung von Lunge und

Zwerchfell resp. Leber bei verschiedener Lagerung des Körpers.

So dürfte es gelingen, in charakteristischen Fällen einigen Aufschluß zu gewinnen.

Über den Pektoralfremitus und und seine Entstehung ist schon im allgemeinen Teil (S. 22) gesprochen worden.

Man prüfe zur Beurteilung des Verhaltens des Pektoralfremitus

1. die Beschaffenheit der Bronchien, ob sie frei und gut durchgängig sind. Ein durch Sekret verstopfter Bronchus oder ein komprimierter, verengter Bronchus lassen die Schallwellen nicht hindurch. Hierbei ist der Grad der Verengerung zu beachten. Wenn die Bronchialwände nur wenig verklebt sind, können sie leicht inspiratorisch zeitweise auseinander weichen (cf. Aegophonie).
2. die Leitungsfähigkeit des Lungengewebes und erinnere sich daran, daß z. B. gesundes Lungengewebe Schallwellen weniger gut leitet als pneumonisches.
3. die ev. Einlagerung einer fremden Substanz zwischen Lunge und Brustwand (pleurit. Exsudate);
4. die Schwingungsfähigheit der Brustwand. Haben sich im Innern der Brust sehr voluminöse Affektionen entwickelt (große pleuritische Exsudate, Pneumonie im III. Stadium), so kann ein Druck auf die Brustwand ausgeübt, diese sogar vorgewölbt und in ihren Schwingungen gehindert werden.

Die Erforschung der Ursache von Rasselgeräuschen (vgl. Allg. Teil, S. 22) stellt der pathologisch-anatomischen Untersuchung schwere Aufgaben. Man öffne die Bronchien und etwa vorhandene Höhlen, prüfe den Inhalt auf Flüssigkeit und Klebrigkeit, beurteile die auskleidende Schleimhaut auf Schwellung und Faltung und forsche nach Verengerungen der Luftwege. Man bedenke immer, daß nur wenige Atemzüge, ein Hustenstoß die ganze Masse von einer Stelle zu einer anderen transportieren können, daß Schwellungen agonal erheblich geringer werden oder ganz verschwinden können. Daher sind sowohl positive als auch negative Befunde mit größter Vorsicht zu benutzen.

Bei dem saccadierten Atmen bestehen örtliche Hindernisse in den Luftröhrenästen, welche den Eintritt der Luft erschweren. Die dem Herzen unmittelbar anliegenden Teile der Lungen bewegen sich nicht nur mit der Atmung, sondern erfahren außerdem noch besondere Bewegungsimpulse durch die Bewegungen des Herzens (cardiopneumatische Geräusche, pleuropericardiales Reiben).

Die Messung des Thorax ergibt bemerkenswerte Resultate: bei Pleuritis Ausdehnung der Seite und Verdrängung des Mediastinums, bei Phthise Retraktion der Seite und Einbeziehung des Mediastinums, bei Lungentumor annähernd gleichbleibende Verhältnisse, während in allen drei Zuständen ein Zurückbleiben in der Atmung stattfindet (Inspektion).

Im Folgenden sollen die wichtigsten Lungenaffektionen in ihrer Bedeutung für die physikalischen Befunde besprochen werden.

Das Wort Lungeninfiltration bedeutet hierbei nicht eine der strengen patholog-anatom. Bezeichnung entsprechende Veränderung, sondern Ersatz des lufthaltigen porösen, charakteristischen Schall gebenden Lungengewebes durch festes, dämpfendes Material, indem entweder die Alveolen selbst (durch Exsudation) ausgefüllt werden oder durch zunehmende Vermehrung des interstit. Gewebes allmählich eine Verkleinerung und schließlich eine Oblitteration der Alveolen erfolgt.

Zuerst sei der Pneumonieen gedacht. Sämtliche Pneumonieen, mit einziger Ausnahme der sog. interstit. Pneumonie (chron. fibröse Pneumonie, Induration) setzen ein Exsudat in die Alveolen hinein ab, erfüllen diese also anstatt der Luft mit mehr oder weniger festen, jedenfalls luftleeren Massen. Dabei kommt es zunächst vor allem auf die Lage jener pneumonischen Herde an, d. h. ob sie mehr im Innern oder gar zentral oder peripherisch, also an der Pleura liegen. Letztere Lage erleichtert ihren Nachweis wesentlich, wie bereits auseinandergesetzt wurde. Die fibrinöse Pneumonie, die metastat. Pneumonie liegen meist so, daß sie die Pleura erreichen, die sog. Bronchopneumonie findet sich dagegen sehr häufig mehr im Innern der Lunge, oft 1 bis 2 cm von der Oberfläche entfernt. Letzteres Verhalten erschwert den physikalischen Nachweis außerordentlich oder macht ihn oft geradezu unmöglich.

Außer der Lage muß die Größe und Form der pneumonischen Herde berücksichtigt werden. Werden größere, zusammenhängende Herde gebildet, wie bei der fibrinösen Pneumonie,

dann ist es leichter sie nachzuweisen, als wenn viele kleinere Herde vorhanden sind (metastat. Pneumonie, Bronchopneumonie). Gehen letztere unter eine gewisse Größe herunter, so sind sie, wie früher besprochen wurde, nicht mehr physikalisch nachzuweisen. Auch die Zusammensetzung des pneumonischen Exsudates ist nicht zu vernachlässigen. Die fibrinhaltigen, die geronnenen, festeren härteren Exsudate (bei fibrinöser und käsiger Pneumonie) üben einen stärker dämpfenden Einfluß aus als diejenigen, welche, weicher oder fast flüssig, nur aus nicht gerinnender Flüssigkeit und eingelagerten Zellen bestehen (katarrh. Pneumonie, schlaffe Hepatisation).

Die fibrinöse (croupöse, genuine) Pneumonie hat ein erstes Stadium der sog. Anschoppung (Engouement, Obstructio). Das ist beginnende Entzündung, hämorrhagische Hyperaemie und Oedem. Das Lungengewebe selbst ist durchfeuchtet, blutig-wässrige (eiweißhaltige, also klebrige) Flüssigkeit tritt in die Alveolen aus. Die Lunge ist noch lufthaltig, aber die Alveolen sind nicht wie in der Norm allein mit Luft gefüllt, sondern sie enthalten (klebende) Flüssigkeit und Luft, so daß sie oft (exspiratorisch) miteinander etwas verkleben und durch die Inspiration wieder auseinander gerissen werden (= inspiratorisches Knisterrasseln, kleinblasig, gleichblasig). Die Perkussion ergibt tympanitischen Schall, auf dessen Entstehung bereits hingewiesen wurde. Allmählich entweicht die Luft völlig und die Alveolen füllen sich ganz mit einem fibrinreichen, gerinnenden Exsudate (Hepatisation, erst rot, später mehr gelbgrau gefärbt). Ein derartig hepatisierter Teil gibt gedämpften Schall, jedoch besteht ein bedeutender Unterschied, z. B. gegen die Leber, weil innerhalb der pneumonischen Partie die z. T. lufthaltigen Bronchien verlaufen und ihr Inhalt durch die Perkussion in Schwingungen versetzt wird. Sind es besonders größere Bronchien, so gibt das wenigstens leicht tympanitischen Beiklang (Williams'scher Trachealton). Ebenso wird das in den Bronchien entstehende Bronchialatmen (cf. Allg. Teil, Abschnitt II) durch das gleichmäßig luftleere Lungengewebe bedeutend besser als durch das vielfach unterbrochene normale lufthaltige bis zur Brustwand fortgepflanzt; auch der Pectoralfremitus wird verstärkt. Andrerseits möchten wir ganz besonders darauf hinweisen, daß bei der fibrinösen Pneumonie stets auch die kleinen Bronchien an einer Bronchiolitis fibrinosa erkranken, welche sich verschieden weit hinauf in die großen fortsetzen kann. Diese Erkrankung kann natürlich wiederum die vorher entwickelten Verhältnisse ändern, den Pectoralfremitus

abschwächen. Die Erfüllung der Alveolen mit Fibrin nimmt zu, bis allmählich der Höhepunkt der Affektion erreicht wird. Die Alveolen werden schließlich ad maximum ausgedehnt, erreichen den höchsten Inspirationszustand; die Lunge wird sehr voluminös, drückt stärker gegen die Brustwand, läßt bei der Sektion deutlich die Eindrücke der Rippen erkennen, und beeinflußt, hindert, wie leicht verständlich, die Schwingungsfähigkeit der Brustwand, was zu einer Abschwächung des Pectoralfremitus und zu einer Verstärkung der Dämpfung führt. Infolge des sehr erhöhten Volumens der pneumonischen Teile erfahren benachbarte, nichtpneumonische Partien kompensatorisch eine Relaxation (= tympanitischer Schall).

Nachdem der Höhepunkt erreicht worden und die Krise eingetreten ist, beginnen die Alveolarpfröpfe besonders durch Verflüssigung des Fibrins zu erweichen (chemische der Verdauung ähnliche Vorgänge), so daß in den Alveolen eine dickflüssige breiige Masse gefunden wird. Diese wird allmählich teils resorbiert, teils expectoriert und die Luft beginnt wieder in die Alveolen einzutreten. Jetzt ist wieder ein Stadium da, in welchem die Alveolen Luft und dickflüssigen (klebrigen) Inhalt besitzen (Knisterrasseln und tympanit. Schall), bis schließlich nach vollständiger Beseitigung der pathologischen Produkte Luft allein die Alveolen erfüllt (= Restitutio ad integrum).

Es bedarf nun noch des Hinweises, unter welchen Umständen tympanitischer Schall bei Pneumonie gehört wird,

a) I., III. Stadium,
b) Relaxation nicht erkrankter Lungenabschnitte,
c) Wirkliches Lungenoedem (cf. später).

Da b) und a) durch physikalische Untersuchung schwer zu trennen sind, kann es leicht vorkommen, daß der pneumonische Bezirk für größer gehalten wird, als er eigentlich ist. Die Schwierigkeit der Beurteilung wird noch dadurch erhöht, daß, wie oft bei der Sektion gesehen werden kann, verschiedene Teile der Lunge sich in verschiedenen Stadien der Pneumonie befinden.

Die fibrinöse Pneumonie befällt bisweilen eine ganze Lunge; solche Fälle müssen dazu benutzt werden, um auf dem Sternum die rechte Pleura gegen die linke abzugrenzen. Wenn ein ganzer Lappen pneumonisch ist, gelingt es sehr leicht, die Lappengrenzen zu ermitteln. Die Abgrenzung pneumonischer Bezirke gegen das Herz macht keine großen Schwierigkeiten, da Herz-

dämpfung und pneumonische Dämpfung verschiedenen Charakter haben, letztere vor allem etwas mehr Klang-Beimischung besitzt.

Bei den meisten fibrinösen Pneumonien ist auch die Pleura afficiert (Pleuropneumonia fibrinosa). Dabei bildet sich selten flüssiges Exsudat in wahrnehmbarer Menge, vielmehr ist es gewöhnlich ein dünner oder dickerer fibrinöser Belag der Pleura (Pleurit. Reiben).

Eine zu Pneumonie hinzutretende Pleuritis bereitet der physikalischen Diagnostik bei weitem nicht so große Schwierigkeiten, wie eine Pneumonie, welche sich bei schon bestehender Pleuritis entwickelt.

Die metastatische Pneumonie (septischer Infarkt) erzeugt, wie bekannt, zahlreiche lobuläre und größere Herde, welche zumeist an der Pleura liegen und letztere stark beteiligen. Während die Lage der Herde den Nachweis erleichtert, ist ihre Größe sehr verschieden. Dazu kommt noch, daß solche Herde bald eitrig schmelzen, dann Höhlenbildung erfolgt und nun nach den für diese gültigen Erfahrungen geurteilt werden muß. Immerhin aber muß es in einigermaßen günstigen Fällen durchaus gelingen, Herde metastatischer Pneumonie nachzuweisen.

Größere Schwierigkeiten bietet die sogenannte Bronchopneumonie, eine Pneumonie mit gleichzeitig bestehendem Katarrh der feinsten Bronchien. Hierbei werden also neben den Zeichen der Pneumonie ev. die Zeichen des später zu besprechenden Bronchialkatarrhs bemerkt. Diese Pneumonien liegen gewöhnlich zerstreut im Innern der Lunge, schwer erreichbar und besonders im Anfang sehr klein. Daher sind sie gewöhnlich zunächst physikalisch nicht nachzuweisen. Erst allmählich werden sie größer, konfluieren, erreichen die Pleura und werden dem Nachweis zugänglich. Da die einzelnen Fälle dieser Art sehr verschieden sind, so sind auch die physikalischen Ergebnisse auffallend wechselnde. Es kann relativ oft der Fall eintreten, daß sehr deutlich ausgebildete pathologische Herde physikalisch absolut nicht nachweisbar sind.

Oft bewirken solche reichlich eingestreuten Herde gedämpft-tympanitischen Schall, wie bereits auseinandergesetzt wurde. Für die Schluckpneumonie gilt natürlich das Gleiche wie für die Bronchopneumonie.

Schließlich erwähnen wir hier noch kurz die käsige (tuberkulöse) Pneumonie. Sie ist ganz gleich der Bronchopneumonie zu beurteilen, nur ist sie gewöhnlich härter als die gewöhnliche Bronchopneumonie und wirkt daher intensiver dämpfend. Entwickelt sie sich in distinkten, kleineren zerstreuten (z. B. miliaren)

Herden, wird sie nicht nachgewiesen; bilden sich durch Konfluenz größere ausgedehntere Herde, wird allmählich der Nachweis sicherer und leichter. Besonders schwer ist bisweilen die physikalische Abgrenzung gegen die fibrinöse Pneumonie.

Zuletzt möchten wir noch der interstit. (chronischen, fibrösen) Pneumonie gedenken. Sie erzeugt zunehmend größere fibröse Herde, deren häufige Färbung durch eingelagertes Schwarz den Namen schiefrige Induration veranlaßt hat. Das poröse Lungengewebe wandelt sich allmählich in ein völlig homogenes fibröses Gewebe mit glatter Schnittfläche (Carnification) um, dessen Nachweis allein von der Größe, Form und Lage des Herdes abhängt. Die Bindegewebsbildung bewirkt aber auch durch Schrumpfung Verengerung der luftführenden Kanäle (kl. Bronchien, Alveolargänge) und kann so besondere physikalische Erscheinungen hervorrufen.

Für alle bisher besprochenen pneumonischen Veränderungen und alle vielleicht nicht besonders genannten lautet also die gleiche physikalische Regel. Man untersuche

1) Größe und Form,
2) Lage der Herde;

diese Faktoren ergeben allein für jeden Fall die Erklärung des Gelingens oder Mißlingens des physikalischen Nachweises.

Den Pneumonien reihen wir den haemorrhag. Infarct an. Derselbe hat neben seiner ätiologisch zu ermittelnden Entstehung (Herzfehler, Venenthromben) sehr charakteristische Beschaffenheit. Er ist, wie bekannt, von verschiedener Größe, im Mittel etwa wallnußgroß, scharf begrenzt, meist an der Pleura gelegen, am häufigsten im Unterlappen (kommt aber auch in der Spitze vor), von sehr derber Konsistenz (Necrose, Gerinnungsvorgänge); die Alveolen sind völlig luftleer, mit geronnenem Blute gefüllt. Bei einigermaßen günstiger Lage und Größe ist er nachweisbar, da er dann eine deutliche Dämpfung liefert; letztere kann wie bei der Pneumonie tympanitischen Beiklang besitzen. Das umgebende Gewebe ist wegen der bedeutenden Größenzunahme des Infarctgebietes relaxiert, gibt tympanitischen Klang, welcher nicht, wie oft angenommen worden ist, von Oedem herrührt. Die Pleura über dem Infarct zeigt häufig Trockenheit durch frische fibrinöse Beschläge, so daß pleuritisches Reiben auftreten kann. Da im Infarctgebiet alsbald nach der Entstehung alles fest und geronnen ist, können Rasselgeräusche

in den Alveolen des Infarctgebietes dann nicht mehr entstehen. Aber bronchiale Geräusche können sehr gut, ebenso wie der Pectoralfremitus zur Brustwand fortgeleitet werden.

Da der haemorrhag. Infarct meist bei Herzleiden vorkommt, so ist er mit chronischem Bronchialkatarrh (cyanot. Katarrh, Stauungskatarrh) und roter Lungeninduration verbunden, welche Komplikationen auf die physikalischen Erscheinungen einwirken.

Lungentumoren geben Dämpfung und treten entweder selbst an Stelle des Lungengewebes oder letzteres retrahiert sich (tympanit. Schall). Außerdem sind die Tumoren ungewöhnlich häufig mit pleuritischen, bronchitischen Erkrankungen verbunden; oft herrschen diese Erscheinungen so vor, daß sie selbst bei der Sektion zunächst den Tumor verdecken und dieser erst bei sorgfältiger Untersuchung gefunden wird. Die primären Tumoren der Lunge nehmen gewöhnlich ihren Ausgangspunkt entweder von den Bronchien (Krebse) oder dem peribronchialen Gewebe (peribronchiale Lymphosarkome) oder der Pleura (Endotheliome, Endothelkrebse).

Der Bronchialkrebs sitzt in der Regel da, wo der in die Lunge eingetretene Bronchus sich zum 2. oder 3. mal teilt, d. h. also nicht weit vom Hilus der Lungen im Innern, sei es daß er mehr höckerig circumscript auftritt, oder daß er infiltrierend auf längere Strecke den Bronchus begleitet. Letzterer Fall ist noch schwerer perkussorisch erreichbar als der erstere; beide sind überhaupt schwer nachzuweisen, weil sie in zu großer Tiefe liegen. Dasselbe gilt für die peribronchialen Sarkome.

Beide Arten von Geschwülsten pflegen oft die Bronchien an dieser oder jener Stelle zu verengen, so daß Stenosengeräusche entstehen können, während die Fortleitung des Pectoralfremitus gestört wird.

Die Endotheliome der Pleura sind selten circumscripte Tumoren, gewöhnlich vielmehr flache infiltrative Geschwülste, welche auch bei der Sektion pleuritischen Schwielen außerordentlich gleichen und in ihrer physikalischen Wirkung diesen völlig analog sind. Oft genug zeigt überhaupt erst die mikroskopische Untersuchung in diesen scheinbar nur schwieligen Massen die Geschwulstbildung.

Die sekundären Geschwülste der Lunge sind einfach oder multiple und absolut nach dem Grundsatz der Lage und Größe zu beurteilen. Eine mehr oberflächliche Lage und bedeutendere Größe erleichtert den Nachweis, während umgekehrt tiefere Lage und geringere Ausdehnung die Erkennung

erschweren. Oft werden z. B. bei der Sektion zahlreiche kleine Sarkomknoten der Lunge gesehen, welche nicht nachgewiesen werden können und höchstens gedämpft-tympanit. Schall hervorbringen, welcher zur Tumordiagnose nicht ausreichend ist.

Die von den Hilus-Lymphdrüsen ausgehenden Tumoren, die oft in die Lunge hineinwachsen, sind wegen allzu tiefer Lage nicht erreichbar.

Wie eindrucksvoll oft auch der patholog.-anatomische Befund eines Lungentumors sei, die genaue Untersuchung ergibt mit Notwendigkeit, daß ein stringenter physikalischer Nachweis unmöglich gewesen ist.

Wir reihen an dieser Stelle den Echinococcus der Lunge ein, welcher gewöhnlich aus der Leber in die rechte Lunge durchbricht. Seine Beschaffenheit, die einer mit Flüssigkeit gefüllten Blase, ist Tumoren oder den abgekapselten pleurit. Exsudaten gleich zu beurteilen.

Das Lungenoedem liefert sehr klare physikalische Ergebnisse. Wie bekannt, tritt dabei blutig-seröse, eiweisshaltige klebrige schaumbildende Flüssigkeit aus den Kapillaren in die Alveolen, später in die Bronchien und die Trachea bis in den Mund hinauf. Dieser Zustand bedingt, wie bereits mehrfach auseinandergesetzt wurde, tympanitischen Schall und Rasselgeräusche. Letztere entstehen entweder in den verklebten und auseinanderweichenden Alveolen oder in den Bronchien, dort infolge der Bewegungen der Flüssigkeit und des Platzens von Blasen.

Befindet sich schaumige Flüssigkeit in den größeren Luftwegen, wo sie durch die Atmung bewegt wird, so wird Rasseln, Stertor, weithin hörbar.

Lungenödem kann verschieden lokalisiert und ausgedehnt sein, befällt bisweilen nur einen Lappen, oft auch beide Unterlappen. Bei genauer Erwägung der physikalischen Erscheinungen dürfte es oft möglich sein, das Lungenödem sicher nachzuweisen.

Bei chronischer Stauung infolge von Herzleiden werden die Capillaren der Lunge erweitert, springen in die Alveolen hinein vor, so daß ein Teil des Alveolarraumes durch diese Gefäße in Anspruch genommen wird. Die Alveolen sind wohl noch lufthaltig, jedoch ist ihr Luftraum kleiner als in der normalen Lunge. Daher wird auch die respiratorische Verschiebung der Lungengrenzen geringer. Auch dürfte durch die prall gefüllten und ectatischen Capp. die Dehnbarkeit, Elastizität der Lungen vermindert werden (sogenannte Lungenstarre), so

daß auch dadurch die Atembewegungen, besonders exspiratorisch leiden.

Aus den physikalischen Zeichen der Lunge allein dürfte es wohl nicht möglich sein, den Zustand der roten Induration zu erkennen, jedoch dürfte bei mangelnder Verschiebbarkeit der Lungenränder (ohne daß Verwachsungen bestehen), bei gleichzeitig bestehendem Herzleiden, bei charakt. Sputum (Herzfehlerzellen) die Diagnose mit einiger Wahrscheinlichkeit gestellt werden. Es ist übrigens auch möglich, daß durch rote Induration infolge des veränderten Luftgehaltes der Alveolen und der pathologischen Beschaffenheit des Lungengewebes der Schall sich ein wenig ändert.

Die Atelectase der Lunge betrifft kleinere oder größere Abschnitte der Lunge (z. B. bei Bronchitis,*) pleuritischen Exsudaten etc.); sie liegt gewöhnlich an der Oberfläche, also günstig. Aber atelectatisches Lungengebiet (= collabiertes Lungengewebe) schallt, vorausgesetzt, daß der Herd groß genug ist, tympanitisch. Tympanitischer Schall der Lunge ist so vieldeutig, daß er einen sicheren Hinweis auf Atelectase nicht gestattet. Das atelectatische Gebiet ist oft nicht absolut luftleer (nur bei Kompressionsatelectase) und daher nicht von so gleichmäßiger Beschaffenheit wie etwa pneum. Bezirke; atelectatisches Gebiet leitet daher in der Tiefe gelegene Schallerscheinungen nicht besonders gut zur Oberfläche. Es ist möglich, daß durch tiefe Inspiration atelectatisches Gebiet etwas gefüllt wird und die collabierten Alveolen, vorher etwas verklebt, nun auseinanderweichen (= Rasseln).

Jedenfalls geht aus dem eben Erörterten hervor, daß eine sichere physikalische Erkennung atelectat. Stellen nicht möglich ist, obwohl der pathologisch-anatomische Zustand ein sehr charakteristischer und die Lage der Herde eine sehr günstige ist.

Oberhalb pleurit. Exsudate liegt oft eine Zone collab. atelectatischen Lungengewebes und ist die Ursache tympanitischen Klanges daselbst.

Die Kombination von Atelectase mit Bronchopneumonie bereitet der physikalischen Diagnostik oft unüberwindliche Schwierigkeiten.

Hierher gehört auch die Hypostase, welche, wie bekannt, in den abhängigen unteren Teilen der Lunge auftritt. Zunächst

*) Der in diesem Falle verstopfte Bronchus erzeugt, jedoch oft sehr circumscript, Abschwächung des Fremitus.

füllen sich nur die Gefäße, vor allem die Capp. der Lunge stärker mit Blut. Das ist physikalisch nicht nachweisbar. Bald aber beginnt Austritt von Flüssigkeit, Durchfeuchtung von Lungengewebe (= tympanit. Schall), Austritt von Wasser in die Alveolen (= Rasselgeräusche). Letztere füllen sich allmählich ganz mit wässrigen und zelligen Massen (= beginn. Pneumonie) und verlieren ihren Luftgehalt völlig; nun entsteht gedämpfter Schall (hypostat. Pneumonie). Durch diese wird die Fortleitung von den Bronchien zur Oberfläche verbessert, so daß die in diesen entstehenden Schallerscheinungen (Bronchialatmen, Rasselgeräusche) zur Oberfläche gelangen.

Indem wir nun in die Erörterung des Emphysems eintreten, möchten wir auf folgende pathologisch-anatomische Verhältnisse hinweisen:

a) Der respiratorische Zustand der Alveolen ist ein wechselnder, er kann exspiratorisch, inspiratorisch und bisweilen maximal inspiratorisch sein.

b) Wenn einzelne Abschnitte der Lunge zerstört sind, können vicariierend, kompensatorisch, andere Abschnitte sehr stark (bis zur Elastizitätsgrenze) aufgebläht sein.

c) Das wirkliche sogenannte anatomische Emphysem zeigt das elastische Gewebe reduziert, erkrankt, die Bildung größerer Blasen durch Confluenz. Dabei besteht gewöhnlich auch eine sehr starke Füllung mit Luft, denn die stark mit Luft gefüllten Blasen treiben wegen Elastizitätsverlustes die Luft nicht so aus.

Für die physikalische Untersuchung kommt nun in Betracht:

I. In allen diesen (a, b, c) Fällen werden an den Lungenrändern Verschiebungen bewirkt (Lungengrenzen), die Lungengrenzen dehnen sich nach unten, medial, nach oben etc. aus.

II. Die Art des Schalles hängt ab
   α) von der Bildung größerer Lufträume,
   β) von der geringeren Spannung des Gewebes und dem Verlust der Elastizität.

   Daher entsteht eine Neigung des Schalles zu einem tieferen, mehr tympanitischen Klang (Schachtelton).

III. Man beachte die Consecutivzustände: Herzhypertrophie, Störungen der Lungenzirkulation, Bronchialkatarrh (Husten) etc.

Für die physikalische Untersuchung ist jedenfalls eine Trennung der vorher unter a—c genannten Zustände nicht möglich; es ist daher zu empfehlen, sie am Lebenden auch nicht künstlich zu trennen, sondern unter dem Sammelbegriff Emphysem zu belassen. Wenn auch der im allgemeinen veränderte (tief tympanitische) Schall oft nicht über Entstehung und Ausdehnung des Emphysems Auskunft gibt, so ist diesbezüglich aus der Körperform und Thoraxform manches zu entnehmen.

Das sogenannte Emphysema interstitiale erzeugt Luftblasen im interlobulären Gewebe, besonders an der Oberfläche, von mäßiger Größe. Da diese Blasen nur vereinzeit und in einzelnen Reihen stehen und eine gewisse Größe nicht überschreiten, so üben sie auf den Schall selbst einen Einfluß nicht aus. Die Lungengrenzen werden nicht verändert. Das Emphysema interstit. ist also physikalisch nicht nachweisbar. —

Die Bronchien können von der Lunge nicht getrennt werden, da sie in ihr verlaufen und die in ihnen bewirkten Schallerscheinungen beim Perkutieren und Auskultieren der Lunge wahrgenommen werden. Nur die Trachea soll besonders abgehandelt werden.

Die Erweiterung der Bronchien ist entweder zylindrisch oder sackförmig. Der erstere Fall bedingt eine geringe gleichmäßige Zunahme des Bronchus und liefert daher für den physikalischen Nachweis keine verwertbaren Zeichen.

Für die sackförmigen Bronchiectasien gilt das, was für die Höhlen gesagt worden ist, von der Lage, Form, Größe und Umgebung hängt ihre Nachweisbarkeit ab. Liegt daher eine größere sackförmige Bronchiectasie nahe der Pleura, so ist sie sicher zu erkennen. Liegt sie dagegen mehr in der Tiefe, so entzieht sie sich dem Nachweis.

Natürlich gibt es auch Mischformen zylindrischer und sackförmiger Bronchiectasie; wie sich für diese der physikalische Nachweis gestaltet, ist im Einzelfall unter Berücksichtigung der eben angegebenen Grundlagen festzustellen.

Die Stenosen der Bronchien (Geschwülste, Narben, Kompression, Sekretansammlung, Schleimhautschwellung, Muskelkontraktion) bedingen:

a) Stenosengeräusche,

b) ist besonders hervorzuheben, daß die intrathoracischen Luftwege, Trachea, Bronchien nicht absolut starr sind, sondern sich respiratorisch in ihrer Weite verändern. Die Bronchien werden

während der Inspiration weiter*), während der Exspiration enger. Eine Bronchialstenose ist daher während der Inspiration weiter als während der Exspiration, es kann mehr Luft hinein als hinaus. So erklärt sich die hinter der Stenose auftretende Erweiterung (Lungenblähung im asthm. Anfall. Erweiterung der Bronchien bei Bronchialkrebs).

Der Bronchialkatarrh betrifft entweder die größeren oder die kleineren Bronchien (Bronchiolitis, Bronchitis capillaris); in letzterem Falle werden die Bronchien leicht und vollständiger verstopft als im ersteren.

Der Bronchialkatarrh bewirkt:

a) Schleimhautschwellung = Stenosenbildung (Giemen, Pfeifen), auch oft Wulstung und Faltenbildung, welche durch den respirator. Luftstrom bewegt werden = Rasselgeräusche.

b) Sekretion. Diese ist von verschiedener Konsistenz, teils sehr zähflüssig (Schleim), zum Blasenbilden und -springen völlig ungeeignet, wird respirator. bewegt (= trockene Rasselgeräusche). Teils ist das Sekret mehr dünnflüssig und zur Entstehung von Blasen mehr geeignet (feuchte Rasselgeräusche).

Alle übrigen Formen der Bronchitis (Bronchitis obliterans, Bronchitis oder Peribronchitis tuberculosa) fallen unter die Gesichtspunkte der Bronchialverengung.

An dieser Stelle sei noch kurz der sogenannten Aspiration von Blut (Blutatmen) gedacht. Dabei gerät Blut in die kleineren Bronchien und die Alveolen, es befindet sich also Flüssigkeit in diesen Räumen und kann zu Rasselgeräuschen bei größerer Menge eventl. auch zu leichttympanit. Schall Veranlassung geben.

Die normale Pleura ist glatt, feucht, glänzend, in ihren Bewegungen lautlos. Alles, was pathologisch ist, diese Feuchtigkeit aber bestehen läßt, ist ebenfalls lautlos. Daher geben einfache miliare Tuberkel, Krebsknoten, Fibrome der Pleura, welche ohne gleichzeitige entzündliche Ausschwitzung feucht sind, keine physikalischen Erscheinungen.

---

*) Metamorphosierendes Atmen wechselt seinen Charakter. Erst kommt ein Stenosengeräusch, welches allmählich verschwindet, mit zunehmender Erweiterung des Bronchus wird das richtige Atemgeräusch hörbar. Diese Erscheinung wird dadurch hervorgerufen, daß der zuführende Luftröhrenast einer Höhle verengt ist und durch die eintretende Luft erweitert wird.

Die Ausschwitzungen der Pleura sind verschiedener Art. Die fibrinösen Exsudate sind selten über die ganze Pleura ausgedehnt, gewöhnlich sind sie lokalisiert, oft sogar sehr circumscript, besonders häufig in der Axillarlinie. Das fibrinöse Exsudat ist beim Hervortreten flüssig, gerinnt alsbald zu einer trockenen Membran (Pleuritis sicca); auf diese Weise erzeugen die gegenüberliegenden Flächen ein Reibegeräusch. Und wie die fibrinösen Auflagerungen bald mehr fein, zottig, bald gröber, rauher, dicker sind, so ist auch das (ev. zu fühlende) Reibegeräusch bald feiner, bald gröber. Wenn die mit Fibrin bedeckten Flächen gegeneinander reiben, so formen sie einander (=pleuritische Reibelinien); man erkennt deutlich, daß die Pleurablätter namentlich in der Horizontalebene, aber auch vertikal, sich gegeneinander verschieben. Oberhalb flüssiger Exsudate, da wo die Flächen zusammenkommen, wird oft Reiben gehört.

Pleuritis fibrinosa diaphragmatica ist nicht erkennbar.

Den fibrinösen, gerinnenden sehr klebrigen Exsudaten stellen wir für den physikalischen Nachweis alle flüssigen gegenüber, gleichviel ob sie wässerig, eitrig (Empyem) oder blutig sind, was für die physikalische Untersuchung gleichgültig ist. Nur auf den einen Unterschied möchten wir aufmerksam machen, daß mehr dünnflüssige Exsudate Schwingungen leichter fortleiten als dickflüssige und zellenreiche. Auch wenn keine Verwachsungen bestehen, sammelt sich Flüssigkeit nicht immer so in der Pleurahöhle an, daß der Flüssigkeitsspiegel horizontal steht. Der Raum für die Flüssigkeit wird zunächst auf Kosten der kranken Lunge gewonnen, welche sich retrahiert, später auch dadurch, daß andere Organe, besonders das Herz, Zwerchfell, V. cava inf., verschoben werden. Da die Brustwand außen z. B. im Gebiet der Schulterblätter nicht eben ist, da ferner die Lunge im Gebiet des Hilus befestigt ist und nicht ausweicht, so entspricht die auf der Haut verlaufende Linie (Damoiseau'sche Kurve) des oberen Spiegels pleurit. Exsudate nicht einer Horizontalen (vgl. S. 188).

Die flüssigen Exsudate geben Dämpfung, die Lunge oberhalb tympanitischen Schall. Indem durch die Flüssigkeit in der Pleura ein neues Medium zwischen Lunge und Brustwand eingeschaltet wird, werden die Fortleitungsverhältnisse vom Innern der Lunge zur Oberfläche ungünstiger (cf. Pectoralfremitus). Auch wird durch größere pleurit. Exsudate die Schwingungsfähigkeit der Brustwand reduziert.

Die eben entwickelten Verhältnisse werden geändert, sobald Verwachsungen vor der Exsudation bestanden. Für diese Fälle

können keine Regeln aufgestellt werden, die Flüssigkeit sammelt sich da an, wo Platz ist, kann z. B. vorn oben liegen.

Luft in der Pleurahöhle, Pneumothorax, bedingt ähnliche Verhältnisse wie viel flüssiges Exsudat, nur mit dem Unterschiede, daß die Luft selbst in der Pleurahöhle einen großen Luftraum mit glatter fester Wand (Metallklang) darstellt. Im übrigen werden die entsprechenden Organe ebenfalls verschoben. Außerdem sei hier bemerkt, daß reiner Pneumothorax sehr selten vorkommt, gewöhnlich handelt es sich dabei immer auch um Flüssigkeit, wässrig-eitriges Exsudat. Wenn man den Kranken schüttelt, wird in der lufthaltigen Pleurahöhle die Flüssigkeit umhergeschleudert wie in einem großen Kruge, man kann das leicht hören (Succussio Hippocratis).*) Die aus der Lunge in die Pleurahöhle führende Fistel kann sehr verschiedene Form und Durchgängigkeit besitzen, sie kann über und unter der Flüssigkeit liegen (cf. Wasserpfeifengeräusch, Lungenfistelgeräusch).

Verwachsungen der Pleurablätter finden sich ungemein häufig bei der Sektion, namentlich im Spitzengebiet, aber auch an anderen Stellen. Die Verwachsungen können sehr ausgedehnt oder auch circumscript sein. Auch können sie ohne starke Verdickung der Pleura bestehen, in anderen Fällen findet sich bedeutende Verdickung (bis 1—2 cm, Schwielenbildung) und Schrumpfung, welche die Organe der gesunden Seite herüberzieht und eine Einziehung der betroffenen Seite veranlaßt. Je dicker die Schwielen, desto mehr können sie dämpfen, jedoch wird ihr Einfluß meist überschätzt und die Fälle, in welchen Schwielen sicher physikalisch nachzuweisen waren, sind nicht viel. Durch erhebliche Schwielenbildung wird auch die Schwingungsfähigkeit der Brustwand herabgesetzt.

Während der Atmung folgt die Lunge nicht nur dem Thorax, sondern die Pleura costalis verschiebt sich auch gegen die Pleura pulmonalis (wie schon vorher bei der Besprechung

*) Die Skala der Beweglichkeit pleuraler Ergüsse ist, wie folgt, wenn man mit den am leichtesten beweglichen beginnt,

1. Erguß im Pneumothorax,
   a) Sero-Pneumothorax,
   b) Pyo-Pneumothorax,
2. Transsudate,
3. Exsudate.

der sog. Reibelinien auseinandergesetzt wurde). Diese Bewegung wird nun durch Verwachsungen gehindert. Jedoch mitten auf der Oberfläche der Lunge kann man das nicht nachweisen, man kann dies nur erkennen, wo Lungenränder sich verschieben, d. h. wo sie das dann nicht tun, also an den unteren und den medialen Lungenrändern; nur unter dieser Bedingung kann (abgesehen von dem Röntgen-Verfahren) eine Verwachsung sicher diagnostiziert werden.

Zuletzt kommen wir zur Lungenphthise. Mag dieselbe tuberkulösen oder syphilitischen oder aktinomykotischen Ursprungs sein, das ist für die vorliegende Erörterung gleich, weil jene ätiologische Unterscheidung allein durch andere klinische Gesichtspunkte (z. B. Sputum) gewonnen wird. Hier handelt es sich nur um die physikalischen Eigenschaften.

Zunächst sei darauf hingewiesen, daß bei Phthise pleuritische Veränderungen und Höhlenbildung auftritt, letztere teils ulceröser, teils bronchiektatischer Entstehung, ist nach dem bereits früher Mitgeteilten zu beurteilen. Außerdem bilden sich in den phthisischen Lungen zahlreich teils einzelne, teils zusammenhängende solide luftleere Herde (käsige Pneumonie, käsige Bronchitis und Peribronchitis, schiefrige Induration), welche im Einzelnen bereits im Vorhergehenden besprochen worden sind. So mannigfaltig das pathologisch-anatomische Bild bei der Sektion erscheint, so wenig ist im Einzelnen ein physikalischer Nachweis möglich. Es kann immer nur die Lage, Größe, Form der Herde berücksichtigt werden. So ist z. B. die sogenannte Miliartuberkulose pathologisch-anatomisch sehr augenfällig, aber physikalisch nicht sicher nachzuweisen, weil die einzelnen Herde viel zu klein sind; höchstens bewirken sie insgesamt einen leicht tympanitischen Schall des Lungengewebes, aber gerade der geringe physikalische Befund steht im starken Gegensatz zu den schweren klinischen Erscheinungen und läßt das Richtige vermuten. Am stärksten ist bei Lungentuberkulose meist die Spitze affiziert, welche in der Regel, wenn nicht gerade starke kompensator. Blähung an einer Stelle besteht, verkleinert ist, so daß auch ihre perkussorische Umgrenzung eine deutliche Verkleinerung zeigt. Laterale und mediale Grenze haben Verschiebungen erlitten. Da die Spitze fast völlig von Muskulatur umgeben ist, so erfährt diese durch die Verkleinerung der Spitze Veränderungen, zum Teil durch direkte Schrumpfung, zum Teil durch Inaktivität ein-

zelner Muskelgebiete. Solche Einziehungen finden sich vorn hauptsächlich oberhalb und unterhalb der Clavicula, während hinten parallel und unterhalb der Schulterkontur eine Muskelfurche auftritt, welche zweifellos auf die zweitgenannte Entstehung zurückzuführen ist.

Die Beschaffenheit des Thorax wurde bereits früher (cf. allg. Teil) abgehandelt. Für die vergleichende Perkussion am Lebenden ist zu empfehlen, stets bei

1. ruhiger Atmung,
2. auf der Höhe der Inspiration,
3. in tiefer Exspiration

zu untersuchen. Gerade die dann auftretenden Unterschiede infolge des Luftwechsels des noch atmenden Lungengewebes lassen den Schallunterschied während einer der drei Respirationsakte am deutlichsten erkennen.

Wir möchten noch auf einen Punkt hinweisen: Sobald die Phthise über die Clavicula hinuntergeht, ist sie nicht mehr initial, sondern hat bereits den größten Teil des Oberlappens affiziert.

Lungenbrand, Lungenabscess sind nicht besonders abgehandelt worden, weil sie außer Infiltration und Höhlenbildung keine charakteristischen physikalischen Zeichen liefern. Ihre Erkrankung beruht vielmehr auf anderen klinischen Zeichen (besonders dem Verhalten des Sputum).

Zuletzt sei noch darauf hingewiesen, daß Krankheiten des knöchernen Thorax auf die Lunge einwirken. Wir meinen besonders die Kyphoscoliose, durch welche die Lungen deformiert, vielfach eingedrückt werden. Sie zeigen daher neben lufthaltigen vielfach atelectatische Stellen und geben deshalb oft tympanitischen oder gedämpft-tympanitischen Schall, ohne daß sie noch besonders erkrankt sind. Die Perkussion kann daher zu ihrer physikalischen Beurteilung wenig verwendet werden, etwas mehr leistet die Auskultation. Aber auch diese ist nicht so ganz sicher, weil in atelect. Partien leicht Rasselgeräusche entstehen können, ohne daß eine besondere neue Erkrankung vorliegt.

Das Verhalten der Lungenhernien ergibt sich sehr leicht aus den anatomischen Befunden.

Die Röntgenuntersuchung der Lungen.

Für die Röntgenuntersuchung der Lungen ist weitaus die wichtigste Durchleuchtungsrichtung die sagittale, weil

1. außer den Thoraxdecken keine anderen schattengebenden

Organe für die Lungenfelder in Betracht kommen, 2. die Lungen in ihren größten queren Durchmessern getroffen werden, und 3. für beide Lungen vergleichbare Bilder entstehen, ähnlich, wie sie die vergleichende Perkussion benutzt.

Von den beiden sagittalen Richtungen ist die dorsoventrale wiederum die ergiebigere, weil hier die Skelettschatten (Rippen und Scapula) zurücktreten. Daß für manche Zwecke (Hilus, zentrale Herde) schräge und frontale Richtungen wichtig, ja allein maßgeblich werden können, ist selbstverständlich.

Von der Begrenzung der dorsoventral erhaltenen Lungenfelder ist bereits mehrfach die Rede gewesen. Die medialen Grenzen, der Mittelschatten, ist ausführlich erörtert. Die untere Grenze (in allen Durchleuchtungsrichtungen gleich), das Zwerchfell, wird nachher besonders besprochen.

Bei gewöhnlichem medialem Röhrenstand (in der Höhe des 4. Rippenknorpels) stellt sich die übrige Begrenzung der Lungenfelder, welche durch Rippenschatten geschieht, dar als eine Parabel (Kegelschnitt), deren Brennpunkt etwa an der Grenze des mittleren und inneren Drittels des Clavicelschattens liegt, und deren Achse der Parasternallinie entspricht.

Von einer anatomisch begründeten Einteilung der beiden sagittalen Lungenfelder ist abzusehen, da sich die Schatten, auf die sich eine solche Einteilung gründen könnte, die Skelettschatten, bei verschiedener Röhrenstellung mannigfach ändern, und eine verschiedene Röhrenstellung ist, wie weiter unten ersichtlich, für manche Untersuchungszwecke direktes Erfordernis.

Die Innenzeichnung der Lungenfelder bezieht sich auf 1. extra- und 2. intrapulmonal gelegene Schatten produzierende Körperteile.

Ad. 1 kommt in erster Linie das Thoraxskelett in Betracht:

In dorsoventraler Richtung erscheinen die hinteren Rippen als schwach nach oben convexe, nach außen steiler abfallende Schattenbänder, welche etwa $1^1/_2$—2 mal so breit, als die Rippen selbst sind. Die Krümmung nimmt von der ersten abwärts ab, ihre Neigung nach außen und unten dagegen zu. Die oberste, am stärksten gekrümmte Rippe stellt gleichzeitig die obere Begrenzung der Lungenfelder dar. Von den vorderen Rippen erscheinen nur die knöchernen Teile, die Rippenknorpel werden weggeleuchtet. Somit sind die obersten Rippen fast ganz, die ferneren immer weniger total darstellbar, umsoweniger je näher die Röhre dem Rücken steht. Die Krümmung, die im dorsoventralen Röntgenbild wieder bezüglich der einzelnen Rippen

von oben nach unten abnimmt, ist hier nach oben concav; die Neigungsrichtung der einzelnen Rippen nach unten innen zwerchfellwärts wieder zunehmend. Daraus erklärt sich, daß die hinteren und vorderen Rippenschatten sich gewöhnlich annähernd rechtwinklig kreuzen. Die vorderen Rippenschatten sind (trotz der größeren Breite der Rippen) ebenso breit wie die hinteren. — Die oberen Lungenfelder werden ferner von dem nach oben concaven inneren Teil des mehr oder minder S-förmig sich darbietenden Schattenbandes der Clavicula teilweise bedeckt; wegen Schirmnähe ist das sternale Ende schattentiefer und schärfer contouriert. Ferner beschattet das Schulterblatt in diffuser Weise die äußeren oberen Lungenfelder.

Auch die Weichteile können bei dorsoventraler Durchleuchtung Schatten produzieren und damit hinderlich werden. Es sind das insbesondere voluminöse Mammae. Nach aufwärts diffus ist ihr Schatten nach abwärts halbkreisförmig begrenzt am tiefsten. Besonders tritt dies bei nichtjungfräulichen Brüsten in Erscheinung; dann deckt sich oft das unterste Schattensegment mit dem Leberschatten zu einem besonders tiefen ellipsoiden Schatten, auch bedeckt es in gleicher Weise den hellen (wenn lufthaltigen) Magengrund. In den Mammaeschatten sieht man häufig auf guten Radiogrammen die Mamillae sich als kleine circumscripte tiefere Schatten abzeichnen. Daß mitunter auch schlaffe, hängende Brüste intensiven Schatten hervorrufen, liegt daran, daß an sich das bindegewebig metamorphosierte Gewebe atrophischer Brüste stärker Strahlen absorbierend wirkt, als das lockere Fettgewebe.

Bei abgemagerten Individuen und Kindern kann man ein Strukturbild der pectorales maj. z. T. bekommen. Die größere Muskelmasse der rechtsseitigen Thoraxmuskeln bei Rechtshändern kommt nicht oder vielleicht indirekt zum Ausdruck. Die Helligkeit beider Lungenfelder ist bei medianem Röhrenstand und Vergleich symmetrischer Stellen nämlich durchaus eine gleiche. Man könnte sich vorstellen, daß infolge des größeren Volumens der rechten Lunge sich hier geringe Differenzen finden ließen (rechte Seite lichter), wobei natürlich nicht das größere Lungenvolumen, als vielmehr die größere Entfernung von hinterer und vorderer Thoraxwand in Wirkung treten würden. Eine solche Differenz könnte dann durch die stärker entwickelte rechtsseitige Muskulatur ausgeglichen werden.

Daß eine solche Schattendifferenz, die sich auf die Muskulatur an sich bezieht, vorhanden ist, konnten wir, wenn wir

dieserhalb untersuchten, beweisen. Präpariert man von der in in toto entfernten vorderen Thoraxwand sorgfältig die Herzbeutelansätze mit ihren Omentula ab und fertigt mit weichen Röhren eine Platte an, so kommt die stärkere Masse des r. Pectoralis major, der höhere Ansatz des kräftiger entwickelten Rectus abdominis u. s. f. als deutliche Differenz zum Ausdruck.

Durch solche Platten wird man ferner in ausgezeichneter Weise über Verkalkungs- und Verknöcherungsvorgänge an den Rippenknorpeln orientiert. Weil diese häufig aetiologisch mit Lungenerkrankungen in Zusammenhang gebracht werden mögen sie an dieser Stelle Erwähnung finden. Dieselben finden sich am häufigsten und intensivsten an den distalen Enden der Rippenknorpel, wo sie mit dem Rippenknochen oder dem Sternum zusammentreffen. Daneben sahen wir häufig den oberen und unteren Rand eingefaßt von fein perlschnurartigen, mit dem Rippenknochen zusammenhängenden Schattenborden. — Wenn überhaupt einigermaßen hochgradig vorhanden, finden sich solche schattenproduzierenden Prozesse an allen Rippenknorpeln; am meisten betroffen sind immer die obersten.

Neben den bisher erwähnten Schattenmodifikationen des hellen Lungenfeldes, welche sich auf extrapulmonale Verhältnisse beziehen, findet sich noch eine allgemeine Helligkeitsdifferenz in dem Sinne, daß letztere von außen nach innen zunimmt und oberhalb der Zwerchfellkuppe ihren maximalen Wert erreicht. (Eine fernere Helligkeitszunahme der basalen Lungenfelder geschieht bei tieferer Inspiration.) Diese Differenz erklärt sich durch die Schatten bedingende Eigenart der gekrümmten Thoraxdecke. Stellt man sich von einem Kautschuckschlauch ein Röntgenbild dar, so sieht man einen zentralen hellen Streifen, an den sich nach außen erst an Intensität zunehmend, zuletzt wieder abnehmend ein beiderseitiges Schattenband anlegt; der helle Streifen ist schmaler als die Lichtung des Schlauches, das peripherische Schattenband breiter. Dies erklärt sich aus der früher erwähnten Resorptionsfähigkeit der Röntgenstrahlen; letztere sind abhängig von der Ausdehnung der Materie in der Durchstrahlungsrichtung. Dieselben Verhältnisse kommen für den die Thoraxhöhle einschließenden Thoraxkorb in Betracht. — Von der intrapulmonalen sog. Hiluszeichnung ist weiter unten die Rede.

In ventrodorsaler Richtung treten die vorderen knöchernen, weiter nach außen projizierten Rippen völlig zurück. Die hinteren erscheinen steiler abfallend, schmäler, schärfer begrenzt,

enthalten Innenstrukturzeichnung, die Intercostalräume sind enger. Für Radiogramme kommt hier noch besonders die stärkere respiratorische Bewegung der vorderen Rippenteile in Betracht. – Die Schatten der Schlüsselbeine treten gleichfalls zurück, dagegen die Schatten der Schulterblätter weit mehr in den Vordergrund. An ihnen wird der verdickte innere und untere Rand als stärkerer Schatten sichtbar, die Spina trennt den Gesamtschatten durch ein von außen oben nach innen unten verlaufendes Schattenband in zwei ungleiche Hälften.

Es ist überflüssig, nun die Wandlungen, welche die Rippen und die Clavicula in Form und Verlaufsrichtung bei hohem (Höhe der 1. Rippe) und niedrigem (Höhe der Rippenbögen) Röhrenstand durchmachen, im Einzelnen zu erörtern. Ebenso ist es unnötig, den Rippenverlauf in den frontalen und verschiedenen schrägen Durchleuchtungsrichtungen auseinanderzusetzen. Alle individuellen Eigenarten verschiedener Thoraxformen und verschiedener Atmungstypen kommen hier in ihren Variationen in Betracht. Es ist damit auch nichts für das topographische Studium der Lungenschatten gewonnen, wohl aber die Regel darin enthalten, ehe man Schatten in den hellen Lungenfeldern als pulmonale anspricht, durch die schon wiederholt erwähnten Lokalisationsmanöver (Drehung des Untersuchten, resp. Betrachtung in verschiedenen Durchleuchtungsrichtungen) sich zu vergewissern, daß man es nicht mit Deckschatten von knöchernen Thoraxteilen zu tun hat. — Ein kurzes Übersichtsschema möge immerhin folgen:

In dorsoventraler Durchleuchtung:

Bei hochstehender Röhre		Bei tiefstehender Röhre
hoch	= Gesamtlungenfelder =	niedrig
groß	= Supraclaviculare L-felder =	klein
horizontal gestellt	= Clavicula =	steil gestellt
mehr geneigt und gekrümmt	= hintere Rippen =	weniger geneigt u. gekrümm
wenig gekrümmt	= vordere „ =	mehr gekrümmt.

In ventrodorsaler Durchleuchtung:

hoch	= Gesamtlungenfelder =	niedrig
klein (am größten bei mittlerer R.-stellung)	= Supraclaviculare L-felder =	klein
ziemlich gestreckt	= Clavicula =	stark ~ förmig gebogen
wenig geneigt, mehr gekrümmt	= hintere Rippen =	mehr geneigt, weniger gekrümmt
stärker gekrümmt	= vordere „ =	weniger gekrümmt,

Es ist weiterhin die Frage zu beantworten: Was ist von den Lungenrändern im Röntgenbild sichtbar?

In sagittaler Durchleuchtung die axillaren unteren bei gewöhnlichem Röhrenstand, in dorsoventraler bei hohem Röhrenstand die vorderen unteren mit Ausnahme der sich im Mittelschatten verbergenden, während bei hohem Röhrenstand in ventrodorsaler Richtung die äußersten Winkel des hinteren sinus phrenicocostalis nicht darstellbar werden. Man kann die „Ableuchtung“ der unteren Lungenränder nun noch vervoll-

ständigen durch Drehung des Untersuchten um seine Mittellängsachse, also Untersuchung auch in schrägen Richtungen. Die Scheitel der phrenicocostalen Winkel entsprechen natürlich stets (orthodiographisch) dem perkussorisch erhaltenen mittleren Zwerchfellstand.

Nicht in gleicher Weise sind die inneren vorderen und hinteren Ränder der Lungen darzustellen. Es gelingt wohl in schrägen Durchleuchtungsrichtungen — denn in den sagittalen verbergen sie sich völlig — den Lungenrändern nahe Partien im hellen Mittelfeld etc. der Betrachtung zugänglich zu machen; es gibt aber keine Durchleuchtungsrichtung, die nur die vor Herz und Gefäße gelagerten Lungenzungen von diesen getrennt oder die hinteren Lungenränder vom Wirbelsäulenschatten gesondert darstellen ließe.

In frontaler Richtung bilden die unmittelbar hinter dem unteren Teil des Manubrium und hinter dem corpus sterni liegenden vorderen Lungenpartien zusammen den hellen Grund des sog. Retrosternalfeldes. Der untere spitze, seiner Helligkeit wegen gut sichtbare und bestimmbare Winkel bleibt auch bei tieferer Atmung, trotzdem das Retrosternalfeld an Helligkeit zunimmt, mit seinem Scheitel konstant etwa der Höhe der 4. Rippe entsprechend. Sein Scheitel fällt, wie wir uns vielfach überzeugen konnten, bei orthodiagraphischer Fixierung exakt mit der oberen Grenze der absoluten Herzdämpfung zusammen.

Als Hiluszeichnung bezeichnet man die Innenzeichnung beider Lungenfelder, welche am Lungenhilus am dichtesten peripherwärts sich verästelnd verschwindet. Diese Hiluszeichnung auf schattenproduzierende Gebilde zu beziehen, welche an der Lungenwurzel am massigsten durch ständige Teilung nach der Lungenoberfläche hin an Umfang und somit an Fähigkeit, Strahlen zu absorbieren, abnehmen, liegt nahe. Es fragt sich nur, ob die Bronchien, die Arterien oder die Venen die Schattenbildner sind oder ob sie sämtlich und in welchem Umfang in Betracht kommen.

Die Hiluszeichnung ist nicht eine gleichmäßige. Bei kritischem Licht und Atmungsstillstand sieht man schon auf dem Schirm 2 dichtere Schattenzüge dicht neben dem Herzschatten abwärts verlaufen und 2—3 Querfinger oberhalb des Zwerchfellschattens enden. Besser sind sie auf Radiogrammen, am besten auf solchen, die im inspiratorischen Stillstand aufgenommen sind, zu erkennen. Auf letzteren ist Folgendes zu unterscheiden: Der rechte ist meist in größerer Ausdehnung sichtbar, der linke

wird mehr oder minder durch den linksseitigen Herzschatten verdeckt. Die Schatten sind hier bis zur Zwerchfellkuppe zu verfolgen und zeigen nahe dem Hilus deutlich eine Doppelkonturierung, die peripherwärts schnell undeutlicher wird, resp. verschwindet. Besonders in ventrodorsalen Bildern erkennt man am rechten Schatten wenige Querfinger oberhalb des Zwerchfells eine dichotomische Teilung, die sich bald an den Teilschatten wiederholt; bis zur ersten Teilungsstelle ist die Doppelkontur deutlich.

Neben diesen konstanten, früher unrechterweise als „Begleitschatten des Herzens" bezeichneten Schattenbändern sind nun meist noch 2 solche, welche sich vom Hilus aus aufwärts begeben und mit ersteren einen sehr stumpfen Winkel bilden, sichtbar, manchmal noch im rechten Lungenfeld ein kurzer, bald sich auflösender, ziemlich quer verlaufender Schatten.

Es könnten nun diese Schatten deshalb sich so gut abzeichnen, weil sie sich auf Objekte beziehen, die dicht hinter der Thoraxoberfläche liegen. Dagegen spricht allerdings schon die Gleichartigkeit der Schatten in beiden sagittalen Durchleuchtungsrichtungen, 2. aber der Leichenbefund.

Legt man bei einer Gefrierleiche in der früher beschriebenen Weise einen Frontalschnitt unmittelbar hinter den Pulmonalklappen, einen zweiten durch die Einmündungsstelle der vena cav. inf. an, so daß also im zweiten Teil der Hilus mit seinen Hauptverzweigungen, im ersteren nur die kleinen peripheren Ausläufer der Bronchien und Gefäße liegen, und fertigt nun von beiden Schnittteilen Röntgenbilder an, so ergibt sich Folgendes:

Die Platte des vorderen Schnittes zeigt sich frei von jeglicher Hiluszeichnung, in der zweiten (Hilusplatte) demonstriert sich die Hiluszeichnung in seltener Klarheit. Man kann die Bifurkation auf das deutlichste durch den Herz-Gefäßschatten, die Wandungen der Aorta und ihre Beziehungen zum linken Hauptbronchus sehen. Durch den Herzschatten hindurch und weiterhin im Lungenfeld sieht man die Teilungen des Bronchialbaums, welche sich den vorhin beschriebenen Schattenbändern entsprechend in ihren Hauptästen schattenbildend verhalten. Bis zu einer Dicke von 2—3 mm ist die Doppelkontur der Wand deutlich zu erkennen.

Damit ist bewiesen der Hauptanteil des Bronchialbaums an der Entstehung der Hiluszeichnung. - In diesen Leichenschnitten sind nun aber 1. die Lungen weniger lufthaltig, als intra vitam,

2. die Gefäße leer, so daß die Beteiligung der letzteren an der Hiluszeichnung durch den obigen Befund noch nicht ausgeschlossen war.

Um dies zu entscheiden, füllten wir unter mäßigem Drucke die Arterien und Venen einer nicht geblähten Leichenlunge vom Hilus aus mit Blut, welches durch Hirudin (Blutegelextrakt) ungerinnbar gemacht war, also seine körperlichen (und besonders Schatten produzierenden) Elemente enthielt. Nach Unterbindung der Gefäße am Hilus wurde nun die Lunge vom Hauptbronchus aus bis zu der vitalen Größe mit Luft aufgeblasen und ein Röntgenbild angefertigt, während die Atembewegungen intra vitam durch das Gebläse nachgeahmt wurden. Es zeigte sich nun die Bronchialbaumzeichnung bis in die Peripherie dargestellt, von den Gefäßen wurde höchstens um den Hilus herum ein kaum talergroßer, nicht scharf begrenzter oder sich teilender Schatten hervorgerufen.

Wir resumieren: Abgesehen von dem dichten, nicht differenzierbaren Schatten unmittelbar (in talergroßer Ausdehnung) an der Lungenwurzel wird die gesamte sog. Hiluszeichnung vom Bronchialbaum hervorgerufen.

Daß nicht pathologisch vergrößerte und veränderte Drüsen am Hilus schattenbildend in Betracht kommen, geht daraus hervor, daß wir selbst durch die aufgeblähte Leichenlunge (ohne Thoraxdecken) hindurch bohnengroße anthrakotische Drüsen nicht sichtbar machen konnten.

Lungenschatten.

Jeder pathologischer Vorgang, der das Lungenparenchym auf Kosten seines Luftgehalts in einiger Ausdehnung und einiger Intensität physikalisch zu verändern vermag oder an seine Stelle tritt, kann im Röntgenbild als Lungenschatten darstellbar werden. Bestimmter oder gar zahlenmäßig sich diesbezüglich ausdrücken zu wollen ist zwecklos, da die Sichtbarkeit der Lungenschatten von verschiedenen zu erörternden Momenten jeweils wechselseitig abhängt:

1. Zuerst von der Differenz der Atomgewichtssumme und der Dichtigkeit des Lungengewebes und des pathologischen Substrats. So z. B. ruft ein pneumonischer Herd einen intensiveren Schatten hervor als ein gleich großer atelectatischer; ein in die Lunge gedrungenes Schrotkorn kann sich scharf von der Umgebung abheben, der vielfach größere durch das Schrotkorn her-

vorgerufene Bluterguß kann der Darstellung bei einigermaßen zentraler Lage entgehen.

2. Die Gestalt. Ist ein pathologischer Prozeß in einer Richtung räumlich mehr ausgedehnt, als in anderen, so wird er in der Durchleuchtungsrichtung den intensivsten Schatten produzieren, die ihn in seiner größten Ausdehnung trifft. So hebt sich bei ventrodorsaler Durchleuchtungsrichtung der obere Rand eines pneumonischen infiltrierten r. Unterlappens wegen geringer Schattentiefe oft undeutlich ab; der Schatten wird tief, der Rand schärfer, wenn die Röhre gesenkt und nun die Strahlen auf ihrem ganzen Verlauf pneumonisch infiltriertes Gewebe treffen.

3. Die Lage. Schirm- (resp. Platten-)nahe Prozesse rufen einen circumscripten, tiefen und wenig vergrößerten Schatten hervor, röhrennahe einen diffusen, lichten, excessiv vergrößerten. Die Differenzen können so große sein, daß z. B. ein der vorderen Brustwand nahgelegener in dorsoventraler Richtung gut sichtbarer tuberkulöser Herd in umgekehrter Richtung auf keine Weise darstellbar ist (= weggeleuchtet wird). Daraus ergibt sich die Regel: Sind zwei in verschiedener Durchleuchtungsrichtung darstellbare Schatten ziemlich gleich groß und intensiv, so sind, falls nicht die zentrale Lage des Herdes (durch Drehung) erwiesen ist, zwei verschiedene Herde anzunehmen. Ziemliche Kleinheit der Schatten spricht dabei von vornherein gegen zentrale Lage.

4. Die Umgebung. Umgibt den Herd normales oder gar emphysematöses Lungengewebe, ist er gegen das Lungengewebe (ev. kapselartig) scharf abgesetzt, so ist er weitaus besser im Röntgenbild sichtbar, als ein gleich großer, der das Lungengewebe infiltriert, resp. eine reaktive, mit Luftverlust einhergehende Veränderung desselben hervorgerufen hat. Hier liefert die Tuberkulose wieder ein treffendes Beispiel: Die chronisch-latente Tuberkulose, der abgekapselte von lufthaltigem Gewebe umgebene Herd liefert differenzierte Bilder, die frischere progrediente Tuberkulose, das von atelektatischem und hyperämischem Gewebe umgebene Granulationsgewebe ist schlecht darstellbar. — Daß alle hier zur Sprache kommenden Momente, also Dichtigkeit, Gestalt, Lage, Umgebung u. s. f., wechselseitig in Beziehung treten können, darauf sei hier nochmals hingewiesen.

5. Die Deckung der Schatten. Von der Deckung der Rippenschatten u. s. f. war bereits die Rede. Es ist eine im gewöhnlichen Leben oft zur Beobachtung kommende Erscheinung, daß ein gemeinsamer Abschnitt zweier Schatten tiefer erscheint,

als man nach der Intensivität der Einzelschatten anzunehmen geneigt ist.*)

Dasselbe gilt für das Röntgenbild der Rippenschatten. Deshalb ist bei Verwendung harter Röhren die Möglichkeit einer Verwechselung mit Lungenschatten gegeben. Dieselbe wird jedoch ausgeschlossen durch Vornahme der später kurz erwähnten Lokalisationsmanöver.

Wenn sich nun ein Schatten eines pathol. Lungenprozesses mit einem Rippen- (Clavicul.-, Scapul.-) Schatten deckt, so ist dieser Umstand für die Darstellung nicht nachteilig, sondern nach dem Gesagten förderlich. Der Schatten wird besonders intensiv erscheinen. Die Schattensummierung der sog. Hiluszeichnung mit den Rippenschatten beweist das oft genug.

Deckt sich ein Schatten nur teilweise z. B. mit einer Rippe, so kann sein übriger Teil weggeleuchtet werden.

Auch der gemeinsame Schattenteil zweier in derselben Durchleuchtungsrichtung getroffener Herde ist oft weitaus intensiver, als die Einzelschatten. Die Schatten können sich teilweise decken (gemeinsames Segment) oder der eine kann im andern liegen (stärkerer Innenschatten, Schattenkern).

6. Die Bewegung der Schatten fällt natürlich bei der Leiche fort. Um so besser wären Studien über die erwähnten Verhältnisse der Lungenschatten, ferner über ihre notwendige Größe anzustellen, wenn nicht der Luftverlust der Lungen p. m., das agonale Lungenödem etc. den Vergleich mit dem Lebenden äußerst erschwerten.**) — Intra vitam führen Lungenschatten Bewegungen aus

1. synchron mit der Herzbewegung, wenn die Herde dem Herzen oder der Aorta an- oder naheliegen;

2. weisen sie mit dem Schluckakt eine Aufwärtsbewegung auf, wenn sie Beziehung zur Trachea gewinnen (s. Mediastinalschatten);

3. bewegen sie sich abhängig von der Atmung. Je näher die Herde dem Hilus liegen, desto geringer, je peripherer sie liegen, desto größer ist die respiratorische Schattenbewegung. Die peripheren Lungenabschnitte bewegen sich ferner bekannt-

*) Z. B. die sich kreuzenden Schatten zweier von zwei verschiedenen Bogenlampen belichteten Bäume.

**) Auch wenn man an der Leiche in die Trachea wieder Luft einbläst, so kann man wegen der Sekretanhäufung in den kleinsten Luftwegen, die man durch das Einblasen überdies noch fördert, abgesehen von dem fehlenden Tonus und Blutgehalt der Gewebe, doch nicht wieder vitale Verhältnisse schaffen.

lich in der Spitzengegend respiratorisch wenig, basalwärts immer mehr.

Um auf Radiogrammen die Bewegung der Lungenschatten auszuschließen und damit oft erst ihre Darstellung zu ermöglichen, gibt es zwei Wege. Entweder man exponiert die Platte nur während eines respiratorischen, zweckmäßig des inspiratorischen Stillstandes oder man bedient sich eines allerdings umständlichen Apparates, des Rheotoms, das das Aufleuchten der Röhre immer in einer bestimmten Respirationsphase auslöst (Levy-Dorn).

Hat man plattennahe, kleine Schatten produzierende Prozesse in den basalen Teilen der Lunge vor sich, so stellen sie sich auf einer nicht im respiratorischen Stillstand aufgenommenen Platte als Striche dar. Richtung und Länge der letzteren Schatten zeigt den durch die Atmung bedingten Weg an, wie er sich in der betr. Durchleuchtungsrichtung darbietet.

7. Soll nun endlich über die Größe des schattenbedingenden Prozesses geurteilt werden, so ist das wichtigste bereits bei der Besprechung der Lage gesagt. Denn von der Lage des Herdes wird es in erster Linie abhängen, wie groß sich in einer bestimmten Durchleuchtungsrichtung sein Schatten darbieten wird. Mit der Bestimmung der Lage (s. u.) ist darum meist auch ein Urteil über seine Größe gewonnen. — Große zentral gelegene Schatten kann man orthodiagraphisch aufzeichnen.

Wenn nun aber die Frage aufgeworfen wird: „Wie groß muß ein noch nachweisbarer Lungenherd sein?“, so kann sie in dieser Form nicht beantwortet werden. Um den in den vorhergehenden Ausführungen enthaltenen Beleg dafür zu bringen, haben wir die Besprechung der Größe an letzte Stelle gesetzt. —

Wenn auch schon wiederholt berührt, sei die Methodik der Lokalisation der Lungenschatten hier nochmals kurz zusammengefaßt.

Der Herd liegt derjenigen Thoraxseite näher, auf die er bei einer der sagittalen Durchleuchtungsrichtungen den kleineren, abgegrenzteren und tieferen Schatten wirft. Gleiches Schattenresultat in beiden Durchleuchtungsrichtungen spricht für ziemlich zentrale Lage, falls nicht die Annahme zweier Herde (s. o.) gerechtfertigt erscheint.

Je ferner ein Herd seiner schattenauffangenden Fläche liegt, umsomehr wird er bei Näherung der Röhre einen größeren, bei Entfernung derselben einen kleineren, immer aber im Verhältnis zu seinem eigenen Umfang vergrößerten Schatten produzieren.

Schirmnahe Herde zeigen bei Verschiebung der Röhre hals- oder zwerchfellwärts nur eine geringe entgegengesetzte Schattenverschiebung. Schirmferne Herde zeigen hochgradige Verschiebung und können leicht überhaupt außerhalb der Lungenfelder projiziert werden und so verschwinden.

Bei Drehung des Untersuchten zeigen zentral gelegene keine, schirmnahe eine der Drehrichtung gleichsinnige, schirmferne eine entgegengesetzte scheinbare Verschiebung. Ausmaß der Verschiebung läßt auf die Entfernung vom Schirm schließen.

An dieser Stelle seien einige technische Punkte erwähnt. Die Lokalisationsmethodik verlangt die Schirmuntersuchung. — Niemals aber soll man die ganzen Lungenfelder zur Sichtbarmachung von Lungenherden auf einmal betrachten, noch weniger das ganze Thoraxbild verwenden, sondern sich nach Möglichkeit der Blende bedienen. Insbesondere für die Lungenspitzenregion ist die Blendenuntersuchung unerläßlich. Erst bei enger Blende (Ausschluß der zur Diffusion führenden Strahlen) sieht man oft einen bisher diffusen Schatten in seine Einzelschatten sich analysieren. Will man beide Lungenfelder in irgend einer Höhe vergleichen, so bedient man sich zweckmäßig einer Doppel- oder einer rechteckigen Blende. — Für die Plattenaufnahme, die, falls nicht direkt Übersichtsbilder gewünscht werden, auch gewöhnlich mit Blende geschehen sollte, kommen die beiden vordem erwähnten Methoden der Aufnahme im respiratorischen Stillstand am besten zur Verwendung.

Plattenaufnahme ohne Schirmuntersuchung ist wie stets verwerflich.

Die Höhlen der Lunge.

Luft ist für Röntgenstrahlen durchlässiger, als das Lungengewebe; Luft im Thoraxraum (Pneumothorax) schafft ein weitaus helleres Feld, als das Lungenfeld. Demnach müßten auch einigermaßen umfangreiche lufthaltige Höhlen in der Lunge ein von der Umgebung durch seine Helligkeit kontrastierendes Bild hervorrufen. Einfache lufthaltige Höhlen ohne Wandveränderungen und reaktive oder primäre Veränderung des umgebenden Lungengewebes gibt es nun in der Pathologie nicht. Deshalb kommt immer ein Mehrerlei für das Röntgenbild in Frage:

1. der Hohlraum selbst, 2. die Wand des Hohlraums, 3. die Umgebung des Hohlraums, 4. der Inhalt des Hohlraums.

Der Luftgehalt der Trachea (s. Mediastinum) wirkt schattenaussparend. Die Bifurkation ist im Mittelschatten (bei sagittaler Durchleuchtung) nicht erkennbar. Hin und wieder wird der linke Hauptbronchus in einer Schattenverminderung des linken mittleren Mittelschattenbogens erkennbar. Sonst macht der Luftinhalt der großen Bronchien sich in keiner Durchleuchtungsrichtung bemerkbar, weil die Strahlen vor und hinter den Bronchien auf Lungengewebe in großer Ausdehnung treffen. Es ergibt sich hier eine Analogie mit dem überall vom Vesikuläratmen verdeckten Atemgeräusch der Bronchien.

1. Der Hohlraum selbst. Über die zur Sichtbarwerdung nötige Größe eines Lungenhohlraums gibt es ebenso wenig formulierbare Gesetze, wie über diejenige des Lungeninfiltrats. Alle Qualitäten des Hohlraums, seine Lage und seine nähere und fernere Umgebung werden wieder in ihrer Wechselwirkung in Betracht zu ziehen sein. Bohnengroße schirmnahe Cavernen in der Spitzengegend können sich ohne weiteres schon auf dem Schirm nach-

[illegible] gelegene Cavernen im [illegible] begleitenden Verhält- [illegible] unsichtbar bleiben. Man [illegible] Überlegenheit der Röntgen- [illegible] Untersuchungsmethoden gegen- [illegible] Kombination wird sich aber meist [illegible] lassen.

[illegible] des Hohlraums Luft an- [illegible] Lungenbild in erster Linie der Wand- [illegible] findet sich, wenn ein patholo- [illegible] vorhanden ist, die Wand dicker [illegible] Lungengewebe. Die Wand entspricht also [illegible] produzierenden Herd mit lufthaltigem [illegible]

[illegible] wenn man [illegible] einem hohlen Gummi- [illegible] wie dem Kautschukschlauch hat man [illegible] der kleiner ist, als der Durchmesser des [illegible] der Durchmesser einer [illegible] Umgeben wird das helle Zentrum [illegible] Rand im meisten erscheinenden Schattenband. [illegible] Füllt man den Ball mit Wasser, so wird [illegible] aber als solches bestehen. Daraus möchten [illegible] Helligkeit in Schattenring einer Caverne, wenn [illegible] Lungenfelder übertrifft, an sich nicht für [illegible] einer Caverne ist, da nun auch meist beides, [illegible] durchsetzt. Der Auswurf ist [illegible] Das sog. typische Bild des Lungenhohl- [illegible] Zentrum.

[illegible] entsprechend findet sich nun nicht immer [illegible] Schattenrand, besonders nicht gegen die [illegible] Rings um die Caverne herum findet [illegible] Weise infiltriertes Gewebe, also [illegible] Zentrum. Dadurch wird oft eine [illegible] Caverne vorgetäuscht. Die Täuschung wird [illegible] oder Körperdrehungen manchmal [illegible] des Hohlraums liegende Schatten [illegible] und für die Lungenspitzen- [illegible] sagittale R. in Frage zuweilen das [illegible] werden. Dann bietet das Röntgen- [illegible] Lungenschatten. So stellen sich auch [illegible] Cavernen bei günstigen Durch- [illegible] Lungen selbst nach [illegible] gewöhnlich als Infiltratschatten dar.

Letztere können allerdings vor der Expektoration intensiver, nach derselben lichter sein, ja manchmal verschwinden.

4. Wir kommen damit zu einem weiteren Punkt, der Frage nach der Wirkungsart des Caverneninhalts.

Im allgemeinen wird eine sekretgefüllte Caverne in gleichfalls infiltrierter Umgebung schlecht, wohl aber in nichtinfiltrierter als Schatten in hellerer Umgebung sichtbar sein, eine lufthaltige Caverne wird sich durch ihren Infiltrationsring gleichfalls besser in relativ heller Umgebung darstellen, als mit ihren Deckschatten in infiltrierter. Man ist aber nicht berechtigt aus dem Umstande, daß das typische Cavernenbild: der Schattenring mit hellerem Zentrum vorliegt, zu folgern, die Caverne enthalte nur lediglich Luft (s. o.). Öfter ist wohl die Füllung sowohl Luft als Sekret. So konnten wir auch bei einer birngroßen Oberlappencaverne, welche zweifellosen Gerhardt'schen Schallwechsel darbot und die sich in der besprochenen typischen Form darstellte, bei Lagewechsel keinen Bildwechsel beobachten. Sonstiger Caverneninhalt, wie stehengebliebene Lungen-Arterienäste u. s. f. sind naturgemäß nicht darstellbar. — Daß eine völlig mit Sekret gefüllte Caverne sich als einfacher Lungenschatten darstellen kann, wurde erwähnt, und da ist dann ein ziemlich sicheres radiologisches Cavernensymptom das Kommen und Gehen oder doch Matterwerden von Lungenschatten an derselben Stelle und zwar binnen kurzer Zeiträume (am selben Tage) und abhängig von der Expektoration (ev. nach Lagerung auf der anderen Seite).

Die Tuberkulose der Lungen.

Dem, was über die Lungenschatten und die Höhlenbilder im allgemeinen gesagt ist, ist bezüglich der

fortgeschrittenen Lungentuberkulose vom anatomischen Standpunkt kaum etwas hinzuzufügen. — Daß intra vitam Anomalien der Atmung kaum jemals fehlen, ist schon aus sonstigen klinischen Befunden verständlich. Zumeist handelt es sich um eine Atmungsverminderung auf der erkrankten Seite und demnach im Röntgenbild um steiler abfallende, weniger sich bewegende Rippenschatten und engere Intercostalräume auf der Seite, auf der pathologische Lungenschatten etc. sich darbieten (über Zwerchfellatmung s. u.). Wenn sich bei einer chronischen Oberlappentuberkulose complementäres Emphysem der übrigen Lungenteile entwickelt, so kommt dies in der gewöhnlichen sagittalen Durchleuchtung wenig oder gar nicht zum

Ausdruck, weil die Schattenprojektion ja nicht parallel den Lappengrenzen geschieht, und so z. B. das ganze helle linke Lungenfeld sowohl durch Oberlappen- als Unterlappenherde verdunkelt werden kann (s. u. die Schatten bei der Lobärpneumonie).

Schon aus diesem Grunde, dann aber auch, weil das Röntgenbild Schattensummen darstellt, kann natürlich der Röntgenbefund nicht mit den zunächst Oberflächenbefunden entsprechenden Perkussions- und Auskultationsbefunden übereinstimmen. Immerhin hat das Röntgenbild das mit dem Perkussionsbefund gemeinsam, daß es die zuletzt durchstrahlte Materie in seinen schattengebenden Eigenschaften in den Vordergrund rückt.

Der Röntgenbefund der käsigen Pneumonie entspricht dem der lobären Pneumonie und ist dort mit beschrieben.

Von den Pleurakomplikationen (Schwarte etc.) ist gleichfalls später die Rede.

Die Phthisis incipiens stellt sich, sofern sie dem gewöhnlichen klinischen Begriff entspricht, im Röntgenbild verschieden dar. Die chronische latente Tuberkulose, also die im klinischen Sinne ausgeheilte, bietet einen unter Umständen reichen Befund, der frische, bisweilen mit lebhaften klinischen Symptomen einsetzende Infekt ein negatives Resultat. Es kommen eben nur Verdichtungsherde zum Ausdruck und zwar nach Maßgabe ihrer vom normalen Lungengewebe abweichenden physikalischen Eigenschaften.

Ähnlich wie man über nicht erkrankten Lungenspitzen den Perkussionsschall bisweilen nicht völlig gleich findet (infolge der früher beschriebenen Körperformanomalien, rechts kräftiger entwickelter Muskulatur u. s. f.), hat man auch bei manchen Menschen eine Helligkeitsdifferenz der Spitzenfelder öfters konstatieren zu können geglaubt. Eine Erklärung finden konnte eine solche Helligkeitsdifferenz ohne weiteres durch die stärker entwickelte Muskulatur, die, wie wir ja früher gezeigt haben, sehr wohl tieferen Schatten hervorbringen kann. De facto ist aber das Vorhandensein einer solchen Differenz höchst zweifelhaft. Bei keinem Menschen ist der Lungenschall über den Spitzen völlig gleich dem eines anderen, bei keinem Menschen ist die Spitzenfeldhelligkeit und -zeichnung durchaus kongruent mit der eines anderen. Man ist bekanntlich immer nur auf den Vergleich der beiden Lungenspitzen beim Einzelnen angewiesen. Und da müssen wir sagen, daß jedesmal, wenn eine deutliche Differenz im Röntgenbild sich ergab, entweder doch eine (ev. latente)

Tuberkulose nachzuweisen war oder es sich um Skelett- oder Weichteilanomalien besonderer Art handelte.

An die Deckschatten der Knochenteile des Thorax soll hier eben wegen ihrer eminenten Wichtigkeit für die Diagnose einer Spitzenverdichtung nochmals erinnert werden.

Es bedarf noch ein Symptom, welches bei der incipienten Phthise beobachtet wird, der Besprechung, das ist das sog. William'sche Phänomen. Es besteht darin, daß selbst in Fällen, in denen sonst kein radiologischer Spitzenbefund erhoben werden kann, also in initialen Fällen, die Zwerchfellkuppe der erkrankten Seite während der Inspiration gar keine oder geringere Exkursionen und Formveränderungen zeigt, im exspiratorischen Stillstand dagegen sich wie die andere Hälfte verhält. Dies inspiratorische Zurückbleiben ist also ein Atmungs-, ein Bewegungsphänomen und könnte hier unbesprochen bleiben, wenn ihm nicht ein bestimmter anatomischer Befund, welcher bisher nicht exakt erkannt und anerkannt wurde, zugrunde läge. — Man hat nämlich dies Zurückbleiben der Zwerchfellhälfte durch mindere Lüftungsmöglichkeit, ferner durch Vorhandensein primärer trockener Pleuritiden, auch durch eine gewisse reflektorische Stillstellung der erkrankten Seite zu erklären versucht und den tatsächlichen Grund höchstens als fragwürdig an letzter Stelle genannt. Die vordem angeführten Erklärungsversuche ermangeln der tatsächlichen Begründung, wohl aber ist in Fällen, in denen das Symptom vorhanden war, nachweisbar die Kompression des Phrenicus. Weil man nun bei den Sektionen zumeist hochgradigere Veränderungen trifft, so ist ein eindeutiger Befund schwer zu erheben und die ausgesprochene Ansicht bedarf der experimentellen Bestätigung.

Die ausführliche Arbeit erfolgt a. a. O. Wir resumieren: Schafft man bei Hunden eine Kompression des Phrenicus durch Fremdkörperdruck oberhalb seines Verlaufs über die Pleurakuppe oder fixiert man ihn an diese, so findet sich auf derselben nicht nur vorübergehend, sondern bleibend das William'sche Symptom.

Beim Menschen mit William'schem Symptom können komprimierende Drüsen am Halse öfters nicht aufgefunden werden, wohl aber ist die Pleurakuppe, über die der Phrenicus verläuft, verdickt oder adhärent. Skrophulöse Kinder ohne Spitzenaffektion mit zahlreichen Drüsen am Halse zeigen ebensowenig das William'sche Symptom, wie Kranke mit malignem Lymphom. Man ist daher berechtigt anzunehmen, daß in weitaus den meisten Fällen, in denen eine Pleuritis diaphragmat. nicht nachweisbar ist, das William'sche Symptom durch Phrenicuskompression auf seinem Wege über die Pleurakuppen bedingt wird.

Die Lungentuberkulose der Kinder beginnt gewöhnlich nicht in den Spitzen, sondern in den unteren Teilen der Oberlappen oder in den Unterlappen (resp. r. Mittellappen). Die Infektion geschieht hier zweifellos von den oft mächtige Tumoren darstellenden Hilusdrüsen. Dieselben stellen sich im sagittalen Röntgenbild dar (= mediastinale Tumoren) als gegen die Lungenfelder scharf abgesetzte, festonartig begrenzte Schatten, welche in den schrägen Durchleuchtungsrichtungen die betr. Partie des hellen Mittelfeldes mehr oder minder verdunkeln. Bei ausgesprochen skrophulösen Kindern haben wir pathologisch umfangreiche Hilusdrüsen niemals vermißt.

Die Lobärpneumonie.

Pneumonisch infiltrierte Lunge sinkt in Wasser unter. Eine pneumonisch infiltrierte Lungenpartie produziert einen tieferen Schatten, als ein gleich großer und gelagerter wässeriger Erguß, falls nicht größere Bronchien in der Durchleuchtungsrichtung liegen.

Rote und graue Hepatisation sind im Röntgenbild bezüglich ihrer Schattentiefen nicht unterscheidbar.

Schattenformen: Handelt es sich um die Hepatisation eines ganzen Unterlappens, so wird bei dorsoventraler Durchleuchtung und gewöhnlichem Röhrenstand das ganze Lungenfeld verdunkelt erscheinen, das untere intensiver, als das obere. Es wird also so zunächst der Schatten ausgebreiteter scheinen, als der Prozeß. Erst bei Röhrenhochstand, wenn die Strahlenrichtung schon annähernd parallel der Lungenlappengrenze geht, wird ein allerdings verzeichnetes, aber helles Lungenfeld erscheinen. In ventrodorsaler Durchleuchtung wird von vornherein ein oberes helles Lungenfeld existieren, dessen unterer scharfer, nach oben und außen convexer Rand seine Lage bei Röhrenverschiebung kaum ändert. Nur die Intensität des bei gewöhnlicher Röhrenstellung nach abwärts schnell zunehmenden Schattens wird bei tiefer Röhrenstellung erheblicher.

Die rechtsseitige Oberlappen- und Mittellappenpneumonie bietet schon in ventrodorsaler Richtung einfachere Schattenverhältnisse, insofern bei mittlerer Röhrenstellung ein unteres, resp. oberes helles Lungenfeld besteht, dessen scharfe, horizontale obere, resp. untere Grenze sich bezüglich der vorderen Thoraxwand kaum verändert. Die Axillargegend findet sich entsprechend dem Verlauf der Oberlappen-Mittellappengrenze bei der Pneumonie des Mittellappens nicht verdunkelt.

Die linksseitige Oberlappenpneumonie liefert in ventrodorsaler Richtung eine Verdunkelung des ganzen Lungenfeldes, in dorsoventraler gleichfalls mit Ausnahme eines schlecht begrenzten axillaren Streifens. Höhenverschiebungen der Röhre ändern daran nichts; nur seitliche Verschiebung der tiefstehenden Röhre nach links (etwa gegenüber dem vorderen Milzpol) läßt in ventrodorsaler Richtung den Unterlappen als frei (hell) erscheinen.

In frontaler Richtung decken die Unterlappen das Retrocardialfeld mit ihrem Schatten, die linksseitige Oberlappenpneumonie das ganze, die rechtsseitige nur den größeren oberen, die Mittellappenpneumonie den kleineren unteren Teil des Retrosternalfeldes. Die schrägen Durchleuchtungsrichtungen haben für die Pneumonie-Diagnose kaum einigen Wert.

Aus dem Gesagten geht die bekannte Tatsache hervor, daß bei einseitiger Durchleuchtung aus dem vorhandenen Schattenbild leicht die pneumonische Ausdehnung überschätzt wird.

Nun finden sich bekanntlich während des fieberhaften Ablaufs einer Pneumonie meist alle drei Stadien nebeneinander. Die rote und die graue Hepatisation sind im Röntgenbild, wie erwähnt, nicht zu unterscheiden, wohl aber die Anschoppung und die Solution von der Hepatisation. Demnach finden sich auch meist mehr verschwommene Schatten mit allen Intensitätsübergängen von der normalen Lungenhelligkeit bis zur vorhandenen größten Schattentiefe im selben Lappen vor.

Pneumonien, welche nicht einen ganzen Lappen infiltrieren, centrale Pneumonien produzieren einen kleineren, meist aber auch wenig scharf abgesetzten Schatten. Es gelingt, pneumonische Verdichtungen im Röntgenbild darzustellen, die der sonstigen physikalischen Untersuchung entgehen.

Die Pneumonia migrans liefert meist ein wenig übersichtliches Bild.

Bei jeder lobären Pneumonie befindet sich auch die übrige Lunge nicht unter normalen Verhältnissen. Das komplementäre Emphysem stellt sich als gegen den Lungenschatten kontrastierende Helligkeit dar; die begleitende oder wenn sie schon vor der pneumonischen Infektion vorhanden war, exacerbierende Bronchitis läßt in der hellen nicht infiltrierten Lunge die Hiluszeichnung besonders scharf hervortreten.

Über Größenänderungen des Herzens im Gefolge der Pneumonie läßt sich infolge des veränderten Atemtypus sicheres

kaum jemals feststellen; meist wird eine Beobachtung des Herzens schon durch den pneumonischen Schatten an sich behindert.

Bekanntlich bestehen für die Diagnose eines zur Pneumonie hinzutretenden Exsudates eindeutige palpatorische, perkussorische und auskultatorische Erscheinungen. Hier versagt die Röntgenuntersuchung meist völlig. Hingegen gehört das Hinzutreten einer Pneumonie zu einem bestehenden Erguß wiederum zu den schwierigsten perkussorischen etc. Aufgaben, während hier die Röntgen-Untersuchung (bei hochstehender Röhre in dorsoventraler Richtung) manchmal Aufklärung schafft.

Der sich oft erst nach der Krise (2.—3. Woche) entwickelnde Milztumor wird kaum jemals so mächtig, daß er sich in linksseitiger Zwerchfellbehinderung oder -hochstand dokumentiert. Wir konnten hier trotz zahlreicher Untersuchungen keinen positiven Fall beobachten.

Schattendauer: Mit der Krise ist, wie bekannt, der physikalisch nachweisbare Prozeß durchaus nicht abgeschlossen. Den perkussorischen und auskultatorischen Befunden zunächst gleichsinnig verhalten sich naturgemäß auch die Röntgenbefunde. Jedoch finden sich hier auch häufig Discongruenzen und zwar in dem Sinne, daß röntgenologisch länger ein pathologischer Befund besteht, als perkussorisch und auskultatorisch. Wir berufen uns hier auf die Befunde bei mehr als zwei Dutzend Lobärpneumonien. Gemeint sind nicht etwa jene Fälle, bei denen die Lösung der Pneumonie eine pathologische Verzögerung erfährt, sondern diejenigen, wo die Patienten 2—3 Wochen nach der Krise ohne sonstigen physikalischen abnormen Befund als geheilt angesehen werden. Hier zeigt das Röntgenbild häufig noch Schatten, deren Substrat augenscheinlich central gelegen ist und deshalb sich der Perkussion und Auskultation entzieht. Dieses Substrat entspricht nicht etwa vergrößerten Hilusdrüsen, sondern nicht vollständig der Autolyse, resp. Resorption verfallenen Exsudatresten; Teil daran mag auch eine restierende lokale Bronchitis haben.

Die Ausgänge der Pneumonie in die chronische Pneumonie, in Gangrän, Lungenabsceß rufen naturgemäß Schattenfiguren hervor, die der Ausdehnung und der physikalischen Eigenart des Prozesses entsprechen. Soweit dieselben Besonderheiten darbieten, werden sie hernach noch erwähnt.

Die vordem erwähnten Bedingungen für die Entstehung von Lungenschatten finden nun auf eine ganze Reihe heterogener Lungenerkrankungen Anwendung, welche höchstens einige lokalisatorische Verschiedenheiten der Schattenbildung bieten.

Lobulärpneumonische Herde sind bei einiger Größe, oberflächlichem Sitz, resp. Confluenz zu einem größeren Conglomerat als schlecht begrenzte Schatten darstellbar.

Noch ungünstiger gestalten sich die Schattenverhältnisse, wenn sich bronchopneumonische Herde zu einer das Lungenfeld schon per se verdunkelnden Bronchitis gesellen oder Bronchopneumonieen und Atelectase sich nebeneinander und wechselseitig entwickeln. Von einer Analyse des Schattens ist da kaum mehr die Rede.

Der Lungeninfarct produziert ein Schattenbild, das höchstens durch seinen wandständigen Sitz einige Besonderheit beanspruchen kann. Es sei daran erinnert, daß in der Nachbarschaft eines Infarcts das Lungengewebe keineswegs physikalisch normal sich verhält; das erklärt auch die schlechte Abgrenzung des Infarctschattens. Hinzu kommt noch die geringe Helligkeit solcher Lungen, in denen es gerade zumeist zur Infarctbildung kommt, d. h. der Stauungslungen.

Der Lungenabsceß produziert je nach seinem Sitz, Form, Größe und Multiplizität Schatten von mangelnder Charakteristik.

Die Lungengangrän verbindet oft die Zeichen der Lungenherde mit denen der Lungenhöhlen (gangränöse Caverne). Es sei an dieser Stelle jedoch nochmals daran erinnert, daß das Röntgenbild der Caverne — ein Infiltrationsring mit hellerem Zentrum — nicht beweisend für Luftgehalt des Hohlraums ist, so daß eine spezifisch schwerere, resp. dichtere Demarkationszone um einen Herd herum auch dies Bild hervorrufen kann. Die Entstehungsbedingung desselben in Gestalt einer zentralen Delle des Herdes kommt wohl äußerst selten vor.

Mehr zentral gelegene gangränöse (multiple) Herde, welche den sonstigen physikalischen Untersuchungsmethoden völlig entgehen können, sind unter Umständen im Röntgenbild gut darstellbar. (Der Nachweis der Multiplizität oder Einheit des gangränösen Herdes hat, ebenso wie der Nachweis schon bestehender pleuritischer Verwachsungen, naturgemäß für die Therapie großen Wert.)

Die Tumoren der Lunge. Die primären Lungengeschwülste sind sowohl gegenüber den Tumoren der Pleura, als denen des Mediastinums nur unter besonders günstigen lokalisatorischen

Bedingungen unterscheidbar. Ihre Wachstumstendenz (substituierend oder infiltrierend) bedingt die Schattenbegrenzung.

Metastatische Geschwülste sind bei einiger Größe nachweisbar; durchaus in der Regel werden bei der Sektion aber mehr (ev. für den Nachweis zu kleine oder ungünstig gelegene) Herde gefunden, als röntgenologisch intra vitam nachgewiesen oder an der Leiche nachzuweisen sind.

In der Literatur sind Echinococcen der Lunge samt ihrem Weg (von der Leber aus) als leicht darstellbar beschrieben; wir verfügen über keine eigenen Fälle, erwähnen nur die Tatsache der Vollständigkeit halber. —

Es haben jetzt zwei pathologische Zustände der Lunge Erwähnung zu finden, welche zu allgemeiner Helligkeitsabnormität der Lungenfelder führen.

Die Stauungslunge, wie sie bei Cirkulationsstörungen im kleinen Kreislauf besonders infolge von Mitralfehlern entsteht, stellt sich als gleichmäßige Verdunkelung der Lungenfelder dar. Besonders deutlich wird dieselbe, wenn sich infolge langdauernder Stauung auch Parenchymveränderungen entwickelt haben (die Induratio cyanotica mit mangelhafter respiratorischer Beweglichkeit der Lungenränder). Die Rippenzeichnung tritt auf den verdunkelten Lungenfeldern zurück, die inspiratorische Aufhellung besonders der basalen Lungenteile fehlt, die Hiluszeichnung ist (fraglich ob infolge der vorhandenen Stauungsbronchitis) auf Platten relativ deutlich, das Schirmbild leidet wegen der notwendigen Verwendung härterer Röhren. — So ist gerade ein wenig kontrastreiches Thoraxbild gewissermaßen ein Attribut der Mitralfehler. —

Das Emphysem der Lunge fördert entgegengesetzte Verhältnisse. Während die dunkelen Lungenfelder der Stauungslunge meist noch durch Zwerchfellhochstand (Stauungsleber und -Milz) verkürzt erscheinen, sind beim allgemeinen, noch nicht mit Herzinsufficienz verbundenen Lungenemphysem die Lungenfelder groß infolge Zwerchfelltiefstand und hell infolge des vermehrten Luftgehalts und verminderten Gewebes. Die relative Helligkeitszunahme der basalen Lungenteile bei der Inspiration ist auch hier natürlich gering. Der Zwerchfelltiefstand (s. u.) veranlaßt eine pathologische Stellung des oft in seinem rechten Teil vergrößerten Herzens. Die Perkussion des Herzens ist beim Emphysem erschwert, die radiologische Größenbestimmung durch die Kontraststeigerung des Schirmbildes erleichtert. Die der Accentuation des 2. Pulmonal-

tons entsprechende Vorwölbung der Pulmonalis ist samt ihrer verstärkten Pulsation gerade beim Lungenemphysem leicht zu erkennen. — Die Frage, ob emphysematöse Lungen intra vitam während des Inspiriums das Herz völlig bedecken können, möchten wir deshalb bejahen, weil wir uns mehrfach überzeugen konnten, daß während des Inspiriums bei frontaler Durchleuchtung das helle Retrosternalfeld bis zum Zwerchfell reichte, mindestens ein scharfer sternocardialer Winkel nicht bestand. — Ist neben dem Emphysem eine erheblichere Bronchitis vorhanden, so kann die Hiluszeichnung besonders hervortreten. Überhaupt werden alle schattenproduzierenden Prozesse in emphysematösen Lungen leichter darstellbar.

Entwickelt sich nur einseitiges (komplementäres) Emphysem, so wird der Helligkeitsunterschied beider Lungenfelder oft besonders deutlich.

Die Bronchitis ist auf Grund des pathologischen Sekretinhalts des Bronchialbaums gewöhnlich nicht darstellbar (vielleicht beim Emphysem s. o.)

In Erscheinung treten dagegen

a) schattengebende Prozesse, die sich um die Bronchien herum oder von ihnen ausgehend entwickeln, und
b) die Lumenveränderungen der Bronchien.

a. Die Peribronchitis indurativa ist als stärkeres Hervortreten der gewöhnlichen Hiluszeichnung sichtbar. Besonders, wenn der Befund einseitig erhoben werden kann, wird er beweiskräftig. Öfters kann man solche von der Hilusgegend aus verlaufenden Schattenbänder, die eine Schattenduplikatur nicht zeigen, bis zur gegenüberliegenden Thoraxwand oder bis zum Zwerchfellschatten verfolgen. Bei tieferer Inspiration ziehen sie dann gleich Gummibändern den Mittelschatten zur Thoraxwand hinüber oder hindern das Zwerchfell in der Weise an seiner inspiratorischen Abwärtsbewegung, daß nur der laterale Teil sich abflacht und tiefer tritt, der mediale Teil zurückbleibt; dadurch entsteht an der Stelle, wo der Schattenstreif die Zwerchfellkuppe trifft, eine winklige Abknickung. Der Vergleich mit einem Gummiband ist deshalb gerechtfertigt, weil öfters im selben Moment, wo die Inspiration vorbei ist, also der aktive Muskelzug aufhört, die betr. Zwerchfellkuppe in ihre respiratorische Lage zurückschnellt, während die andere Seite allmählich folgt. (Bei einem Phthisiker, bei dem das Phänomen besonders auffallend war, war neben einer peribronchitischen Schwiele eine circumscripte Pleuraanwachsung am Zwerchfell vorhanden).

Manchmal kann man auch an diesen peribronchitischen Schatten entsprechend der Torsion der Bronchien beim Inspirium wirbelnde Drehbewegungen beobachten.

Die von den Bronchialwandungen ausgehenden Krebse stellen bisweilen auch nur eine verstärkte Hiluszeichnung dar.

b. Die Lumenverengerungen fanden z. T. schon früher Erwähnung. Sie sind nicht als solche, sondern nur ihre Folgezustände bei der Atmung sichtbar. Insofern eine ausgebreitete Bronchitis der feineren Bronchien auch als Stenose derselben anzusehen ist, findet sich hier gleichfalls eine Anomalie beim Inspirium (Minderbeweglichkeit des Zwerchfells und fehlende inspiratorische Aufhellung). Eine Dislokation des Mittelschattens findet bei der Bronchiolitis wegen der Doppelseitigkeit der Affektion nicht statt, ebenso keine Verschiedenheit der respiratorischen Thoraxstellung. Wie viel in jedem Fall von der Verdunkelung der Lungenfelder auf die kaum ausbleibenden Atelectasen zu beziehen ist, bleibt zweifelhaft.

Die Lumenerweiterungen, die Bronchiectasen, sind an sich ein ergiebigeres Röntgenobjekt. Eine charakteristische Form haben sie allerdings ebensowenig, wie scharfe Contouren. Zumeist in den unteren Lungenfeldern (Unterlappen) sieht man mehr oder minder ausgebreitete diffuse Schatten; sind sie einseitig, auch nach geschehener Expektoration, intensiver ausgebildet, so findet sich entsprechende Minderbeweglichkeit der Zwerchfellhälfte. Das Substrat der Schatten sind nicht nur die ektatischen Bronchien mit ihrem Inhalt, sondern auch die geweblichen Veränderungen in der Nachbarschaft der Bronchiectasen. Daß nun zur Schattenbildung der Bronchiectasen der Inhalt das seinige beiträgt, erkennt man daran, daß nach einer ergiebigen (maulvollen) Expectoration am Morgen oder nach Lage auf der weniger affizierten Seite die Schatten lichter sind, manchmal beinahe verschwinden. Gleichzeitiges Emphysem begünstigt die Beobachtung dieses Phänomens.

Die Röntgenuntersuchung des Pleuraraums.

Von der normalen Pleura ist im Röntgenbild nichts sichtbar, wenn man von der Komponente absieht, die etwa die linke Pleura diaphragmatica zum Schattenbild der linken Zwerchfellspange beisteuert.

Auch die Pleuritis sicca liefert an sich keinen Röntgenbefund; erst die symptomatischen Folgezustände derselben, die reflektorische, respiratorische Minderbewegung der befallenen

Seite, sind hin und wieder erkennbar. Es resultiert das Bild der gehinderten inspiratorischen Veränderung des betreffenden Lungenfeldes in der nun schon öfter beschriebenen Art. Die von der Pleura ausgehenden Tumoren erzeugen kaum ein verwertbares Bild.

Von den Erscheinungen der Pleura-Verwachsung soll zuletzt die Rede sein.

Es bleibt somit übrig als Objekt der Röntgenuntersuchung Ansammlung pathologischen Inhalts im Pleuraraum und deren Folgen.

Ebenso wie für die Perkussion ist für das Röntgenverfahren nur wichtig und unterscheidbar, ob der Inhalt tropfbar oder gasförmig ist; ob der tropfbare Inhalt wässrig, zellreich, eitrig, jauchig oder blutig ist, ist aus ev. Schattenvarietäten nicht erkennbar.

Tropfbarer Inhalt im Pleurasack.

Obschon die Natur des Pleurainhalts an sich nicht erkannt werden kann, ist es doch wegen der verschiedenen Formentwickelung notwendig zwischen nicht entzündlichen und entzündlichen Ergüssen zu unterscheiden.

Nicht entzündliche entwickeln sich so, daß für sie in erster Linie der geringste Widerstand maßgebend wird; bei einiger Größe kommen dann Schwergewichtsverhältnisse hinzu. Man weiß, daß der Donders'sche Druck nicht überall derselbe ist; das kommt für die Ansammlungsform und für den Wachstumsspiegel der Transsudate zunächst in Betracht.

Kleinere Flüssigkeitsansammlungen geschehen bekanntlich am ersten und häufigsten hinten neben der Wirbelsäule. Über die für den perkussorischen Nachweis nötige Größe wurde früher gesprochen. Sicher ist diese für den röntgenologischen Nachweis geringer.

Die hinteren unteren Partien des Pleurasackes (die Scheitel der hinteren phrenicocostalen Winkel) sind auch bei hoher Röhrenstellung in ventrodorsaler Richtung nicht darstellbar; daher entgehen ganz kleine Ergüsse der Darstellung im Röntgenbild. Auch in frontaler Durchleuchtung sind sie meist nicht auffindbar, da sie nur mit ihrem vorderen unteren Teil als Deckschatten mit der Wirbelsäule in Betracht kommen. Linksseitige kleine Ergüsse sind oft gut auffindbar durch Magenblähung; auf dem hellen Grunde heben sie sich dann als Schatten in sagittalen oder schrägen Durchleuchtungsrichtungen ab. Es sollte übrigens

niemals unterlassen werden, bei der Fahndung nach kleinen Ergüssen alle Durchleuchtungsrichtungen zu verwenden, also am einfachsten den Patienten um seine Längsaxe zu drehen.

Die übrigen phrenicocostalen Winkel sind leichter erreichbar, so daß auch recht kleine Ergüsse hier zur Darstellung kommen. Nicht zugänglich sind, wie früher erwähnt, die vorderen und hinteren Lungenränder, also auch hier etablierte (allerdings entzündliche) Ergüsse.

Das Eigengewicht dieser kleinsten Transsudate ist ein geringfügiges. Sie werden von der zurückgewichenen Lunge tamponartig ziemlich fixiert. So erhält man auch bei Lagewechsel keine deutliche Änderung des Bildes. Wohl aber zeigt sich bei der Atmung einige Variation des Flüssigkeitsspiegels. Derselbe tritt nämlich beim Inspirium nicht tiefer, weil ja ohnehin die Flüssigkeit schon den tiefsten Teil des Pleurasackes, den Komplementärraum, einnimmt, wohl aber erscheint er breiter, weil die Flüssigkeit die sich abplattende Zwerchfellkuppe in größerer Ausdehnung bespült. Der Stellung des inspiratorischen Zwerchfells zufolge zeigen die mehr seitlich und vorn situierten Ergüsse diese Erscheinung in bedeutenderem Umfang.

Etwas größere hinten neben der Wirbelsäule liegende Transsudate, welche an sich allerdings schon meist nachweisbar werden, können auch durch Lagewechsel, durch Seitenlage, manchmal zu Gesicht gebracht werden. Legt sich der Kranke nämlich auf die entgegengesetzte Seite, so kann der Erguß neben der Wirbelsäule als Schattenband nach einiger Zeit sichtbar werden. Dies setzt aber erstens schon einige Größe des Ergusses voraus und ist zweitens auch ein nicht constant demonstrables Phänomen.

Je größer ein nicht entzündlicher Erguß wird, desto mehr unterliegt er den Schwergewichtsgesetzen und desto mehr stellt sich sein Spiegel wasserwagenartig ein, aber immerhin doch mit gewissen Einschränkungen. Hinten reicht die Flüssigkeit gewöhnlich höher hinauf, als vorn, in der Axillargegend oft noch höher (Damoiseau'sche Kurve).

In letzterem Falle fällt dann die Schattengrenze von der Axillargegend gegen den Hilus hin ab (in sagittaler Durchleuchtung); steht der Erguß hinten höher, als in der Axillargegend, so entsteht, jedenfalls in sagittaler Durchleuchtung, ein umgekehrtes Verhältnis. Erstere ist allerdings das gewöhnlichere, wohl deshalb, weil der unnachgiebige Hilus dem wachsenden Erguß einigen Widerstand bietet, der bei der kollabierenden auf dem

Erguß schwimmenden peripheren Lunge geringer ausfällt. — Alle möglichen Kombinationen der Lage des Flüssigkeitsspiegels anzuführen, ist überflüssig.

Es sei an dieser Stelle ausdrücklich darauf hingewiesen, daß der Flüssigkeitsspiegel sich nicht deshalb hinten höher, vorn tiefer findet, weil „die Kranken die Entstehung des Ergusses in erhöhter Rückenlage abwarten." Auch bei Leuten, die außer Bett sind, findet sich diese Erscheinung. Besonders deutlich wird das bei den entzündlichen Ergüssen.

Ganz große fast die ganze Pleurahöhle ausfüllende Ergüsse beschatten natürlich das ganze Lungenfeld; da kann man von der ganz luftleeren Lunge natürlich kein differenziertes Bild bekommen. Sie haben auch bei Lagewechsel, sofern derselbe überhaupt vorgenommen werden kann, keine besonderen Zeichen.

Nicht entzündliche Ergüsse stellt man sich gewöhnlich, wenn sie einige Größe besitzen, in ihrer Konfiguration als stark dem Lagewechsel unterworfen vor. Das Röntgenbild lehrt uns, daß dies in nur weit geringerem Maße der Fall ist. Oft erst nach Minuten folgt der Flüssigkeitsspiegel dem Schwergewichtsgesetz und dann nur selten in dem Maße, daß ein wirklich oder doch annähernd horizontaler Spiegel entsteht.

Es gibt nur ein Exsudat, das völlig und prompt den Gravitationsbedingungen unterworfen ist, das ist das Exsudat im Pneumothorax.

Eine besondere Komplikation erleiden die bisher angeführten Verhältnisse nur dadurch, daß nicht entzündliche Ergüsse sich meist doppelseitig finden, daß sie sich hinzugesellen zu einer pathologischen Herzform, welche ihrerseits sich oft auf gleichzeitige Transsudation in den Herzbeutel bezieht, daß oft Stauungslungen und Zwerchfellhochstand durch Leber- und Milzstauung und Ascites, welchem wieder die auf dem Zwerchfell lastenden Ergüsse entgegenwirken, vorliegen. — Aus diesen Gründen treten ja denn auch Verdrängungserscheinungen durchaus zurück. — Besonders unübersichtlich werden die Verhältnisse, wenn sich Transsudate zu früheren Pleuraverwachsungen hinzugesellen.

Noch weniger den Schwergewichtsgesetzen folgen die entzündlichen Ergüsse. Neben den Spannungsverhältnissen der Lunge kommen hier vor allem Verklebungsvorgänge der entzündeten Pleura in Betracht, die den oberen Rand des wachsenden Exsudates oft recht unregelmäßig gestalten. Schon kleinere Ergüsse können durch Verklebung der umliegenden Pleura-

abschnitte völlig der Flüssigkeits-Bewegung bei der Atmung, und erst recht bei Lagewechsel ermangeln.

Kleinere Ergüsse, die z. B. bei etwas tiefstehender Röhre im dorsoventralen Bilde nicht sichtbar sind, können sich so schon durch respiratorische Minderbeweglichkeit der betr. Zwerchfellhälfte andeuten. Entzündliche Ergüsse sind gewöhnlich einseitig, führen bei einiger Größe zu erheblicherer Erweiterung ihrer Seite, geringfügiger der anderen Thoraxhälfte. Man kann unschwer die entsprechenden Röntgenbefunde erheben.

Größere einseitige Ergüsse führen meist zu Verdrängung des Mediastinums nach der gesunden Seite und des Zwerchfells nach unten. Die Verdrängung des Mediastinums, welche ceteris paribus bei linksseitigen Ergüssen größer ist, als bei rechtsseitigen, läßt sich im Röntgenbild an sich unschwer erkennen. Nur wird das Urteil über das Ausmaß desselben, dadurch daß das Herz nicht eine einfache Seitenbewegung, sondern auch Drehbewegungen um eine Längs- und eine Sagittalaxe durchmacht, erschwert. Bei linksseitigen Exsudaten ist die Verdrängung des linken Zwerchfells bei lufthaltigem Magen leicht erkennbar.

Auch das pleuritische Exsudat entwickelt sich meist hinten höher stehend, als seitlich und vorn. Wir besitzen Frontalserienschnitte durch den Thorax eines an Pneumonie verstorbenen Mannes, wo sich ein beginnendes Exsudat nur wenige Zentimeter nach vorn erstreckt, am Rücken aber $1\,^1/_2$ Handbreit hoch steht.

Vollzieht sich schon die Entwicklung eines pleuritischen Exsudates bezüglich der Stellung seines Flüssigkeitsspiegels jeweils unregelmäßig, so ist die Schattengrenze eines in Resorption befindlichen Ergusses eine in verschiedenen Durchleuchtungsrichtungen noch unregelmäßigere, wenn es überhaupt gelingt eine scharfe Schattengrenze zwischen der sich wieder ausbreitenden Lunge und dem zurückweichenden Exsudat darzustellen. Bekannt sind diese Verhältnisse ja aus perkussorischen Befunden (zackige Dämpfungslinie, Damoiseau'sche, Ellis'sche Kurve).

Bewegungserscheinungen infolge Lagewechsel, sowie paradoxe Zwerchfellbewegungen haben wir niemals einwandfrei beobachten können, wohl aber selten mehr oder minder deutliche Pulsation des Ergußschattens bei Anlagerung an das Herz, resp. die Aorta.

Aus dem Ausgeführten könnte man die Meinung gewinnen, als ob nun überhaupt durchaus in der Mehrzahl der Fälle ein ausreichend differenziertes Schattenbild die Stellung der oberen

Ergußgrenze und seine Form vor Augen führte. Das trifft jedoch nicht zu. Große Ergüsse, einerlei ob nicht entzündlicher oder entzündlicher Provenienz, sind öfter von der luftleeren Lunge nicht deutlich zu differenzieren. Außerdem kommt nun noch in Betracht, wie überhaupt sich die Lunge vor der Entwicklung des Ergusses verhielt. Eine zu einer Pneumonie hinzutretende Pleuritis liefert oft gar keinen eigenen Röntgenbefund. Entwickelt sich bei einem Tuberkulösen eine Pleuritis exsudativa, so sind die Schattenverhältnisse häufig recht vieldeutig. Auf die Schwierigkeit der Darstellung doppelseitiger Ergüsse bei Herzinsuffizienz wurde schon vorhin hingewiesen; gesteigert wird sie naturgemäß noch durch wassersüchtige Ansammlung in den Hautdecken.

Eine Pleuritis exsudativa kann völlig ausheilen, dann findet auch im Röntgenbild eine gänzliche restitutio ad integrum statt Häufiger ist das Entstehen circumscripter Verwachsungen der Pleurablätter. Mit einiger Sicherheit ist dies nur an der Lungenbasis zu erkennen. Mangelnde inspiratorische Veränderung der an sich durch Verödung der Complementärsinus stumpferen phrenicocostalen Winkel ist ein Beweismittel.

Von den im Anschluß an peribronchitische Prozesse (Stränge) entstehenden circumscripten adhäsiven Pleuritiden war bereits die Rede.

Anschließend an eine Schrumpfung der vordem entzündeten Pleura findet sich meist auch eine schwielige Gewebszunahme, es entsteht die Pleuraschwarte. Dem früheren Beginn, Hauptsitz und Ende der exsudativen Pleuritis entsprechend findet sich die Pleuraschwarte meist hinten. Sie ist in dorsoventraler Richtung als ganz unbestimmte Verschleierung des Lungenfeldes oder gar nicht sichtbar, in ventrodorsaler als ziemlich gut abgrenzbarer, oft zwerchfellwärts zunehmender Schatten. Daß dieser Schatten nicht einem Erguß entspricht, ist oft in frontaler Durchleuchtung direkt ersichtlich.

Interlobäre Schwarten haben wir ebenso wie interlobäre Pleuritiden (Empyeme) nicht gesehen.

Mit der Schrumpfung der Pleura kommt es auch gewöhnlich zur Verkleinerung der entsprechenden Seite. War der Erguß ein beträchtlicher, so können die vordem verdrängten Mediastinalorgane in die schrumpfende Seite hineinbezogen werden, falls nicht zur Zeit der Verdrängung Adhaesionen stattgefunden haben.

— Für die Deutung dieser Dislokationen kommen für das Röntgenbild die schon früher erwähnten, manchmal komplizierten Verhältnisse in Frage.

Röntgenuntersuchung des Pneumothorax (und seiner Variationen).

Luft im Brustfellsack liefert ein auffallendes Röntgenbild: Abnorme Helligkeit der betreffenden Seite durch Fortfall des Strahlen absorbierenden Lungengewebes und Hervortreten ev. sonst nicht sichtbarer Thoraxwandfinessen auf dem hellen Grunde. Einen abnormen Schatten bietet nur die Gegend des Lungenstumpfes. So stellt sich das Lungenfeld ungefähr so dar, wie man es an der Leiche nach Herausnahme der Lunge zum Studium des Thorax verwendet: die Lungenzeichnung fehlt; dagegen sind z. B. die Knorpel der vorderen Rippen auch ohne Verkalkung oder Verknöcherung gut sichtbar.

Besonderes Interesse beansprucht der sonst der physikalischen Diagnostik nicht zugängliche Lungenstumpf. Man weiß, daß beim akut entstehenden Pneumothorax die Lunge auf etwa $^1/_{25}$ ihres früheren Volumens collabieren kann. Daß dieser Collaps kein vollständiger sein kann, glaubte man aus dem Umstande schließen zu können, daß auch nach Anlegung eines doppelseitigen Pneumothorax Warmblüter noch über 5 Minuten weiterleben.

Der Lungenstumpf stellt sich dar wie eine atelectatische Lungenpartie, also als gleichmäßig dunkler Schatten; derselbe erscheint durch den Kontrast mit dem hellen Thoraxfeld besonders tief. Die Lunge collabiert bekanntlich so, daß sie sich als schlaffer Lappen längs neben die Wirbelsäule legt. Ihr Fixpunkt bleibt die Lungenwurzel. Die Pleurafalte, das sog. ligam. pulmonale, welches zur hinteren Pleura costalis mit ziemlicher Regelmäßigkeit, zur Pleura diaphragmatica aber nur inkonstant sich erstreckt, kommt kaum in Frage. — So stellt sich der Lungenstumpf dar als ein bandartiger, in der Hilusgegend der Wirbelsäule bandartig angelagerter, längsgestreckter Schatten.

Verkleinert werden kann der Stumpfschatten durch die Verdrängung der Mediastinums nach der gesunden Seite hin,

vergrößert durch vor der Entstehung des Pneumothorax entstandene Infiltrate (oft beim tuberkulösen Pneumothorax) oder durch Pleuraverwachsungen. Durch letztere kann ein abge-

sackter Pneumothorax entstehen. Man sieht dann eine nur teilweise collabierte Lunge, im übrigen gegen das helle Pneumothoraxfeld kontrastierend ein von Infiltratschatten mehr oder minder eingenommenes, Hiluszeichnung enthaltendes dunkleres Lungenfeld.

Wichtig ist für die Mechanik des Pneumothorax die Beobachtung der weiteren Gestaltung des Lungenstumpfes.

So sahen wir jüngst bei einem gutartig verlaufenden reinen Pneumothorax eines Tuberkulösen die Lunge während ca. vier Wochen nach und nach sich ausbreiten. Als der Lungenstumpf, der durch die schärfer sich absetzende Pleura costalis exakt gegen das Pneumothoraxfeld abzugrenzen war, etwa $^1/_3$ des Thoraxfeldes wieder betrug, zeigte er deutliche Atembewegungen. Der letzte nachweisbare Lufterguß fand sich im äußeren unteren Phrenicocostalwinkel und der Spitzengegend. Nirgends waren an sich oder während der Atemexcursionen Pleuraverwachsungen zu sehen. Zuletzt muß also die Pneumothoraxluft unter einem weit geringeren als dem atmosphärischen Druck gestanden haben. — Der Fall wird a. O. ausführlich mitgeteilt.

Ein Pneumothorax ruft erhebliche Verdrängungserscheinungen hervor. Dieselben betreffen 1. das Mediastinum, 2. das Zwerchfell und 3. ist die ganze Thoraxseite durch den Lufterguß selbst erweitert (horizontalere Rippenschatten, weitere Intercostalräume etc.). Die hochgradigere Zwerchfellverschiebung betrifft gewöhnlich die linke Hälfte. Rechts dauert die Zwerchfellverschiebung kürzere Zeit, als die Verlagerung des Mediastinums. Beispiel dafür war auch der vordem erwähnte Fall.

Luft und Flüssigkeit im Pleuraraum. Gewöhnlich gesellt sich bei nicht schnell vorübergehendem Pneumothorax zum Lufterguß ein Flüssigkeitserguß. Dies Exsudat im Pneumothorax hat nun, wie auch sonstige besondere physikalische Symptome, besondere Schattenphänomene:

1. ist es das einzige wirklich bewegliche Exsudat. Sein Spiegel verhält sich stets wasserwagenartig,

2. dokumentiert es seine Beweglichkeit durch sichtbare Wellenbildung. Dieselbe kann entweder durch rüttelnde Bewegungen des Kranken resp. der Leiche hervorgerufen werden (succussio Hippocratis) oder beim Lebenden vom Herzen oder den großen Gefäßen mitgeteilte Pulsation sein,

3. zeigt der Exsudatspiegel eine eigentümliche Bewegungserscheinung, indem er sich bei der Inspiration anstatt zu senken hebt (paradoxe Zwerchfellbewegung von Kienböck). Diese Erscheinung findet darin ihre Erklärung, daß das vom Exsudat bauchwärts vorgebuchtete Zwerchfell (wie man es auf der linken Seite bei der Autopsie findet, in vita sich bei lufthaltigem Magen darstellen kann) bei der inspiratorischen Zu-

sammenziehung (id est Streckung) zusammen mit der Erweiterung der unteren Thoraxapertur, dem nach vorn und oben Gehen der vorderen Rippen und ihrer dort befindlichen Zwerchfellursprünge, bis zu denen der Erguß ja reicht, auf der Exsudatseite eine Hebung des Ergusses von gewöhnlich 3 cm hervorrufen muß. Dabei kommt es weniger in Betracht, ob und inwieweit die betr. Zwerchfellhälfte gelähmt ist. Steigerung des intraabdominellen Drucks bei der Einatmung kann gegen das Exsudatgewicht und den stark erhöhten Druck im Thoraxraum das Phänomen nicht hervorrufen.

Es müssen noch wenige Worte über die physikalische Differentialdiagnose des Pneumothorax gesagt werden. Neben der Zwerchfellhernie (s. u.) kommt nur der abgesackte Pneumothorax und große Cavernen in Frage. Wenn jeder Erguß fehlt, die Wand einer großen Caverne so dünn ist, daß ihre Helligkeit unmittelbar bis an die Thoraxwand reicht, so kann gleich den anderen physikalischen Methoden auch die subtilste Röntgenuntersuchung keine sichere Entscheidung bringen. — Wir haben einen derartigen Fall jüngst mitgeteilt.

III. Das Mediastinum.

In diesem Abschnitt gelangen Thymus, große Luftwege, große Gefäße, die verschiedenen Lymphdrüsen, der Oesophagus, die Schilddrüse zur Besprechung. Diese Organe haben für die physikalische Untersuchung z. T. sehr geringe, z. T. größere Bedeutung.

Ehe auf die einzelnen Teile eingegangen wird, sei noch kurz eine allgemeine Bemerkung vorausgeschickt.

Was die Lage der Teile und ihre Erkrankungen betrifft, so ist dabei hauptsächlich die Größe des Erkrankungsherdes und seine Entfernung von der Körperoberfläche zu berücksichtigen. Die Thymus liegt unmittelbar unter dem Manubrium sterni, während die bronchialen und trachealen Lymphdrüsen sehr tief und gleich weit entfernt von der vorderen und hinteren Rumpfwand liegen, perkussorisch daher nicht erreichbar sind.

Einige der Mediastinalorgane ergeben der Perkussion nichts wesentliches, z. B. der Oesophagus, während die Aorta sehr bedeutungsvolle perkussorische Ergebnisse liefern kann.

Die Thymus liegt, wenn sie vorhanden ist, wandständig unmittelbar unter dem Sternum und erstreckt sich vom oberen Rand des Manubriums unterhalb desselben abwärts bis auf den Herzbeutel. Indem die vorderen medialen Lungenränder vom Sternoclaviculargelenk beiderseits zur 2. Rippe convergieren, so überlagern sie nach abwärts allmählich die Thymus vollständig. Der von der Lunge unbedeckte Teil der Thymus entspricht ungefähr dem Manubrium sterni = absolute Thymusdämpfung, der von Lunge überlagerte Teil ist = relative Thymusdämpfung. Ebenso wie beim beim Herz die Herzlungengrenzen, so werden bei der Thymus die Thymuslungengrenzen festgestellt. Da die Thymus verschieden entwickelt, namentlich verschieden dick ist und im Gebiet des Manubr. sterni der Trachea aufliegt, so kann daselbst

leicht tympanitischer Schall entstehen. Nur wenn die Dicke der Thymus 1 cm und darüber beträgt, entsteht deutliche Dämpfung. Auch in späteren Jahren kann die Thymus erhalten sein (Thymus persisteus). Die relative Thymusdämpfung ist nicht zu bestimmen, weil die Thymus, besonders an ihren Rändern, für diesen Zweck sich als zu dünn erweist und auch der Fortsatz, welcher sich bis auf das Herz hinab erstreckt, gewöhnlich sehr schmal und dünn angetroffen wird. Den anatomischen Verhältnissen entsprechend werden daher (absolute) Thymusdämpfung und (absolute) Herzdämpfung durchaus getrennt durch einen Zwischenraum, welcher der 2.—4. Rippe entspricht. Die größte Schwierigkeit wird dadurch verursacht, daß man in keinem Falle sicher weiß, ob wirklich eine Thymus vorhanden ist; auch andere Organe (Mediastinaltumoren, Aneurysmen, Struma substernalis) können gleichfalls eine Dämpfung des Manubr. sterni bedingen. So erklärt sich die Unmöglichkeit der genaueren Feststellung, welches Organ eigentlich in einem speziellen Falle die Dämpfung verursacht. Man kann eben nicht die Thymus so in Rechnung stellen, wie etwa das Herz. Daher ist eine Dämpfung auf dem Manubr. sterni oft völlig wertlos.

Die Thymus schwankt in Dicke und Größe, weil ihr saftreiches Gewebe infolge verschiedenen Blutgehaltes kein konstantes Volumen besitzt. So kann die Intensität der Dämpfung wechseln, so kann auch zeitweise sehr wohl eine Kompression der Trachea eintreten, wie wir sie bisweilen an Kinderleichen gesehen haben (Asthma thymicum). Werden die vorderen Lungenränder luftleer (z. B. pneumonisch), so ist eine seitliche Abgrenzung der Thymus unmöglich.

Die großen Luftwege (Larynx, Trachea, Bronchien sind die Stelle der Entstehung des Bronchialatmens (cf. Allg. Teil, II). Erweiterung dieser großen Röhren ist auf die physikalische Untersuchung ohne wesentlichen Einfluß. Verengerungen liefern Stenosengeräusche (Stridor) und unvollkommenen Lufteintritt in den Thorax. Diese Stenosen können anatomisch sehr verschiedenartig sein: Narben, Geschwülste, Kompression etc. Für die physikalische Untersuchung ist nur zu berücksichtigen der Sitz und der Grad der Stenose. Auch kann ja die erkrankte Stelle direkt gesehen werden.

Die Wirkung der in den großen Luftwegen angehäuften Sekrete, der Polypen und anderer Zustände gleicht völlig den bei den Bronchien besprochenen Bedingungen.

Der Verlauf der Aorta unmittelbar neben der Wirbelsäule

gestattet in der Norm eine besondere perkussorische Abgrenzung nicht. Auch die Aorta ascendens und der Arcus sind in gesundem Zustande aus bereits erörterten Gründen nicht durch Perkussion zu erreichen. Unter pathologischen Verhältnissen tritt vor allem infolge Vergrößerung und Annäherung an die Oberfläche eine Änderung ein.

Die Arteriosklerose (einschließlich Atherom und Verkalkung) ist in ihren anatomischen Grundlagen allgemein bekannt; sie ist sehr verschieden lokalisiert. Um ein exaktes Urteil über ihre Ausdehnung zu gewinnen, ist es eigentlich nötig, möglichst viele Arterien zu untersuchen; keineswegs darf aus verbreiteter Sklerose der peripheren Arterien auf eine gleiche der Aorta geschlossen werden, in dieser Beziehung besteht nämlich oft die stärkste Inkongruenz.

Mit der zunehmenden Starre der Wand wird die Elastizität herabgesetzt, die Zirkulation erschwert (daher bei ausgedehnter Sklerose Hypertrophie des linken Ventrikels). Auch eine Veränderung des Lumens kann eintreten, indem Rauhigkeiten der Innenwand, Verengerungen entstehen; unter diesen Umständen können Geräusche auftreten.

Kompression von Arterien erzeugt Stenose oder sogar Verschluß und demgemäß ein Geräusch oder im letzteren Falle einen Ton, weil das Blut gegen die Verschlußstelle, wie z. B. gegen geschlossene Klappen, anschlägt. Je kräftiger der anprallende Blutstrom wird, desto deutlicher wird die Erscheinung (am besten daher bei Aorteninsufficienz wahrzunehmen).

Die Herabsetzung der Elastizität, die zunehmende Starrheit der Wand und Verkalkung ist die Ursache klingender Aortentöne, welche wir aber nur dann angetroffen haben, wenn auch die Aorta asc. cylindrisch erweitert war, sodaß neben der Wandveränderung auch die Beschaffenheit des Lumens zu berücksichtigen ist.

Die großen Venen entbehren nicht nur der Altersveränderungen völlig, sie sind auch viel seltener die Quelle von Tönen oder Geräuschen, weil ihre Wand dünner, weniger muskulös und elastisch und der in den Venen vorhandene Druck bedeutend geringer ist. Wenn ein Geräusch entsteht (cf. Venensausen), so ist es allemal die Folge von Veränderungen der Lichtung. Andererseits können sogar erhebliche Stenosen großer Venen bestehen, ohne daß ein Geräusch gehört wird.

Indem wir nun zu den Aneurysmen übergehen, müssen wir eine scharfe Scheidung zwischen den cylindrischen und den sackförmigen vornehmen. Selbst wenn ein cylindrisches Aneurysma ziemlich bedeutend ist, bedingt es dennoch in geschlossenem Zustande eine so geringe Vergrößerung des Querdurchmessers, eine so geringe Verbreiterung der Aorta, daß eine Wirkung auf das Perkussionsresultat nicht herbeigeführt wird. Nur für eine Stelle dürfte eine Ausnahme von dieser Regel zuzulassen sein: da hinter dem Manubr. sterni Aorta asc. und Arcus aortae eng zusammenliegen, so hat eine cylindrische Erweiterung wegen der großen dort vorhandenen Aortenmasse einen Einfluß auf die umliegenden Teile, verdrängt diese und ruft auf dem Manubr. sterni eine, am Lebenden allerdings nicht eindeutige Dämpfung hervor.

Anders verhalten sich die sackförmigen Aneurysmen; sie sind wie das Herz zu beurteilen: liegen sie wandständig, entsteht eine absolute Dämpfung, werden sie von Lunge überdeckt, geben sie eine unsichere relative Dämpfung. Das sackförmige Aneurysma ist einer Geschwulstbildung gleich, es dislociert Nachbarteile und ist dabei physikalisch oft absolut nicht gegen wirkliche Tumoren abzugrenzen.*)

Bei den sackförmigen Aneurysmen beachte man

a) den Sitz,
b) die Richtung der Entwicklung (rechts, links, vorn, hinten),
c) die Größe des Sackes, die Art seiner Kommunikation mit der Aorta, die Beschaffenheit seiner Wand,
d) den Inhalt des Sackes (Thromben),
e) die Abgangsstelle der großen Arterien aus der Aorta (wichtig für das Verhalten des Pulses),
f) die Kompression der umliegenden Organe (Luftröhre, Bronchien, Oesophagus, Arterien, Venen, Nerven, Duct. thorac., Wirbelsäule).

Ein solches Aneurysma wirkt auf die Blutströmung in doppelter Beziehung ein, durch

a) die Unebenheit der Innenwand (Geschwüre, Thromben),
b) die Veränderung der Lichtung.

Beide Faktoren können die Ursache für Geräusche**) werden,

*) Circumscripte Vorwölbung der Brustwand spricht immer mehr für Aneurysma.

**) Das Blut fließt continuierlich und erfährt nur systolisch eine pulsatorische Verstärkung des Stroms; daher werden häufiger systolische, seltener diastolische Geräusche gehört.

wenn nicht der Sack völlig mit Thromben erfüllt und gegen die Aorta abgeschlossen ist.

Ob ein Aneurysma pulsiert, hängt vor allem von dem Inhalt des Sackes und der Art seiner Kommunikation mit der Aorta ab. Ein gänzlich mit Thromben gefüllter Sack kann sehr leicht jede Pulsation vermissen lassen.

Ein Aneurysma bedingt an sich nicht eine Herzhypertrophie, wie wir oft gesehen haben. Herzhyphertrophie tritt nur bei den Fällen mit gleichzeitiger schwerer Arteriosklerose ein.

Den Aortenaneurysmen gleichen die der Art. anonyma und der Carotiden.

Sobald bei der Sektion der Thorax geöffnet und das Aneurysma herausgenommen worden ist, ist das Verhalten des Sackes, seine Größe, seine Füllung oft nicht mehr einwandfrei zu beurteilen.

Das Aneurysma dissecans ist einer physikalischen Erkennung nicht sicher zugänglich.

Auch die sogenannte enge Aorta kann aus physikalischen Zeichen nicht diagnostiziert werden.

Die Beurteilung der Schilddrüse am Halse soll hier nicht der Besprechung unterliegen; ihre Vergrößerung wirkt dort, wie bekannt, sowohl auf die äußere Form, als auch auf die Nachbarorgane. Hier kommt nur in Betracht, daß bisweilen Strumen sich in den Brustraum erstrecken können und besonders unter dem Sternum oder in dessen unmittelbarer Nähe gelegen (Struma substernalis), dämpfende Wirkung entfalten können. Das Gewebe der Schilddrüse ist oft sehr gefäß- und blutreich, kann daher verschiedenes Volumen besitzen und wechselnde Wirkung auf Nachbarteile ausüben. Die Geschwülste der Schilddrüse wirken vor allem auf die ihnen unmittelbar anliegende Trachea (Trachealstenose).

Die Lymphdrüsen des Brustraumes sind normal kaum bemerkbar, nur unter pathologischen Bedingungen vergrößert. Die Ursachen der Vergrößerung sind wie bekannt Tuberkulose, Leukämie, Lymphom u. a. m. Die Vergrößerung ist am bedeutendsten bei den letztgenannten Affektionen und kann dann Nachbarorgane comprimieren (Compression der Bronchien, der V. cava sup. etc.); das geschieht bei der Tuberkulose sehr selten. Wenn die Vergrößerungen bedeutendere sind, können sie nach den bekannten Bedingungen der Perkussion zugänglich werden.

Es gibt Lymphdrüsen im Mediastinum anticum, im Mediastinum posticum, und bronchiale Lymphdrüsen. Die ersteren liegen für die Perkussion am günstigsten, wandständig, sind aber nicht am häufigsten vergrößert und liegen außerdem dem Herzbeutel so innig an, daß sie von diesem durch Perkussion schwer zu trennen sind. Die Lymphdrüsen des Mediast. postic. können perkussorisch nicht nachgewiesen werden, wie wir uns oft überzeugt haben.

Die bronchialen Lymphdrüsen liegen sowohl von der vorderen wie von der hinteren Rumpfwand ziemlich gleich weit entfernt und sind, selbst genügende Vergrößerung vorausgesetzt, durch Perkussion sicher nicht erreichbar. Aber es gibt einen Fall, wo eine Wirkung möglich ist, wie wir durch vielfache Beobachtung gesehen haben. Wenn die Lymphdrüsen des Mediastinum anticum vergrößert sind und sich kontinuierlich in die vergrößerten Bronchialdrüsen fortsetzen, so wirken letztere auf die Dämpfung verstärkend ein. Insofern kann also eine sehr intensive Dämpfung auf dem Manubr. sterni ihren Ursprung auch vergrößerten Bronchialdrüsen verdanken. Aber da sich der Grad einer Dämpfung schwer abschätzen läßt, so kann eine sichere Grundlage nicht gegeben werden.

Die krebsigen und die narbigen Veränderungen des Oesophagus sind der physikalischen Untersuchung kaum unterworfen; nur das Schluckgeräusch kann durch den Sitz der Stenose beeinflußt werden. Sackförmige Divertikel können durch Perkussion und den wechselnden Inhalt zum physikalischen Nachweis gelangen. Wenn sie am Halse liegen, sind sie auch durch die Palpation zu erreichen.

Gegenüber der großen anatomischen Mannigfaltigkeit der Mediastinaltumoren ist das, was über den physikalischen Nachweis gesagt werden kann, äußerst gering. Da es sich immer um luftleere (dämpfende) Massen handelt, gilt für diese dasselbe, was über die Nachweisbarkeit von Herden im Brustraum mitgeteilt worden ist, umsomehr, als Mediastinaltumoren sehr häufig zugleich Lungentumoren sind. Außerdem ist das Verhalten zu Nachbarorganen (Kompression, Durchwachsung, Dislokation) zu berücksichtigen.

Die häufige Komplikation der Mediastinaltumoren mit chronischer, adhäsiver und exsudativer Pleuritis läßt die physikalischen Zeichen dieser ungewöhnlich stark hervortreten.

Durch Mediastinaltumoren kann die Schallleitung (z. B. Pectoralfremitus) der erkrankten Stellen verändert sein.

Eitrige Mediastinitis liefert keine brauchbaren physika-

lischen Symptome. Chronische schwielige Mediastinitis ist nur aus ihren Wirkungen auf die umliegenden Organe (Herz, Arterien etc.) erkennbar.

Zwerchfellhernien bewirken physikalische Erscheinungen im Brustraum. Atrophie und Lähmung des Zwerchfells äußert sich in mangelnder Beweglichkeit und Veränderung der unteren Lungengrenzen.

Die Röntgenuntersuchung des Mediastinum.

Von den Begrenzungen des Mediastinum sind der Röntgenuntersuchung zugänglich die knöchernen, Wirbelsäule und Brustbein, und das teils muskulöse, teils sehnige Zwerchfell. Der Darstellung der ersteren und der von ihnen ausgehenden, das Mediastinum betreffenden Geschwulstbildungen (Osteome, Sarkome etc.) wurde bereits gedacht (schräge Durchleuchtung), das Zwerchfell wird später besonders besprochen.

Von den im Mediastinum liegenden Organen ist das Herz seiner Eigenart halber nach gebräuchlicher Weise gesondert besprochen.

Die weiteren mediastinalen Organe sind für Röntgenzwecke zu scheiden in 1. solche, die Strahlen resorbieren (Schatten produzieren) in einer zur Umgebung konstratierenden Intensität (das sind die großen Gefäße, insbesondere die Aorta); 2. in solche, die die Strahlen weniger absorbieren, als die betr. Umgebung (Trachea); 3. in solche, die an sich nicht darstellbar sind, an denen vielmehr erst pathologische Vorgänge oder die Folgezustände dieser erkennbar werden. (Oesophagus und Drüsen).

Sichtbar werden können sodann alle per continuitatem oder auf dem Blut- oder Lymphwege ins Mediastinum gelangten Geschwulstbildungen, sofern sie eine gewisse Größe und die erforderlichen physikalischen Bedingungen besitzen.

Ferner sind Bewegungsanomalien des Mediastinum zu erschließen aus der pathologischen Bewegungsmöglichkeit oder -art der schattenfördernden mediastinalen Organe. Dieselben können mehr oder minder dauernd vorhanden sein (Verdrängung oder Zug) oder rhythmisch bei der Atmung oder von der Herzaktion abhängig auftreten oder endlich bei willkürlichen Manipulationen (Schlucken) in Erscheinung treten. Diese sind natürlich an der Leiche nicht zu prüfen, sollen aber, weil sie am Lebenden physikalisch direkt nachweisbar sind, der Vollständigkeit halber anhangweise Erwähnung finden.

Das Aneurysma der Aorta.

Von der Vergrößerung und pathologischen Pulsation der beiden oberen Schattenränder des sagittalen Herz-Gefäß-Schattenbildes, welche infolge Verlängerung und Drucksteigerung in der Aorta (Aorteninsuffizienz, Arteriosklerose, Nephritis chron. etc.) beobachtet werden, wurde schon gesprochen. Zum zylindrischen Aneurysma kommen alle Übergänge vor, wie es ja auch oft von der Auffassung des Prosectors abhängt, eine z. T. erweiterte Aorta als zylindrisches Aneurysma oder ein mäßiges zylindrisches Aneurysma als erweiterte Aorta zu benennen, bis die mikroskopische Wanduntersuchung die eine oder die andre Ansicht stützt.

Meist leichter zu beurteilen und darzustellen ist das sackartige Aneurysma der Aorta, sofern es eine gewisse Größe erreicht hat und nicht an besonderen, gleich zu erwähnenden Punkten sitzt.

Der Aneurysmasack hat die Eigenschaften eines schattenproduzierenden Tumors mit meist scharfer Randbegrenzung gegen die hellen Lungenfelder und öfters vorhandener eigener Pulsation (herzsystolischer Pulsation).

Sitz des Aneurysma.

Bei sagittaler Durchleuchtung kann ein Aneurysmaschatten überall zur Seite des Mittelschattens oberhalb der beiden unteren (von Herzteilen gebildeten) Schattenbogen zur Beobachtung kommen; ganz große Aneurysmen können auch die beiden unteren Herzschattenbögen teilweise überdecken.

Für die Bestimmung der Tiefenlage des Aneurysma im Thorax ist folgende Tatsache wichtig, welche sich aus der Vergleichung der Schirmbilder in den beiden sagittalen Durchleuchtungsrichtungen ergibt:

1. Das Aneurysma liegt derjenigen Schirmfläche näher (also Brust oder Rücken), auf der es bei gleichbleibender Röhren-Schirmdistanz den kleineren Schatten hervorruft. Bestätigen kann man den erhobenen Befund durch Bewegung der Röhre oder des Kranken;

2. Das Aneurysma liegt derjenigen Schirmfläche (Brust- oder Rücken) näher, auf der es bei Höher- oder Seitenverschiebung oder Näher- und Fernerrücken der Röhre die geringeren Schattenverschiebungen und -größenverschiedenheiten erzeugt. Oder:

3. Bei Drehung des Kranken um seine Längsachse zeigen

die schirmwärts von dieser gelegenen Aneurysmen eine der Drehung entsprechende Schattenverschiebung, die röhrenwärts von dieser gelegenen eine der Drehung entgegengesetzte. Das Ausmaß der Schattenverschiebung ist um so bedeutender, je weiter der Sack von der Mittelachse entfernt ist. Öfter ist die Schirmnähe des Sackes schon aus der größeren Intensität des Schattens und der schärferen Konturierung der Schattenränder zu erkennen.

Während das bis jetzt Angeführte zur Lokalisation jedes Röntgenstrahlen absorbierenden Tumors im Thorax dient, haben die Aneurysmen je nach dem Aortenteil, dem sie angehören, doch immerhin noch einige Eigentümlichkeiten.

Das Aneurysma der aorta ascendens, speziell das mit (relativer) Aorteninsuffizienz verbundene, produziert in dorsoventraler Richtung einen Schatten, welcher dem rechten unteren Bogen direkt aufsitzt, ihn oft noch überdeckt, aber öfters den oberen Teil des rechten oberen Bogens (ven. cav. sup.) freiläßt.

Das Aneurysma an der Übergangsstelle der Ascendens in den Bogen verdeckt meist den rechten oberen Bogen ganz und kommt insbesondere dem Aneurysma der Art. anonyma gegenüber differenzialdiagnostisch in Betracht.

Das Bogenaneurysma stellt gewöhnlich eine keulenartige Verdickung des oberen Gefäßschattens dar. Alle drei, besonders aber das letztere, führen zur Dislokation des schärfer nach links vorspringenden (halbkreisförmigen) linken oberen Bogens, der vom Bogenaneurysma verdeckt werden kann, stets aber seinen Formcharakter einbüßt, wenn das Aneurysma am Übergang des Bogens in die aorta descendens sitzt.

Das Aneurysma der aorta descendens stellt (in dorsoventraler Durchleuchtungsrichtung) einen lichteren Schatten dar, welcher von der größten Krümmung des linken oberen Bogens aus etwa in der Mitte des linken unteren (l. Ventrikel-)Bogens den Herzschatten in flachem Bogen wieder erreicht.

Diese Angaben beziehen sich auf Fälle, in denen durch die Autopsie ein großes oder mittelgroßes Aneurysma mit gewöhnlicher Wachstumsrichtung bestätigt wurde.

Der Herzschatten findet sich, je nachdem einfache Hypertrophie oder auch relative Aorteninsuffizienz vorliegt, mehr oder minder verbreitert; bei einiger Größe der Aneurysmen erscheint der Herzschatten aber immer nach unten verdrängt (Zwerchfelltiefstand) und der rechte untere Bogen schärfer vorspringend.

Der Schattenrand des Aneurysma ist gewöhnlich gegen

das helle Lungenfeld scharf abgegrenzt. Wenn aber das Aneurysma zur Kompression (Anämisierung) der Lunge geführt hat und es in dieser dann zur Entwicklung von tuberkulösen Infiltraten gekommen ist, kann bei dann fehlender Randpulsation die Differentialdiagnose gegenüber einem anderweitigen Tumor große Schwierigkeiten machen.

In frontaler Durchleuchtungsrichtung verdecken die Aneurysmen der aorta ascendens und die Bogenaneurysmen das Retrosternalfeld meist ganz, diejenigen der aorta descendens das untere Retrocardialfeld; mittelgroße Aneurysmen engen die beiden hellen Lungenfelder von hinten her ein.

In schräger Durchleuchtungsrichtung (von hinten rechts nach vorn links und umgekehrt) schwindet das helle Mittelfeld schon durch den Schatten mittelgroßer Aneurysmen, große werden noch jenseits des Wirbelsäulenschattens schattenwandständig. — Die Aneurysmen der aorta ascendens sind in der ersten schrägen Durchleuchtungsrichtung wegen ihrer Schirmnähe schärfer conturiert, kleiner und dunkler, diejenigen des Bogens und der aorta descendens in der zweiten.

Die Größe eines Aneurysmasackes ist meist durch Verwendung der orthodiagraphischen Methode (ev. in zwei Durchleuchtungsrichtungen: einer sagittalen und einer schrägen) mit der wünschenswerten Genauigkeit bestimmbar. Dieselbe ist intra vitam bedeutender als post mortem, besonders trifft das für die stark pulsierenden Aneurysmen zu.

Als Resumé des bisher Angeführten ergibt sich:

Sitz und Größe der mittelgroßen und großen Aortenaneurysmen ist meist unschwer bestimmbar, über ihren Ausgangspunkt ist aber infolge der immerhin variablen Wachstumsrichtung gewöhnlich nur eine Vermutung möglich. Nur in den Fällen, in denen Aneurysmasack und Aorta durch einen Hals getrennt sind, kann dieser, falls er als solcher in einer Durchleuchtungsrichtung erkannt werden kann, zu einem begründeten Urteil über den Ausgang des Aneurysma führen.

Besonders wichtig wird nun aber die Röntgenuntersuchung für die Diagnose der kleineren Aortenaneurysmen, welche durch die sonstigen physikalischen Untersuchungsmethoden kaum oder garnicht erbracht werden kann. Unter kleineren Aneurysmen sind zu verstehen solche von klein Hühnerei- bis Kirschgröße. Doch verlangt auch hier der Sitz der aneurysmatischen Ausbuchtung Einschränkungen. Während nämlich, falls nicht besonders ungünstige Verhältnisse vorliegen (starke Adipositas,

Lungeninfiltrate oder Pleuraschatten) kirschgroße Aneurysmen an den Außenrändern (Convexität) der Aorta mit Sicherheit erkannt werden können, verbergen sich gleich große in der Concavität des Bogens. Da im ersten schrägen Durchmesser sich aorta ascendens, Aortenbogen und aorta descendens größtenteils als sog. Aortenband decken, so ist verständlich, daß Aneurysmen, die in der Concavität des Aortenbogens sitzen, mindestens die Größe des Aortendurchmessers haben müssen, um schattenwandständig zu werden. Die an der Convexität der Aorta sitzenden Aneurysmen stellen einseitige Ausbuchtungen dar, und wenn sie auf der Höhe des Bogens sich befinden, zwiebelartige Anschwellungen des obersten Teiles des Aortenbandes. Es dürfen diese zwiebelartigen Anschwellungen nicht verwechselt werden mit einer Verkürzung und Verbreiterung des Aortenbandes, wie sie manche Herzvergrößerungen hervorrufen, auch nicht mit der stärkeren Ausbildung der leichten kappenartigen Verbreiterung des sanft nach vorn (rechts vom Beschauer im ersten schrägen Durchmesser) concaven Aortenbandes, wie sie bei der Aortendilatation, resp. bei der Drucksteigerung in der Aorta (Aorteninsuffizienz, Nephritis chron.) entsteht. Es ist übrigens möglich, daß auch die in der Konkavität des Aortenbogens sitzenden kleineren Aneurysmen bei dünnen Individuen im 3. schrägen Durchmesser am unteren Rande des quer verlaufenden Aortenbogens darstellbar sind; über einschlägige Fälle verfügen wir nicht. Daß zur Darstellung der vorerwähnten pathologischen Aortenformen (in den schrägen Durchleuchtungsrichtungen) die Benutzung der Blende unbedingt erforderlich ist, daran soll hier nur wiederholt erinnert werden, ganz besonders gilt das für die jetzt zu besprechende Pulsation.

Es ist von vornherein klar, daß eine Pulsation der Aorta gegen das helle Lungenfeld hin auf dem Röntgenschirm leichter gesehen, als mit der Hand durch die dicke Thoraxdecke getastet werden kann. Umsomehr ist das der Fall, wenn das pulsierende Gefäß nicht thoraxwandständig ist. So sehen wir auf dem Röntgenschirm bei jedem Gesunden eine Pulsation der Aorta, ohne sie tasten zu können.

Ähnlich liegen die Verhältnisse für die kleineren Aneurysmen, doch kommen hier einige Sonderheiten in Betracht.

Zuerst wird erwähnt werden müssen, wie die auf dem Röntgenschirm sichtbare Pulsation beschaffen sein muß, um sie als echte (herzsystolische) Pulsation eines Aneurysmas verwerten zu können.

Wenn auf die vorhin erwähnte Art ein mit der Aorta zu-

sammenhängender, gegen die Umgebung scharf abgesetzter pathologischer Schatten gefunden ist, so ist seine Pulsation nur dann als eine eigene, auf herzsystolischer Dilatation beruhende zu bezeichnen, wenn er mindestens in zwei verschiedenen Durchleuchtungsrichtungen auf derselben Seite des Mittelschattens mit der Herzsystole synchrone (resp. nach Ablauf der Verschlußzeit einsetzende) Erweiterungen zeigt. Praktisch wird man die Untersuchung so ausführen, daß man den Patienten aus der dorsoventralen Durchleuchtungsrichtung in eine schräge dreht und dauernd die Pulsation des fraglichen Schattens auf dem Schirm betrachtet. Man verbindet somit praktisch ein Lokalisationsmanöver mit der Untersuchung der Pulsation. Alle anderen Pulsationsbeobachtungen, als die eben fixierten, sind zweideutig, insofern wohl ein Aneurysma vorliegen kann, aber auch die echte Pulsation vorgetäuscht werden kann durch eine Kombination einer einem Tumor mitgeteilten Pulsation mit der eines anderen Aortenteils.

Nun weisen aber nicht einmal die Hälfte der Aneurysmen dieses, wenn vorhanden einwandfreie diagnostische Symptom auf, und wenn es vorhanden ist, ist es auch nicht immer in die Augen springend. Das liegt begründet in der Art der Blutzirkulation im Aneurysmensack.

Die stärkste Pulsation zeigen im dorsoventralen Bild, wo gleichzeitig eine Verbreiterung des oberen Mittelschattens zur differential-diagnostischen Erwägung Veranlassung gibt, nicht Aneurysmen, sondern die Ränder der erweiterten und verlängerten Aorta. Besonders die juvenile Aorteninsuffizienz ist ein treffendes Beispiel.

Eine mittlere Pulsation weisen gewöhnlich die kleineren und kleinsten Aneurysmen der Aorta auf.

Die geringste Pulsation zeigt ein großer Teil der großen Aneurysmen. Weniger macht diesbezüglich der Sitz derselben aus, also ob z. B. ein Aneurysma der Aorta ascendens zur sekundären Aorteninsuffizienz geführt hat oder die Aneurysmawand ein Widerlager an unnachgiebiger Nachbarschaft (knöcherne Wirbelsäule, Thoraxwand etc.) gefunden hat, als vielmehr die Wand- und Inhaltsbeschaffenheit des Sackes und seine Ein- und Ausflußbedingungen. Ist die Wand dünn, sein Inhalt flüssig und durch eine breite Öffnung ein lebhafter Wellenschlag von der Aorta her bedingt, so wird die sicht-, fühl- und tastbare Pulsation stark sein; ist die Wand dick (durch reaktive Bindegewebsentwicklung in der Nachbarschaft verstärkt), der Inhalt zum größten

Teil thrombosiert, quillt durch eine enge fistulöse Öffnung nur eine spärliche Blutmenge in ein geringfügiges Lumen herzsystolisch vor, so verhält sich ein derartiger Sack wie ein solider Tumor, dem durch seinen Connex mit der Aorta von dieser Pulsation mitgeteilt wird. Zwischen diesen beiden Extremen kommen alle Übergänge vor. Leider läßt sich aber aus mehr oder minder ausgeprägter Pulsation niemals entnehmen, welche der angeführten Componenten im Einzelfall maßgebend sind.

Ist nun auch die vorhin als „eigene" charakterisierte Pulsation, welche für die Diagnose eines Aortenaneurysmas fast beweiskräftig ist, nicht einmal in der Hälfte der Aneurysmafälle vorhanden, so haben wir andrerseits in jeder Richtung völlig fehlende Pulsation begreiflicherweise niemals gesehen. Denn eine mitgeteilte Pulsation haben ja die Aneurysmen mit allen mit den großen Arterien im Connex stehenden Tumoren gemein.

In Säcken mit flüssigem Inhalt und nicht zu starker Wandspannung pflanzt sich eine mitgeteilte Pulsation allseitig fort. Deshalb haben schon Cysten im Mediastinum zu Fehldiagnosen (= Aortenaneurysmen) Anlaß gegeben; auch das Empyema pulsans gehört hierher.

Im Iugulum fühlbarer Pulsation des Aortenbogens entspricht natürlich auch Kuppenschattenhochstand desselben.

Weiterhin wurde im vorigen Abschnitt des Oliver-Cardarelli'schen Symptoms gedacht und sein häufiges Vorkommen bei Bogenaneurysmen damit erklärt, daß die Pulsation des auf dem linken Hauptbronchus lastenden Aneurysmas fortgeleitet an der Trachea, resp. am Kehlkopf gefühlt würde. Ein diesem Symptom entsprechendes, insofern das aetiologische Moment dasselbe ist, fördert die Schirmuntersuchung beim Schluckakt. Beim gesunden Menschen ist die Trachea so dehnbar, daß sie ohne merkliches Nachobensteigen des Mittelschattens die Bewegung des Kehlkopfeinganges gegen die Zungenwurzel hin zwecks Epiglottisschluß gestattet. Ist jedoch ein Teil ihrer Elastizität schon durch Belastung (Druck des Aneurysmas auf den linken Bronchus) verloren gegangen, so genügt der Rest nicht mehr, um bei gewöhnlicher Kopfhaltung ohne Dislokation der Last, d. h. des pathologisch veränderten Mittelschattens, den Schluckakt zu gestatten. Es findet sich also Hebung des gesamten Mittelschattens beim Schlucken; dieselbe ist am geringsten bei brustwärts geneigtem Kinn. Daß diese Erscheinung kein „Aneurysma-Symptom" ist, ist klar. Bei allen Zuständen, welche Tiefstand des Aortenbogens (Zwerchfelltiefstand), Massenzunahme

der Aorta oder Elastizitätsmangel der Trachea herbeiführen, kann die Schluckhebung des Mittelschattens zur Beobachtung kommen.

Die übrigen Veränderungen, welche Aneurysmen im Röntgenbild hervorrufen, beziehen sich auf ihre allgemeine Eigenschaft Platz beanspruchender komprimierender Tumoren. Diese Folgeerscheinungen sind deshalb im Zusammenhang mit denen der Mediastinaltumoren besprochen.

Besonders besprochen werden muß noch das Aneurysma der arteria anonyma. Die Anonyma, ebenso wie die Subclavien, können, wenn ihre Wand hochgradig sklerotisch verdickt ist, auf der Röntgenplatte sichtbar werden. Das Aneurysma der Anonyma muß, falls es mit einiger Sicherheit diagnostizierbar ist, nicht über hühnereigroß sein, ein wesentlich größeres ist von einem Aortenaneurysma kaum zu trennen. Das Hauptunterscheidungsmerkmal beruht eben darin, daß in der ersten schrägen Durchleuchtungsrichtung das Aortenband entweder ganz frei erscheint oder wenigstens nur in seinem rechten nach vorn geneigten Kappenteil von dem pulsierenden Tumor berührt wird. Gerade wo bei bestehender Aorteninsuffizienz infolge einer (posttraumatischen) einseitigen oberen Thoraxdeformität (z. B. schief geheiltem Clavicelbruch) relative Dämpfung und starke fühlbare Pulsation ein Aneurysma der Anonyma oder rechten Subclavia annehmen läßt, kann die Röntgenuntersuchung allein dies ausschließen oder bestätigen.

Die Trachea ist infolge ihrer Eigenschaft als nicht kollabierendes lufthaltiges Rohr im oberen Drittel des Mittelschattens in sagittaler Durchleuchtung zu sehen (Schirm und Platte). Während man im dunklen Mittelschatten von den Wandungen der Trachea nichts wahrnimmt, gelingt es in der ersten schrägen Durchleuchtungsrichtung, in der die Trachea das obere helle Mittelfeld mitbilden hilft, die vordere Trachealwand manchmal noch schräg von vorn oben nach hinten unten bis in das Aortenband hinein sich erstrecken zu sehen. Auch in sagittaler Durchleuchtung können die Trachealwände sichtbar werden, wenn die Trachea so disloziert ist, daß sich ihre Wand außerhalb des Mittelschattens projiziert. Prüft man die Lage der Trachea an der Leiche nach, so muß man dafür sorgen, daß das oft massige Trachealsekret vorher entfernt wird. Die Dislokation der Trachea durch Tumoren allerlei Art ist an der Abweichung des medialen hellen Streifens

von der Mittellinie bei streng medialer Röhrenstellung unschwer zu erkennen. Ob die dann gleichzeitig vorhandene mehr oder minder hochgradige Trachealstenose durch einen von der Trachealwand selbst ausgehenden oder von der Nachbarschaft vordringenden Tumor bedingt ist, läßt sich im Röntgenbild nicht entscheiden, wohl aber, ob der Tumor mit der Trachealwand verwachsen ist. In diesem Fall wird er nämlich beim Schlucken nach oben genanntem Modus gehoben. Wenn nun der Tumor außer zur Trachea auch zur vorderen Brustwand solide Beziehungen gewonnen hat, so wird meist das Schlucken erheblich erschwert, ist, wenn überhaupt, nur in Kinn-Sternumhaltung möglich; dann findet natürlich keine Schluckhebung des mediastinalen Tumorschattens statt.

Ob nun überhaupt eine Trachealstenose vorliegt, ist nicht etwa aus einer Verminderung des hellen Streifens an der Stenosenstelle (Säbelscheidenform) erkennbar. Alle vor und hinter der Luftröhre liegenden pathologischen Schatten produzierenden Gebilde können den Trachealstreifen teilweise oder ganz verdecken, ohne daß sie direkte Beziehung zur Trachealwand zu haben brauchen. Ist wegen einer Trachealstenose eine Tracheotomie ausgeführt und eine lange Kanüle eingeführt, so ist, falls die Trachealstenose nicht überwunden werden konnte, das obere Ende der Stenose aus dem scharf abschneidenden Schatten der Kanüle zu erschließen; ist die Kanüle durch die Stenose hindurch gedrungen, so gibt der Kanülenschatten die Lage der ev. dislozierten Trachea durch den Mittelschatten hindurch an. In letzterem Fall kann man die Kanüle, wenn z. B. ein Aortenaneurysma die Kompression ausübt, im Bogen das Aneurysma umlaufen und unterhalb desselben oberhalb der Bifurkation enden sehen. Entsprechend dem Schiefstand der Trachea findet sich dann auch Schiefstand des Kanülenschildes.

Der Oesophagus ist das Organ, dessen Lage im lebenden menschlichen Körper mittels des Röntgenverfahrens in allen Durchleuchtungsrichtungen exakt und vollständig darzustellen ist, falls es nur gelingt, in sein Lumen eine stark schattenfördernde Materie einzuführen. Die gleiche Methodik ist auch für die Untersuchung an der Leiche die allein aussichtsvolle.

Die früher verwandten, mit Bleischrot oder Quecksilber gefüllten weichen oder halbharten Sonden sind weniger zweckmäßig, als die nach Analogie der biegsamen langen Trachealkanülen konstruierten biegsamen Metallsonden, oder die mit einem Kupferdraht armierten englischen halbharten Sonden.

In sagittaler Durchleuchtungsrichtung stellt sich der intrathorakale Sondenschatten folgendermaßen dar (das ventrodorsale Bild bringt die schärferen Konturen): Ebenso wie im unteren Halsteil, liegt der Sondenschatten im obersten Brustteil nicht medial, sondern in der linken Hälfte des Wirbelsäulenschattens (so daß er sich noch mit dem linken Ast der Trachea kreuzt). Von da ab verläuft er nicht einfach nach unten, sondern erst in sanftem Bogen nach rechts und unten. In der Höhe des 7. bis 8. Brustwirbels ist er am weitesten nach rechts gelagert. Zwei Finger breit oberhalb des Zwerchfells liegt er wieder medial im Herzschatten und wendet sich dann ziemlich scharf nach links bis zum Eintritt in den Magen.

In frontaler Richtung liegt der Sondenschatten der Halswirbelsäule an, durchzieht dann die dunklen oberhalb des Retrocardialfeldes gelegenen Partien abwärts in flachem nach hinten convexem Bogen. Im Retrocardialfeld liegt er anfangs medial, gleichsinnig, aber weniger stark als die obere Brustwirbelsäule gekrümmt.

In der unteren Hälfte des Feldes geht er dann in schärferem Bogen nach vorn an den Herzschatten heran und tritt unmittelbar ihm anliegend durch das Zwerchfell hindurch abwärts in den Magen hinein.

Die erste und zweite schräge Durchleuchtungsrichtung zeigen gleiche Verhältnisse, nur daß in der ersten das Verhältnis zum besser begrenzten Gefäßherzschatten ein klareres wird, in der zweiten das Sondenschattenband wegen größerer Schirmnähe etwas schmaler, tiefer und schärfer begrenzt erscheint. Der Sondenschatten liegt in den oberen $^2/_3$ des hellen Mittelfeldes mitten zwischen Gefäß- Vorhofschatten und Wirbelsäule, deren Krümmung er sich anpaßt. Im unteren Drittel biegt er schärfer nach vorn und unten um, legt sich dem Vorhofschatten an (in Inspirationsstellung) oder schneidet ihn (Exspirationsstellung und Leichensitus). Hat man sehr dünne Patienten vor sich (Oesophaguscarcinom), so verläuft der Sondenschatten nicht in der Mitte des oberen hellen Mittelfeldes, sondern gleich mehr dem Gefäßherzschatten anliegend. Es wird diese Lage, die also einer mehr von der Wirbelsäule entfernten entspricht, nicht etwa vorgetäuscht durch Wegleuchten der vorderen Wirbelkörper. Entstehen kann sie wohl durch pathologische Verwachsung der Oesophaguswand mit ihrer vorderen Nachbarschaft.

Der unterste, oberhalb des Zwerchfells gelegene Oesophagus-

abschnitt kann zu Gesicht gebracht werden entsprechend dem Situs des Hiatus oesophageus im hinteren Zwerchfellabschnitt durch Tieferrücken der dorsal befindlichen Röhre (resp. Höherrücken der ventral befindlichen).

Viel besser geschieht das aber durch Darstellung des Sondenschattens im dritten schrägen Durchmesser, resp. einer Richtung, welche zwischen der dritten und der frontalen (rechts-links) Richtung liegt bei gleichzeitiger Aufblähung des Magens. Durch letztere wird erreicht Zwerchfellhochstand und Verschiebung des Herzens nach vorn und rechts und gleichzeitig ein heller (Magen-) Grund geschaffen, auf dem sich das unterste Sondenende bis zu seinem Eintritt in die Cardia äußerst scharf abhebt.

Ohne Aufblähung des Magens, also ohne Verlagerung des Herzens, entspricht der Sondenverlauf mehr den normalen Verhältnissen. Auch so ist in der beschriebenen Richtung ein vorderes (= links vom Beschauer) größeres und ein kleineres hinteres (= rechts vom Beschauer), sowie ein vollständiges helles Mittelfeld zwischen Wirbelsäule und Herzgefäßschatten darstellbar. Der Schatten des linken Vorhofs (= kleinster Abstand zwischen Wirbelsäule und Herzschatten) nähert sich dem Wirbelsäulenschatten bis auf wenige Zentimeter, um sich zwerchfellwärts wieder etwas von ihm zu entfernen. Ist der Magen aufgebläht, so schneidet die (linke) Zwerchfellspange das helle Mittelfeld an der Grenze des mittleren und unteren Drittels. Auch bei nicht aufgeblähtem Magen stört bei gewöhnlichem Röhrenstand (also etwas höher, als der rechten Zwerchfellkuppe entspricht) die rechte Zwerchfellkuppe samt dem massiven Leberschatten die Betrachtung des hellen Mittelfeldes nicht, da sie (links vom Beschauer) projiziert wird. Auf guten Radiogrammen ist neben den die Wirbelschatten von hinten oben nach vorn unten kreuzenden, das helle Mittelfeld gleichsinnig bedeckenden Rippenschatten das Aortenband gut sichtbar; es durchzieht vom nicht scharf konturierten Gefäßschatten aus in nach oben convexem Bogen das helle Mittelfeld an der Grenze seines oberen und mittleren Drittels, ist, als hinterer Teil der Aorta descendens vor der Wirbelsäule noch sichtbar, wird aber weiter unten weggeleuchtet.

Der Sondenverlauf im Ganzen ist nun folgender: Der Sondenschatten liegt im oberen Drittel in der Mitte des hellen Mittelfeldes, paßt sich in sanfter Krümmung der nach vorn concaven Wirbelsäule an, ohne sich ihr anzulegen, schneidet das breite

Aortenschattenband, wo es seinen höchsten Punkt erreicht hat, verläuft dann, etwas weniger als die Wirbelsäule gekrümmt, abwärts und erreicht dadurch an der Grenze des unteren und mittleren Drittels den Herz- (l. Vorhof-) Schatten; sein weiterer Verlauf in den Magen ist ein fast geradliniger. Zuletzt liegt er also 2 bis 3 Querfinger breit von der Wirbelsäule entfernt.

Wie der Situs des Oesophagus im Röntgenbild erst mittelbar durch Einführung einer Metallsonde erkannt werden kann (ebenso an der Leiche, wie am Lebenden), so können auch nur Lage und Lumenveränderungen mittelbar durch Einbringung spezifisch schwerer Massen dargestellt werden.

Ursache der Lageveränderung können jene vielfachen supra- und subphrenischen pathologischen Vorgänge sein, die überhaupt zu einer Dislokation der Mediastinalorgane je nach Sitz und Ausdehnung führen. Nur ist die Verlagerung der Speiseröhre geringer als die anderer mediastinaler Organe. Der Grund dafür ist ein dreifacher: 1. die posteriore Lage nahe der Wirbelsäule, 2. die geringe Angriffsfläche für dislozierende Momente, 3. die ziemlich beträchtliche Fixierung an nachbarliche Organe.

Mit den übrigen mediastinalen Organen zusammen findet sich der Oesophagus ziemlich häufig, allein äußerst selten verlagert. Die subjektiven Symptome (Schluckbeschwerden) stehen meist zur Hochgradigkeit der Verlagerung in auffallendem Widerspruch.

Halsteil und Hiatus oesophageus stellen zunächst Fixpunkte dar.*) Mit der hinteren Trachealwand ist er durch ziemlich festes Bindegewebe fest verbunden; von der rechten Pleura empfängt er etwa auf seinem halben Wege einen serösen Überzug. Manchmal ziehen sogar Muskelbündel direkt von der Trachea und von seiner Kreuzungsstelle mit dem linken Bronchus und zweitens solche von der linken hinteren Brustwand über die Aorta hinweg zum Oesophagus. Nimmt man die Verlagerungsmöglichkeit des Oesophagus zum Einteilungsprinzip, so kann man vier Teile gut unterscheiden: 1. den Halsteil, 2. den oberen Brustteil, wo er die Trachea von der Wirbelsäule trennt, 3. den unteren Brustteil, wo sich zwischen ihn und Wirbelsäule allmählich die Aorta descendens lagert und 4. den subphrenischen Teil.

Der 2. Teil hat ähnliche Verlagerungsbedingungen, wie die

*) Eine Ausnahme bezüglich des Hiatus macht die linksseitige Zwerchfellhernie. (s. u.)

untere Trachea, nur in geringerem Umfang. Der 3. Teil ist der verlagerungsfähigste, nur nimmt diese Fähigkeit zwerchfellwärts ab. — Aus den Lagebeziehungen zur Aorta erklärt sich die Tatsache, daß Aneurysmen weitaus die häufigste und intensivste Verlagerungsursache für den Oesophagus sind.

Die Lumenveränderungen des Oesophagus beziehen sich auf Zunahme und Abnahme seiner Weite.

Der Oesophagus ist in seinem Brustteil beim Lebenden in der Ruhe und an der Leiche ein von vorn nach hinten platt kollabiertes Rohr, während uns die Einführung einer Metallsonde zwecks Darstellung im Röntgenbild den Eindruck eines zylindrischen Rohres verschafft. In ähnlicher Weise stellt uns die Einführung schwerer schattengebender Massen die Erweiterungen und auch die Verengerungen, soweit sie überhaupt dehnbar sind, zunächst in ihrer größten Erweiterungsmöglichkeit dar. Wir sehen also die Erweiterungen möglichst hochgradig.

Die Methodik, Erweiterungen und Verengerungen der Speiseröhre darzustellen, ist eine vielfache.

Zur Darstellung des Anfangs (Sitzes) einer Stenose genügt die Einführung einer Metallsonde bis zum Hindernis. Das Gleiche wird schonender erreicht durch Darreichung von Bismutum subnitricum, entweder in Oblaten oder Kapseln oder als Wismutkartoffelbrei (auf 1 Eßlöffel dünnen Kartoffelbrei 1 Kinderlöffel Bismut. subnitr.).

Soll die Stenose selbst dargestellt werden, so ist entweder eine durchgängige dünne Metallsonde zu verwenden, deren Kaliber dann über die Hochgradigkeit, deren Verlauf über Richtung der Stenose Auskunft gibt, oder es ist besser, Configuration und Länge des Wismutstreifens, der sich aus der sich lösenden Wismutoblate entwickelt, zu beobachten.

Die Erweiterung oberhalb der Stenose stellt sich bei Verwendung von Wismutbrei ohne weiteres dar; will man wegen sehr hochgradiger Stenose nur dünnflüssiges Material reichen, so kann man eine Aufschwemmung von Bism. subnitr. in Wasser nehmen; das Wasser tritt dann nach einer Weile, währenddem sich das Wismut an der Wand oberhalb der Stenose abgesetzt hat, in die Stenose ein.

Zur Darstellung der sackartigen Divertikel kann man 2 Metallsonden verwenden, von denen die eine im Oesophaguslumen steckt und die andere bis zum Divertikel vorgeschoben ist. Will man die Divertikelform selbst darstellen, so kann man neben der Oesophagussonde das Divertikel mit Wismutkartoffelbrei füllen oder eine mit einem aufgeblasenen Ballon armierte Divertikelsonde verwenden; hat man dann vorher den Divertikelsack mit Wismutemulsion gefüllt, so wird letztere an die Divertikelwand angedrängt und gibt ein Bild von der Größe und Ausdehnungsart des Divertikels, oder man kann auch den einge-

führten Ballon mit schattengebender Flüssigkeit füllen. — Für gewöhnlich genügt für das Studium sowohl der Oesophagus-Erweiterungen als -Verengerungen die Verwendung von Wismutkartoffelbrei; man kann seine Menge und seine Konsistenz nach dem Einzelfall variieren.

Bei hochgradigen Stenosen ist die Verwendung der wässrigen Wismutaufschwemmung ratsamer, da bei größeren Breimengen die Patienten öfters hochgradigstes Oppressionsgefühl bekommen und der Brei, falls er nicht durch die Stenose durchtreten kann, schwer entfernbar ist.

Will man zugleich Bewegungsvorgänge studieren, so ist die Methode der Wismutkapseln die rationelle.

Die Darstellungsleichtigkeit der Speiseröhrendivertikel hängt nun ab von ihrer Größe und ihrem Sitz. So entgehen z. B. kleine Traktionsdivertikel in der Hilusgegend auch bei peinlichster Technik der Diagnose, während z. B. große Säcke am unteren Halsteil relativ mühelos diagnostisch zugänglich sind. Nach Ausführung der erwähnten technischen Manipulationen kommt nun nicht allein die dem Sack entsprechende Helligkeit (Luft-Ballon-Gehalt) oder Schatten (Wismutinhalt) zur Verwertung, sondern auch noch Bewegungsvorgänge, die später zusammen besprochen werden sollen. — Größere Divertrikel wirken stets in der Eigenschaft als Nachbartumoren auf den Oesophagus zurück, sie verlagern und verengern ihn. Die Verlagerung ist mittels einer Sonde, deren Schatten durch oder um den Sackschatten bogenförmig verläuft, ohne sich von ihm in irgend einer Durchleuchtungsrichtung zu trennen, ziemlich leicht darstellbar; die Verengerung kann gewöhnlich nur als direkter Folgezustand dieser Verlagerung vermutet werden.

Nicht darstellbar sind jene primären Oesophagus-Erweiterungen, welche sich mangels eines soliden (= Sack-Divertikel) oder teilweise vorhandenen (= Stenose) Bodens nicht füllen lassen; hierher gehören die zylindrischen Erweiterungen, die sog. primären Dilatationen, die Atonie. Verschiedenartiger Verlauf eingeführter Metallsonden führt höchstens zu einer Vermutung (die dann mittels des Oesophagoskops gefestigt werden könnte).

Infolge jeder längere Zeit bestehenden Stenose entwickelt sich — nach einem im Körper allgemein gültigen Satz — oberhalb derselben Zunahme der Lichtung und der Wanddicke. Letztere ist nicht, erstere gut demonstrierbar. Welchen Ursprungs die Stenose ist, ist dabei gleichgültig, es kommt nur auf die mechanische Hochgradigkeit derselben an. Die Form des er-

weiterten (Wismut gefüllten) Oesophagusschattens ist gewöhnlich eine spindelschattenförmige, in hochgradigen Fällen birnschattenförmig. Das breite Ende der Birne ist der Stenose zu nach unten gewandt, der schmale Stenosenschatten fügt sich ihm an. (Der Stengel findet sich umgekehrt wie bei der Birne inseriert.)

Das Studium der Oesophagusstenose geschieht mit Hilfe der vorhin erwähnten technischen Hilfsmittel und zwar in schräger und frontaler Durchleuchtungsrichtung. Es zeigt sich nun der schmale Wismutstenosenstreifen gewöhnlich nicht der Mitte des sekundären Erweiterungsschattens anhängend, sondern etwas mehr nach vorn. Das erklärt sich ohne weiteres daraus, daß die Erweiterung sich in der Richtung des geringeren Widerstandes entwickelt. Es kommen jedoch auch andersartige Befunde vor.

Der schmale sich später als der Schatten des erweiterten suprastenotischen Oesophagusteils formierende Stenosenschatten gibt gewöhnlich Länge, Form und Richtung der stenosierten Stelle an. Hört die Stenose auf oder wird sie plötzlich viel weiter, so hört auch infolge Weitertransports der schattengebenden Materie der Stenosenschatten auf.

Alle hochgradigen Stenosen führen zu starker Abmagerung des Kranken; besonders hohe Grade nimmt dieselbe infolge der begleitenden Kachexie an in Fällen von maligner Neubildung. Diese Kranken stellen dann, falls sonstige Komplikationen fehlen, speziell für die schrägen und die frontalen Durchleuchtungsrichtungen ideale Objekte dar. Die hellen Mittelfelder, das Retrosternal- und Retrocardialfeld sind auffallend licht (wegen Schirmnähe-Abmagerung) und breit wegen der als Teilerscheinung der allgemeinen Ernährungsstörung zu stande kommenden Verminderung der Blutmenge und Herzatrophie (verringerter Aktionstypus). In solch hochgradigen Fällen, in denen in den frontalen und schrägen Durchleuchtungsrichtungen die hellen Mittel- und das Retrosternalfeld sicher nicht durch Wegleuchtung der Wirbelkörper gebildet werden, liegt der Oesophagus mehr langgestreckt dem Herz-Gefäßschatten an, von der Wirbelsäule entfernt; besonders trifft das für seinen unteren Teil zu, dessen Schatten gewöhnlich nicht oder wenig in den unteren Herzschatten eintritt.

Aus äußeren Gründen sei an dieser Stelle auch die unterhalb des Zwerchfells gelegene Stenose des untersten Oesophagusabschnittes, die Cardiastenose, abgehandelt. Es ist hier nicht die der anatomischen Grundlage entbehrende spastische

Stenose infolge pathologisch vermehrten Tonus der für gewöhnlich intra vitam geschlossenen Cardia gemeint, sondern die Cardiastenose infolge Wandveränderung des untersten Speiserohrs oder Übergreifen pathologischer Prozesse des Magens auf den Oesophagus. In weitaus den meisten Fällen handelt es sich bekanntlich um Krebs.

Während nun für die intrathoracalen Stenosen die frontale, die 1. und besonders die 2. Durchleuchtungsrichtung (von rechts vorn nach links hinten) die zweckmäßigen sind, kommt für die Darstellung der Cardiastenose und ihrer Folgezustände besonders die 3. (von rechts hinten nach links vorn) in Betracht. Wählt man eine Richtung, welche zwischen dieser und der frontalen liegt, so erhält man zwischen Wirbelsäule und Herzschatten ein helles Feld, welches nach unten durch die linke Zwerchfellspange abgeschlossen wird. Die Breite dieses Feldes wird erhöht, wenn man das ohnehin atrophische Herz noch durch Aufblähung des Magens etwas verlagert, diesen und die ihn nach oben abschließende Zwerchfellspange in größerer Ausdehnung darstellt. Man sieht nun unterhalb der Zwerchfellspange auf dem hellen Magengrunde den der Stenose entsprechenden Wismutzapfen sich abheben und über ihm den Schatten der sekundären Erweiterung. Die rechtsseitige Zwerchfellkuppe, welche bei geblähtem Magen ja außerdem tiefer steht, wird teils weggeleuchtet, teils bei etwas höherem Röhrenstand wegprojiziert; der linke Leberlappen kommt nicht schattengebend in Betracht.

Es ist nun noch der Bewegungsvorgänge, die der Oesophagus-Inhalt zeigt, zu gedenken. Es können hier nicht alle sichtbaren Bewegungserscheinungen zur Sprache kommen, welche überhaupt einer Funktionsprüfung des Oesophagus entsprechen, sondern nur diejenigen, welche irgendwie anatomisch bedingt sind. — Dieselben sind zunächst von der Herzbewegung abhängige: Man sieht das unterste Metallsondenende bei schräger und frontaler Durchleuchtung deutlich herzsystolische rückwärts gerichtete rhythmische Bewegungen ausführen.

Zu zweit demonstrieren die Bewegungen sichtbaren platzveränderlichen Inhalts, ob und wie der Oesophagus seinem Beruf, seinen Inhalt vom Munde in den Magen zu transportieren, entspricht. Gewöhnlich passiert die Wismutkapsel den gesamten Oesophagus in wenigen (3—4) Sekunden; das Tempo ist ein gleichmäßiges, höchstens vor Eintritt in den Magen kommt es zu einer Verlangsamung.

Längeres Verweilen ist ein krankhaftes Symptom, ebenso

zeitweilige Verlangsamung, sowie rückläufige Bewegung. Dabei ist zu bemerken, daß es für den Speiseröhreninhalt von prinzipieller Bedeutung ist, ob ein Bissen fester oder flüssiger Natur ist. Ein fester Bissen wird durch die Wandbewegung (Peristole) des Oesophagus hinabgedrückt, er kann, wenn es oberhalb einer Stenose zur Paralyse kommt, rückläufige Bewegung zeigen; ein flüssiger Bissen fällt seiner Schwerkraft entsprechend zumeist magenwärts.

Verlangsamte Fortbewegung des Bissens kommt vor bei Verlagerungen des Oesophagus und dementsprechender Verlegung seines Lumens. Bei mangelnden subjektiven und weiteren objektiven Symptomen kann sie zuerst das Vorhandensein eines intrathoracischen Tumors anzeigen.

Steckenbleiben des Bissens kommt vor

1. auf dem Boden eines sackförmigen Divertikels,
2. vor einer erheblichen Stenose.

Wartet man eine genügende Zeit, so sieht man nach Auflösung der Kapsel den Wismutstreifen in die Stenose eintreten, was natürlich im ersten Fall fehlen muß. — Die Stenose kann eine echte sein (Ätzstrictur, Krebs) oder durch den Bissen selbst ausgelöste (spastische). Letztbezüglich ist erwähnenswert, daß ein vermutetes ulcus pepticum oesophagi dadurch wahrscheinlicher gemacht werden kann, daß der Bissen infolge des durch seine Passage gesetzten schmerzhaften Reizes eine zeitlang von der krampfhaft zusammengezogenen Muskulatur festgehalten wird. — Endlich kann eine Stenose durch einen an sich nicht sichtbaren Fremdkörper (z. B. Fischgräte) bedingt sein; beides, die mechanische Stenose und der reflektorische Spasmus halten hier den Bissen fest.

Rückläufige Bewegung zeigt der Bissen manchmal sowohl vom Boden eines Divertikels, als vom Beginn einer Stenose aus. Tritt er bei der Rückkehr in veränderter (Zapfen-)Form schließlich tiefer, so spricht das für Stenose; findet er einen anderen Weg, so spricht das dafür, daß er auf dem Boden eines Divertikels vordem gelagert hat.

Bewegungen des Flüssigkeitsspiegels sind in einem mit sichtbarer Flüssigkeit gefüllten Divertikel möglich. Sie beziehen sich auf unregelmäßige Zusammenziehungen im Oesophagus, auf Schluckbewegungen und auf Atembewegungen Ob auch pulsatorische Bewegungen (von der Aorta aus) sichtbar werden können, ist zweifelhaft.

Endlich ist noch etwas darüber zu sagen, was vom

Oesophagus selbst sichtbar werden kann: Unter physiologischen Verhältnissen nichts; unter pathologischen müssen es immerhin schon bedeutende Schatten produzierende Tumoren sein, wenn sie auf der Röntgenplatte darstellbar sein sollen. Man überlege, daß kleinfingerdicke Gefäße am Hilus (s. u.) in den hellen Lungenfeldern, ebenso wie bohnengroße anthracotische Drüsen nicht erkennbar sind! Danach wird man nicht erwarten dürfen, daß ein auf die Oesophaguswand beschränkter Krebs einen deutlichen Schatten produziere. Entweder muß er auf die Nachbarschaft sich ausgebreitet haben, mindestens wallnußgroß sein oder um sich solitäre große oder gehäufte kleinere Drüsenmetastasen haben; dann wird das ganze Conglomerat sichtbar. Der zentrale Sitz kann durch Lokalisationsmanöver (Drehung des Patienten) erwiesen, der Zusammenhang mit dem Oesophagus durch ständige Beziehung des pathologischen Schattens zum Schatten der eingeführten Sonde in allen Durchleuchtungsrichtungen wahrscheinlich gemacht werden. Sitzt der Krebs in der Hilusgegend, so ist es von vorneherein unmöglich zu entscheiden, ob der primäre Tumor oder metastatische Lymphknoten einen pathologischen Schatten configurieren. Wird man im allgemeinen über eine Vermutungsdiagnose nicht hinauskommen beim Vorhandensein eines obigen Bedingungen entsprechenden Schattens, so muß die Erfahrung lehren, ob nicht an der Cardia in vorerwähnter Durchleuchtungsrichtung (Mitte zwischen 3. und frontaler Richtung) bei luftgefülltem Magen kleinere Tumoren schon einen diagnostisch verwertbaren Schatten produzieren.

Bohnengroße anthrakotische Hilusdrüsen sind selbst an der herausgenommenen, aufgeblähten Leichenlunge, an der die Bronchialverzweigung bis in die Peripherie hinein deutlich zu verfolgen ist, nicht darstellbar; deckt sich ihr Schatten mit denen großer Hilusgefäße oder Stammbronchien, so kann die Schattensumme bemerkbar werden. Damit ist auch ausgedrückt, daß gewöhnlich Drüsen resp. Drüsenconglomerate in vita wohl mindestens Wallnußgröße besitzen müssen, um darstellbar zu werden, und daß ihre Consistenz wesentlich in Betracht kommt, also markig geschwollene Drüsen eine sehr viel erheblichere Größe haben müssen, als z. B. verkäste oder gar kalkhaltige. Darum läßt sich auch eine allgemein gültige Regel über die Größe darstellbarer Drüsentumoren und Mediastinaltumoren nicht aufstellen. (Selbstverständlich ist hier die Plattenaufnahme das aussichtsvollere Verfahren.)

In dorsoventraler Richtung können nun immerhin nur mediastinale Tumoren von gewisser Größe sich darbieten, weil sie den Mittelschatten mit ihrem Schatten überragen müssen. Die günstigere Durchleuchtungsrichtung ist natürlich auch hier die 1. oder 2. schräge. Wird der Patient um seine Längsachse gedreht und bewegt sich der pathologische Schatten nicht, so ist seine zentrale Lage bewiesen, die selbstverständlich für beide Durchleuchtungsrichtungen, wenn die Röhrenschirmdistanz dieselbe bleibt, gleich große und gleich tiefe Schatten bedingt.

Das Oesophaguscarcinom ist bereits besprochen, die tuberculösen Hilusdrüsentumoren sind vordem behandelt worden.

Was nun die übrigen Tumoren angeht, so ist neben ihrer Größe und ihrem Absorptionsvermögen für Röntgenstrahlen drittens wichtig ihre Abgrenzungsmöglichkeit gegen die Umgebung. Diese hängt nun selbstverständlich ganz von dem individuellen Verhalten des Tumors gegen seine Nachbarschaft ab. Liegt ein die Lungen substituierender, vom Hilus aus sich entwickelnder Tumor vor, so bieten sich die Ränder scharf conturiert, bogenförmig, meist guirlandenartig aus mehreren Bogensegmenten bestehend dar; hat man es mit infiltrierenden oder an den Bronchien entlang sich entwickelnden Neubildungen zu tun, so ist oft jede Abgrenzungsmöglichkeit genommen, Wichtig ist natürlich auch der physikalische Zustand des umgebenden Lungengewebes.

Ob es sich um primäre oder metastatische Geschwulstbildung im Mediastinum handelt, ist belanglos, da stets eine Größe Voraussetzung der Darstellbarkeit ist, welche an sich Betrachtungen über den Ausgangspunkt der Geschwulst zwecklos erscheinen läßt. (Über kleine nicht im Mediastinum liegende Lymphdrüsen s. o.)

Mediastinale Drüsentumoren unterscheiden sich manchmal von bronchialen dadurch, daß zwischen letzteren und dem Mittelschatten ein schmaler Spalt hellen Lungenfeldes liegt und sie synchron mit dem Herzschlag Lokomotion aufweisen, während die ersteren nur beim Schluckakt eine Aufwärtsbewegung darbieten. Letztbezüglich kommen die den Sternoclaviculawinkel ausfüllenden Drüsenschatten besonders in Betracht, die wir öfters bei primärem Oesophagus-, Magen- und Gallenblasenkrebs auf Metastasen beruhend nachweisen konnten. Palpiert man schon eine pathologische Drüse in der Supraclaviculargrube, so ist sie auch meist im Röntgenbild darzustellen und ihre Begrenzung nach unten hin zu ergänzen.

Die Thymus des Kindes ist als ein den Mittelschatten in seinen oberen Teilen verbreitender, den Gefäß- und Herzschatten von obenher mantelartig umgreifender Schatten darstellbar. Über die Persistenz der Thymus ist nichts sicheres auch in schrägen oder frontalen Durchmessern zu erfahren, ebensowenig über den mutmaßlichen Ausgang eines Mediastinaltumors von einer persistenten Thymus.

Die retrosternale Struma kann im schrägen Durchmesser als ein nach unten convex abgerundeter, mit dem Schluckakt sich hebender Schatten erscheinen. Da das in frontaler Richtung gebildete sogenannte Retrosternalfeld erst von den untersten Teilen des manubrium, zum größeren Teil aber vom corpus sterni gebildet wird, so muß eine in dieser Richtung darstellbare Geschwulst schon eine erhebliche Größe haben, um von oben her das Retrosternalfeld zu verdunkeln.

Alle zum Herzen oder den großen Gefäßen in Beziehung tretenden Mediastinaltumoren können mitgeteilte Pulsation erhalten. Über die eigene (echte) Pulsation der Aortenaneurysmen ist vorhin gesprochen worden. Es geht als Resultat aus dem Ausgeführten hervor, daß auf Grund des Pulsationscharakters allein gewiß nicht eine begründete Differentialdiagnose zwischen Aortenaneurysmen und Mediastinaltumoren gestellt werden kann.

Zum Schluß sind die Bewegungsvorgänge der Mediastinaltumoren, von denen an verschiedenen Stellen schon gesprochen werden mußte, im Zusammenhang zu erwähnen.

Dieselben sind dreierlei Art.

1. Wie besprochen findet beim Schlucken gewöhnlich keine Bewegung des Mittelschattens statt. Eine solche ist pathologisch. Sie kommt vor bei alten Leuten mit Elastizitätsverlust der Trachea und Zwerchfelltiefstand, hochgradiger dann, wenn der linke Bronchus durch eine erweiterte arteriosklerotische Aorta oder gar ein Bogenaneurysma belastet ist (Oliver-Cardarelli'sches Symptom). — Alle direkt oder indirekt mit der Trachea zusammenhängenden, sichtbaren Schatten produzierenden Prozesse, welche gleichzeitig die Trachea in ihrer Elastizität und Bewegungsfreiheit beschränken, werden beim Schlucken gehoben (so die oben erwähnten Drüsenschatten im Sternoclavicularwinkel, bisweilen der gesamte Mittelschatten). Bei zurückgebeugtem Kopfe ist die Hubhöhe das dreifache derjenigen bei Kinn-Sternumhaltung. Kombiniert sich also letztere bei Trachealstenose mit einer Minderbeweglichkeit des Kehlkopfes beim Schlucken, so bedeutet das ein zweifaches Symptom der Tracheafixation. Ist die Trachea indirekt auch

mit ihrer weiteren Umgebung durch den Tumor (Brustwand) verlötet, so bleibt die pathologische Schluckhebung des Mittelschattens aus oder ist gering. Damit erklären sich dann die Schluckbeschwerden vieler Kranker mit Trachealstenose resp. Verwachsung ohne Oesophaguskompression.

2. Die pulsatorische Bewegung pathologischer Mediastinalschatten ist entweder a. eine eigene herzsystolisch dilatatorische (Aneurysmen) oder b. eine mitgeteilte (Tumoren und Aneurysmen) oder c. ohne direkten Zusammenhang mit Herz oder großen Gefäßen, dadurch hervorgerufen, daß die elastische Lunge unmittelbar neben dem pulsierenden Herzen oder Gefäß entspannt wird und nun ihren elastischen Zug nach außen geltend macht (diastolisches Nachaußenrücken pathologischer Drüsenschatten).

3. Eine dritte Bewegungsart ist die von der Respiration und willkürlichen respiratorischen Akten (Husten, Niesen etc.) abhängige.

Eine ganz besondere pathologische Bedeutung hat ferner

4. das inspiratorische Hinübergezogenwerden des Mediastinalschattens in diejenige Thoraxhälfte, deren Hauptbronchus resp. -Bronchien stenosiert sind. Die Differenz des an sich negativen thoracalen Innendruckes erklärt das Phänomen: In die nicht stenosierte Seite strömt inspiratorisch die Luft ein, in die stenosierte langsamer und in geringerem Umfang.

Der klinische Ausdruck bei der Inspiration ist dafür:	Das entsprechende Röntgenschirmbild zeigt:
1. Inspiratorische Einziehung der Zwischenrippenräume.	1. Inspiratorisches Hineinbezogenwerden des resp. der Mediastinalschatten in die nicht stenosierte Seite.
2. Minderausdehnung gegenüber der gesunden Seite.	2. steiler abfallende Rippenschatten und engere Intercostalräume.
3. abgeschwächtes Atmen, ev. Stridor.	3. geringere Aufhellung des Lungenfeldes auf der Stenosenseite.
4. Perkussorischer Zwerchfellhochstand.	4. Hochstand und geringe inspiratorische Abwärtsbewegung der betr., stärker gewölbten Zwerchfellkuppe.

IV. Der Stand des Zwerchfells.

Wenn auch die Erkrankungen des Zwerchfells selbst kaum zu einer besonderen Besprechung Anlaß geben, so ist doch sein Stand als Indikator mannigfachen pathologischen Geschehens in Brust- und Bauchhöhle von weittragendster Bedeutung.

Das Zwerchfell vergrößert durch seine thoraxwärts gerichtete Kuppelform den Bauchraum auf Kosten des Brustraums. Dasselbe tut es, wenn es durch Kontraktion sich abflacht, ein guter Inspirationsmuskel, wenn es erschlaffend den im Brust- und Bauchraum wirksamen Zug- und Druckmomenten sich anpaßt, ein guter Exspirationsmuskel.

Daß nun wieder der inspiratorische Endeffekt der Zwerchfellbewegung auf zweifache Art erreicht wird, einmal durch aktive Zusammenziehung des Muskels, zweitens aber durch Verlagerung seiner vorderen und seitlichen Ansatzpunkte, davon war, indem wir von dem physiologischen Ablauf der Zwerchfellatmung sprachen, schon im I. Teil (S. 72 u. ff.) die Rede. Wir haben dem dort Gesagten hier nur Weniges hinzuzufügen, um uns dann der Pathologie des Zwerchfellstandes zuzuwenden.

Der Aufgabe der vorderen Portio sternalis und seitlichen Partes costales Zwerchfellpartien nach inspiratorischer Dislokation ihrer Ursprünge nach oben vorn und seitlich infolge ihres mehr horizontalen Verlaufes das Centrum tendineum zu spannen und der Aufgabe der unteren infolge des mehr vertikalen Verlaufes vorwiegend die Abwärtsbewegung auszuführen, entsprechen ihre anatomischen Besonderheiten. Sie sollen hier ganz kurze Erwähnung finden. Der Zugwirkung nach vorn und seitlich entspricht die Verschiebung des Centrum tendineum. Die abwärts bewegende Rolle der hinteren Zwerchfellpartien wird dadurch ermöglicht, daß die hintere steilere Wölbung des Zwerchfells von einem minder ansehnlichen Teile des Centrum tendineum gebildet wird. Dagegen greifen die an den Lumbal-

wirbeln inserierenden weitaus stärksten Muskelpartieen des Zwerchfells noch etwas in die Mitte des Centrum tendineum vor und rufen damit die erwähnte Kleeblattform desselben ihrerseits mit hervor. Entsprechend der Mehrarbeit der rechten Zwerchfellhälfte sind die rechtsseitigen lumbalen Muskelteile stärker entwickelt, ihr sehniger Ursprung reicht tiefer an den Lumbalwirbeln hinunter; die rechtsseitigen Teile des Centrum tendineum sind von bedeutenderer Ausdehnung. — Das Zwerchfell weist bekanntlich 3 Löcher für den Durchtritt wichtiger röhrenförmiger Organe auf, 2 schlitzförmige: 1. den Hiatus aorticus (für den Durchtritt der Aorta, ferner des sympathischen Geflechts und des ductus thoracicus), 2. den Hiatus oesophageus (Speiseröhre) und ein ovales, 3. das foramen quadrilaterum (vena cava inferior). Wenn nun durch die Kontraktion des Zwerchfells es zur Verengerung dieser Ostien käme, so müßten auch physikalische Erscheinungen (Stenosengeräusche) entstehen. Das Fehlen derselben ist bekannt. Im Gegenteil muß auch durch die anatomische Anlage unter Anerkennung der besprochenen verschiedenen Rollen der mehr horizontalen vorderen und mehr vertikalen hinteren Hälfte des inspiratorisch gestellten Zwerchfells während des Inspiriums eher eine Erweiterung der drei Löcher gesichert erscheinen: Die beiden schlitzförmigen müssen bei der Verkürzung des Muskels mehr rundlich, also geräumiger werden; dabei mag es noch von besonderer Wichtigkeit sein, daß die rechtsseitige Muskelumrahmung des Hiatus aorticus die stärkere ist, so daß entsprechend der Lage der Aorta thoracica links neben der Wirbelsäule eine gleichsinnige (wenn auch nur geringe) Verschiebung erfolgen kann. Die Veränderung des Foramen quadrilaterum durch Muskelzug ist gehindert durch seine Lage im Centrum tendineum und Vorlagerung einer besonders mächtigen Sehnenpartie an seiner Hinterseite.

Durch diese Tatsachen wären also die durch die physikalischen Untersuchungsmethoden erhobenen Befunde über die Zwerchfellbeweguung bei der Atmung auch anatomisch begründet.

Von der physikalischen Untersuchungsmethodik der Zwerchfellbewegungen war bereits ausführlich die Rede: die jeweilige Abgangsstelle des Zwerchfells von der Thoraxwand bestimmt am ergiebigsten die Perkussion, zuweilen auch die Inspektion (Zwerchfellphänomen von Litten) und zum Teil die Röntgenuntersuchung (Scheitel der phrenicocostalen Winkel), den Stand der Zwerchfellkuppen etc. in exakter Weise allein

die letztere; topographische Beziehungen zu einer Frontalebene oder dem der untersuchten Respirationsphase gleichsinnigen Thorax liefert die Orthodiographie.

Durch Kombination der orthodiagraphisch gefundenen Werte der Zwerchfellkuppenbewegung und der Messung von Brust- und Bauchraum mit orthodiagraphischen Aufzeichnungen der Herzsilhouette und palpatorischer oder perkussorischer Aufzeichnung der Verschiebung des unteren Leberrandes kann man ferner einen Einblick in die respiratorischen Bewegungsvorgänge dieser mit dem Zwerchfell in engster Beziehung stehenden Organe gewinnen.

Es muß an dieser Stelle noch gesagt werden, was überhaupt im Röntgenbild von dem Zwerchfell sichtbar wird. Nirgends ist es das Zwerchfell allein. Rechts und medial (in sagittaler Durchleuchtung) kommt es nur als Grenze zwischen dem hellen Lungenfeld und dem Leberschatten in Betracht. Aber auch links, wo die Schattenspange gewöhnlich als Zwerchfellspange bezeichnet wird, beteiligen sich an dieser Pleura diaphragmatica, Zwerchfell, Peritoneum und die obere Wand des lufthaltigen Magens.

Bei einer Gefrierleiche eines organgesunden Selbstmörders fanden wir (orthodiagraphisch) die Zwerchfellkuppe rechts in der Parasternallinie dem oberen Rand der 5., links ebenda dem unteren Rande der 5. Rippe gegenüber.

Etwa an derselben Stelle fanden wir im Mittel bei einer Reihe gesunder Individuen beiderlei Geschlechts auch intra vitam den Zwerchfellkuppenstand bei nicht angestrengter Exspiration.

Während einer gewöhnlichen Inspiration senkten sich die Zwerchfellkuppen im Mittel beim männlichen Geschlecht um 2 bis 4 cm, beim weiblichen um $1^3/_4$ bis 2 cm. Dieser Unterschied zwischen dem mehr costalen Atemtypus des weiblichen und dem mehr costoabdominalen des männlichen Geschlechts ist übrigens individuell recht verschieden ausgeprägt. Reine Fälle der extremen Atemtypen (costal und diaphragmal) sahen wir in zwei Fällen, einmal bei doppelseitiger Zwerchfellähmung, das andere Mal bei einem Kranken mit hochgradiger Verknöcherung der Schulter- und Thoraxmuskeln (Myositis ossificans); in beiden Fällen war Dyspnoe vorhanden.

Speziell kommen Verschiedenheiten vor bei der tiefen Atmung; davon war schon früher die Rede. — Wir geben hier

noch den Zwerchfellkuppenstand von gesunden jungen Männern bei tiefster Respiration an: Rechte Zwerchfellkuppe = 4. Rippe, linke = obere 5. Rippe = tiefster Exspiration; rechte Z. = 6. R., linke = untere 6. R. = tiefste Inspiration, bezogen das eine Mal auf den extrem exspiratorisch, das andere Mal auf den extrem inspiratorisch gestellten Thorax. Daß der extrem, also durch mannichfache Muskelwirkung erreichte, exspiratorische Thorax nicht gleich ist mit dem Leichenthorax, darauf sei hier nochmals hingewiesen. Daraus erklären sich auch die Differenzen gegenüber dem oben mitgeteilten Leichenbefund.

Bei der Atmung bleibt von den von der Thoraxwand abgehobenen Teilen des Zwerchfells kein einziger in Ruhe; für die Röntgenuntersuchung folgt mitsamt der Thoraxveränderung u. a. hieraus, daß während verschiedener Respirationsphasen immer andere Teile des Zwerchfells schattenwandständig sind.

Rückenlage oder aufrechte Stellung macht für die Art der Zwerchfellbewegung keinen Unterschied, wohl aber ist der mittlere Stand des Leberkuppenschattens durchschnittlich im Stehen 1—1 $^1/_2$ cm tiefer. Gleichzeitig nimmt auch das untere Lungenfeld an Helligkeit zu; das entspricht dem Höherwerden des Lungenschalles beim Stehen.

Bei horizontaler Bauchlage fanden wir im ganzen verminderte Zwerchfellatmung. Die Verminderung bezieht sich wohl vor allem auf die geringere passive Anspannung des Zwerchfells durch die durch Druck gehinderte Ausdehnung der vorderen Thoraxpartieen.

Bei linker Seitenlage erscheint die rechte Zwerchfellkuppe nach außen mehr flach abfallend, die schärfere Kuppe mehr medianwärts gerückt, also bietet das sagittale (orthodiagraphische) Bild der Leberschattenkuppe eine mehr parabelartige Contour; bei tiefster Inspiration tritt meist die Leberkuppe weniger tief, hingegen füllt das helle Lungenfeld den Pleurasack fast ganz aus (Complementärraum).

Bei rechter Seitenlage findet ein entsprechendes Verhalten der linken Zwerchfellkuppe statt. — Die Verhältnisse wurden schon z. T. bei der Besprechung der Herzschattenveränderung erwähnt.

Zur Pathologie des Zwerchfellstandes.

Jeder pathologische Vorgang in Brust- und Bauchhöhle, welcher selbst räumliche Ausdehnung besitzt oder zur Verschiebung normaler Lagerungsverhältnisse der Organe führt,

muß in mehr oder minder erheblichem Maße durch Störung der statischen Verhältnisse auch den Zwerchfellstand im ganzen oder mehr einseitig beeinflussen. Je intensiver der Prozeß in Erscheinung tritt und je mehr er direkte Beziehungen zu einem dem Zwerchfell unmittelbar angelagerten Organe hat oder gewinnt, um so bestimmender ist gewöhnlich sein Einfluß auf den Zwerchfellstand; jedoch auch mit einigen Ausnahmen. Gedenken wir nun noch der Wirkung erkrankter Skeletteile oder Muskeln (primär oder im Gefolge mannigfacher Nervenerkrankungen), sowie der direkten Schädigung der motorischen Zwerchfellnerven selbst (durch Druck, Gifteinwirkung etc.), so überblicken wir die vielfachen Ursachen von pathologischem Zwerchfellstand, -form und -bewegung. Der durch physikalische Untersuchung nachweisbare Effekt ist jedoch einfacher zu klassifizieren, in Zwerchfellhochstand, -tiefstand und -stillstand;*) Zwerchfellhochstand bietet meist die Characteristica des exspiratorisch, Zwerchfelltiefstand die des inspiratorisch geformten Zwerchfells; Minderbeweglichkeit ist bei jedem pathologischen Zwerchfellstand vorhanden.

Zwerchfellhochstand findet sich bei a. Volumenzunahme im Unterleib (= Druck) oder bei b. Schrumpfungsvorgängen in der Brusthöhle (= Zug).

a. Geschwülste, Gas- und Flüssigkeitsansammlung im Abdomen führen zu Hochstand und Erschwerung der Bewegungsfähigkeit im Sinne des inspiratorischen Nachuntengehens. Rechts behält die Kuppe bei der Atmung ihre Form dauernd bei, links wölbt sich das Zwerchfell gleichmäßig flach kuppelförmig nach oben. Bekanntlich ist in diesen Zwerchfellkuppen Leber und Milz infolge der gleichzeitigen Erweiterung der unteren Thoraxapertur so gebettet, daß ihre perkussorischen Dämpfungsfiguren kleiner als normal erscheinen, obschon sie manchmal vergrößerten (Stauungs-) Organen entsprechen. Hier kann die Röntgenuntersuchung oft wertvolles diagnostisches Material schaffen, z. B. wenn bei Meteorismus Verdacht auf akute Leberatrophie oder Zweifel bezüglich eines vorhandenen Milztumors besteht.

Langsam sich entwickelnde Geschwülste, z. B. der gravide Uterus, führen durch gleichzeitige erhebliche Erweiterung der unteren Thoraxapertur nicht zu Zwerchfellhochstand, bezogen auf den so veränderten Thorax. So fanden wir

*) Diese Begriffe beziehen sich natürlich auf Mittelwerte des Zwerchfellstandes, und nicht auf eine bestimmte Respirationsphase.

bei einer gesunden Schwangeren am Ende des 8. Monates die Zwerchfellkuppen rechts bei gewöhnlicher Atmung an der 5. Rippe, links am unteren Rande der 5. Rippe; bei tiefer Atmung rechts 4.—6. Rippe, links 1 Fingerbreit tiefer liegende Excursionen. (Unmittelbar post partum fehlt die Gelegenheit orthodiagraphischer Bestimmung aus selbstverständlichen Gründen).

Einseitiger Zwerchfellhochstand kommt links nicht selten durch starke Gasansammlung zu Stande. Bei ohnehin vasomotorisch erregbaren Leuten kann ein solcher oft auf Hypotonie des Magens beruhender Zwerchfellhochstand durch die consecutive Verdrängung des Herzens zu Attacken von Herzdyspnoe etc. führen. Auf diese rein anatomische Aetiologie wird vielleicht zu wenig geachtet.

Einseitiger Zwerchfellhochstand kommt seltener durch Lebertumoren (z. B. die durch Carcinomtumoren vergrößerte Leber ohne Milzschwellung) zustande, als durch Milztumoren. Milztumoren, deren vorderer Pol den Nabel noch nicht erreicht hat, führen weniger zu bedeutendem Hochstand, als inspiratorischer Minderbeweglichkeit des l. Zwerchfells; werden sie so groß, daß sie mit der rechten Beckenschaufel Fühlung bekommen oder kommt es bei noch fortdauernder Vergrößerung zu Verwachsungen am vorderen Rande, so ist allerdings der linke Zwerchfellhochstand ein bedeutender. Wir sahen in einem Falle, in dem die Milz fast das ganze Abdomen einnahm, sich gegen das rechte Becken angestemmt und sogar zu einer sekundären Kyphoscoliose geführt hatte, die Zwerchfellkuppe links der 4. Rippe, rechts der oberen 6. gegenüber (bei oberflächlicher Atmung, die allerdings stets eine dyspnoische war).

Eiteransammlungen unter dem Zwerchfell können als Vorwölbung des Zwerchfelles in den Brustraum sichtbar werden. Gewöhnlich sind die Verhältnisse aber komplizierte. Zunächst entwickelt sich der subphrenische Absceß sichtbar gewöhnlich nur unterhalb der linken Zwerchfellkuppe; sodann kommt es öfters zu sekundären Entzündungsvorgängen im Pleuraraum und zu Verwachsungen in der Nachbarschaft des Abscesses. Das sind mithin Vorgänge, die wohl zu einer abnormen respiratorischen Beweglichkeit des Zwerchfells führen, aber den Hochstand immerhin einigermaßen paralysieren.

b. Hochstand des Zwerchfells kann ferner Folge schrumpfender Vorgänge im Brustraum oder mangelhafter Luftzufuhr zu den Lungen sein. — Betroffen sein kann

1. das ganze Zwerchfell, oder nur 2. eine Hälfte, oder nur 3. lokale Partien.

1. Infolge von Trachealstenose oder Stenose beider Bronchien kommt es, wie wir uns mehrfach überzeugen konnten, zu einem exspiratorisch normal, inspiratorisch aber höher gestellten Zwerchfell, weil trotz seiner krampfhaften Anstrengung nicht genug Luft in den Thoraxraum einströmt und eben deshalb analog den eingezogenen Thoraxweichteilen auch das Zwerchfell sich nicht inspiratorisch abplatten kann.

Sind durch gleichförmig sich in den Unterlappen entwickelnde Prozesse beiderseitige Schrumpfungsvorgänge geschaffen, so kommt es zu beiderseitigem Zwerchfellhochstand, immer mit der Tendenz verminderter inspiratorischer Beweglichkeit; das trifft z. B. für manche Bronchiectasien zu.

2. Sind letztgenannte Prozesse einseitig, so resultiert einseitiger Zwerchfellhochstand. Die Differenz ist dann gewöhnlicher um so bedeutender, als sich gewöhnlich auf der nicht betroffenen Seite komplementäres Emphysem mit Zwerchfelltiefstand entwickelt. Für die Beurteilung, welche Seite die erkrankte sei, gilt die Regel, daß sie der minder beweglichen Zwerchfellhälfte entspricht.

3. Kommt es zur Verwachsung der Pleurablätter an der Lungenbasis, so ist damit eine Minderbeweglichkeit des Zwerchfells manchmal lokalen Charakters bedingt. Entspricht der Stelle der Verwachsung lungenwärts ein bindegewebiger Strang (peribronchitische Schwiele), so wird die Minderbeweglichkeit im Sinne einer winkligen Abknickung beim Inspirium manifest. Davon war schon die Rede. — Ein Fall, wo sich Abdominaltumor und intrathoracische Schrumpfungsvorgänge vergesellschaften können, liegt z. B. bei einem durch das Zwerchfell perforierenden subphrenischen Absceß (auch Echinococcus hepatis) vor.

Tiefstand des Zwerchfells finden wir beim Emphysem, und zwar beiderseitigen beim universellen, einseitigen beim komplementären. Das Zwerchfell findet sich in inspiratorischer Dauerstellung, kann sich deshalb inspiratorisch wenig weiterhin abplatten (geringe Vitalkapazität, inspiratorische Dyspnoe), rückt aber auch wenig thoraxwärts beim Expirium wegen der verminderten Elastizität der Lungen (exspiratorische = gemischte Dyspnoe). Die phrenicocostalen Winkel nähern sich mehr einem Rechten, bleiben inspiratorisch nahezu unverändert. Von den hellen Lungenfeldern und der Wirkung einer gleichzeitigen

Bronchitis ist schon gesprochen. — Ist einseitiges (komplementäres) Emphysem vorhanden, so ist diese Zwerchfellhälfte häufig, wie schon erwähnt, nicht so sehr als die pathologische zu erachten, als die ev. hochstehende, minderbewegliche andere.

Im asthmatischen Anfall findet sich doppelseitiger, oder einseitig mehr ausgeprägter Tiefstand des Zwerchfells mit auffallend geringer respiratorischer Beweglichkeit, welche nach dem Anfall sich bessert. Ob Tiefstand und krampfartige Unbeweglichkeit beim Atmen die primäre Ursache eines asthmatischen Anfalls sein kann, ist an diesem Ort nicht weiter auszuführen, da hierfür jegliche anatomische Unterlage fehlt.

Bei Emphysematikern und Asthmatikern ist verminderte Zwerchfellaktion perkussorisch bestimmbar. Bei den Anfällen gesteigerter Atemnot sieht man ebenso wie bei chronischen Zuständen mäßiger Kehlkopfverengerung oder von ausgedehnterer Atelectase die Zwerchfellansatzlinien sich einziehen. Die perkussorisch nachgewiesene Minderbeweglichkeit des sog. mittleren Zwerchfellstandes bezieht sich auf teilweise Ausfüllung der Komplementärräume und Wölbungsverlust des Zwerchfells.

Verbreitetes essentielles Emphysem führt gewöhnlich nicht zu solchen Graden beiderseitigen Zwerchfelltiefstandes (in den peripheren Teilen), als letzterer einseitig durch Seitenlage erreicht wird.

Größere Pleuraergüsse, welche die ganze Zwerchfellkuppe zum mindesten bespülen, führen zu Tiefstand des betreffenden Zwerchfells. Rechts wird derselbe nicht nachweisbar, links ist dies bei luftgeblähtem Magen möglich (Ausfüllung des Traube'schen halbmondförmigen Raumes).

Kleinere Pleuraergüsse führen oft durch die schon während ihres Entstehens vorhandenen Verklebungen zur Minderbeweglichkeit ihrer Seite ohne Tiefstand.

Pneumothorax veranlaßt Zwerchfelltiefstand; ist derselbe linksseitig, in so hohem Maße, daß durch Drucksteigerung neben der Verdrängung des Mittelfells das Zwerchfell bauchwärts kuppelartig vorgebuchtet wird. — Von der „paradoxen Zwerchfellbewegung“ war bereits die Rede.

Im übrigen können alle möglichen Raum beanspruchenden Prozesse der Grund zum Zwerchfelltiefstand werden. Die angeführten Tatsachen mögen als Beispiele genügen; Vollständigkeit würde Wiederholung manches schon früher Gesagten erheischen.

Vor der Besprechung des Zwerchfellstillstandes sei noch

einiges über abnorm große oder geringe Zwerchfellaktion, sowie über pathologische Bewegungsvorgänge am Zwerchfell gesagt.

Abnorm große Zwerchfellexkursionen finden statt in kompensierender Weise bei Schädigung oder Außerdienststellung der thoracalen Atmungsmuskulatur (Progressive Muskelatrophie, Myositis ossificans), einseitig bei Schädigung des Atemgeschäftes der anderen Seite (s. o.).

Über das William'sche Symptom ist gelegentlich der Röntgenuntersuchung der Lungentuberkulose ausführlich gesprochen.

Choreatische Zuckungen sieht man in allen einigermaßen hochgradigen Fällen von Chorea minor. Handelt es sich um eine ausgesprochene Hemi-Chorea, so beteiligt sich auch die betreffende Zwerchfellhälfte stärker an den Zuckungen. Ob die andere Hälfte frei ist, ist wegen der vorhandenen Mitbewegungen nicht zu entscheiden. Überhaupt hüte man sich plötzliche Thorax- oder Rumpfbewegungen auf das Zwerchfell zu beziehen.

Bei der Tricuspidalinsuffizienz wird eine Pulsation der rechten Zwerchfellkuppe (= positiver Lebervenenpuls) beobachtet. Negativen, wenn auch tastbaren Lebervenenpuls konnten wir niemals mit Sicherheit sehen.

Der krankhaften Steigerung an sich nicht pathologischer Zwerchfellsbewegungen (Niesen, Gähnen, Schneuzen, Husten etc.) soll hier Erwähnung getan werden (z. B. des Singultus).

Zwerchfellähmung bedingt Zwerchfellstillstand nebst Zwerchfellhochstand. Der starke Muskel, welcher sonst den sich anspannenden Bauchmuskeln das Gleichgewicht hält, kann hier durch leichten Druck der Hand überwunden werden; der untere Leberrand tritt bei tiefer Inspiration nach oben, anstatt nach unten; in aufrechter Stellung steht der untere Lungenrand tiefer, als im Liegen; durch Druck der Hand auf den Unterleib läßt sich der untere Lungenrand beträchtlich (um Rippenbreite und mehr) nach oben schieben.

Wir fanden bei einem Bleikranken folgenden Röntgenbefund: Bei annähernd oberflächlicher Atmung stand das normal konfigurierte Zwerchfell in exspiratorischer Stellung. Beim Versuch tief zu atmen, ging das Zwerchfell mangels eigener Kontraktion und der Anspannung der gleichfalls affizierten Bauchmuskeln inspiratorisch durch Saugkraft thoraxwärts und rückte exspiratorisch wieder nach unten (in Rückenlage). Durch Druck

auf das schlaffe Abdomen konnte man die der Norm entgegengesetzte Aktion noch erhöhen.

Ob allerdings das Verhalten der isolierten Zwerchfelllähmung ein ganz gleiches ist (ohne Affektion der Bauchpresse) möchten wir bezweifeln. Dagegen sprechen jedenfalls unsere Tierversuche:

Schneidet man einem Tier einen Phrenicus durch, so entsteht zunächst Zwerchfellhoch- und -stillstand. Doch schon am nächsten Tage hat das Zwerchfell durch kompensatorische Innervierung von der anderen Seite seinen gewöhnlichen Typus wieder angenommen. Zerstört man nun auch die andere Phrenicusleitung, so kommt es nicht etwa zur hochgradigen Dyspnoe, sondern durch starke Erweiterung der unteren Thoraxapertur, eingezogenes Abdomen wird das Zwerchfell passiv gespannt. Es verliert seine Wölbung, das Herz hebt sich soweit als möglich von seinem Zwerchfellboden ab und bei der (rein thoracalen) Atmung kommt es kaum zu Form- oder Ortsveränderungen des Zwerchfells. Seine verhältnismäßige Schlaffheit erkennt man immerhin an der scharfen Modellierung der ganzen diaphragmalen Leberkonvexität.

Besonderer Besprechung bedarf noch die Zwerchfellhernie und die einseitige Atrophie des Zwerchfells.

Physikalische Erscheinungen ruft eine pathologische Pforte im Zwerchfell nur nahe der Mitte und auf der linken Seite hervor, weil es nur hier zur Bildung eines Bruchsackes (fast immer der Magen) kommt. Diese Erscheinungen sind derartige, daß zunächst die Annahme eines Pneumothorax gerechtfertigt erscheint (metallische Phänomene, fehlendes Atemgeräusch, Verdrängung der Nachbarorgane, Tiefstand des Zwerchfells). Die radiologische Schirmuntersuchung gibt dann bei luftgeblähtem Magen alsbald die obere Begrenzung des Bruchsackes (Sackwand = Peritoneum und Pleura diaphragmatica, denen sich schattenbildend die obere Magenwand anlegt) in Gestalt einer Schattenspange in der Höhe der 3. Rippe oder noch weiter aufwärts an. Eine eingeführte Metallsonde läßt den Magen als Bruchinhalt zweifellos erkennen. Das Herz findet sich somit nach rechts verlagert. Das übrige Zwerchfell steht tief.

Fehldiagnosen können unterlaufen, wenn man sich auf Radiogramme lediglich bezieht, auf denen infolge lebhafter Zwerchfellbewegung eine Schattenbildung von Seiten des linken Zwerchfells ausgeblieben ist. Enthält der Magen nun gleichzeitig Flüssigkeit, so kann ihr Spiegel als Zwerchfellschatten imponieren und eine eingeführte Metallsonde, die aus ihm hervortaucht, fälschlicherweise in den Thoraxraum verlegt werden.

Ein ganz ähnliches Bild wie die Zwerchfellhernie, kann der angeborene oder erworbene (alte Poliomyelitis anterior) Hochstand infolge Atrophie einer Zwerchfellseite bieten. Der Stand des nunmehr als Zwerchfellspange anzusprechenden linken Schattenbogens ist naturgemäß im Anschluß an die verschiedenen

Füllungen des Magens auch ein ähnlich variabler, wie bei der Zwerchfellhernie. Incarcerationserscheinungen können auch im Verlauf vorgetäuscht werden. Ist man also nicht in der Lage sich über die Existenz eines Zwerchfellschattens neben dem Schatten des Bruchsackes zu vergewissern, so soll man auch immer an diese seltene, aber therapeutisch so ganz anders zu bewertende Möglichkeit denken.

Bauchorgane.

I. Allgemeiner Teil.

Das normale Abdomen ist, wie bekannt, weich, leicht eindrückbar, überragt nicht das Niveau des Sternum; sobald es höher ist, wird es als aufgetrieben bezeichnet. An der Leiche ist die Bauchwand häufig infolge der Totenstarre sehr störend und hindert die Palpation völlig.

Der Nabel liegt unter normalen Bedingungen, wie schon besprochen, in Höhe des 3. und 4. Lendenwirbels. Wird jedoch der Leib aufgetrieben (Meteorismus, starker Ascites), so behält er seine Lage nicht bei, sondern wurde von uns öfter etwas höher liegend angetroffen. Aber sobald er verschoben wird, werden durch dieselbe Ursache auch die Organe in demselben Sinne verschoben, so daß das Verhältnis zum Nabel immer noch zu verwerten ist. Der Pylorus (1. Lendenwirbel) liegt ziemlich fest auf der Wirbelsäule in der Mitte des Leibes oberhalb des Nabels. Das (sehr bewegliche) Mesenterium des Dünndarms entspringt von der Höhe des 2. Lendenwirbels, geht nach abwärts und enthält die Mesenterialdrüsen. Letztere geben also vergrößert zahlreiche sehr bewegliche Tumoren ungefähr in Nabelgegend*) und etwas unterhalb. Das Duodenum (und seine Tumoren) befindet sich etwas oberhalb des Nabels ein wenig rechts von der Mittellinie. Der Dünndarm nimmt mehr die Mitte des Leibes und des kleinen Beckens ein, der Dickdarm die Randpartien, welcher Umstand für die Lokalisation einer Stenose von Bedeutung sein kann.

Über die Lage und Verschieblichkeit der einzelnen Organe, welche ziemlich beschränkt ist, wird bei diesen abgehandelt.

Einzelne Stellen des Leibes sind, wie uns vielfach Sektions-

*) Bewegliche Tumoren unterhalb des Nabels werden von den Mesenterialdrüsen, dem Netz, dem Col. transversum (anormale Flexur), den Ovarien geliefert.

erfahrung gelehrt hat, schlecht palpabel, so daß Tumoren, welche an diesen Stellen zur Entwicklung kommen, erst spät nachweisbar werden. Das sind die rechte Nebenniere, beide Flexurae coli, die Eintrittsstelle des Colon in das kleine Becken. Gerade die letztgenannte Stelle ist oft so gelegen, daß sie von oben nicht mehr und von unten (per anum) noch nicht erreichbar ist.

Die Beurteilung der Konsistenz und der Beschaffenheit der Tumoren der Bauchhöhle ist oft schwierig und leicht Täuschungen unterworfen. Tumoren, welche sehr hart und prall erscheinen, erweisen sich als Cysten, und umgekehrt sind Tumoren, welche für weich, beinahe fluktuierend gehalten werden, solide (weiche Krebse etc.). Was die Größe der Nachweisbarkeit betrifft, so haben wir gesehen, daß Tumoren unter Wallnuß- resp. Kirschgröße nicht mehr sicher bemerkbar sind, natürlich vorteilhafte Lage und andere günstige Bedingungen vorausgesetzt.

Manche scheinbare Tumoren sind nachher bei der Eröffnung des Leibes gar keine Tumoren; dahin gehören vor allem die perityphlitischen Tumoren und die (gonorrhoischen) Adnextumoren. Das sind nur Verwachsungen und entzündlich infiltrierte Gewebe, welche in ihrer Gesamtmasse Tumoren vortäuschen.

Fremder Inhalt der Bauchhöhle (Transsudate, Exsudate, Luft) ist gewissen Bedingungen unterworfen, welche im Folgenden kurz erörtert werden sollen.

Sobald sich Flüssigkeit in der Bauchhöhle ansammelt, ist zu beachten, daß sich wenig Flüssigkeit in den vielen Recessus und Nischen und zwischen den Darmschlingen verläuft, ohne eine sichtbare und greifbare Menge darzubieten. Dieses Quantum ist also von vornherein zu vernachlässigen. Wenn die Flüssigkeit zunimmt, so fließt sie zuerst ins kleine Becken, füllt dieses an (ist dort per rectum oder vaginam nachzuweisen) und erscheint erst dann oberhalb der Linea innominata. Erst jetzt beginnt der physikalische Nachweis, obwohl die Flüssigkeit schon weit mehr als 1 Liter beträgt. Sehr deutlich nachweisbare Flüssigkeitsansammlung in der Bauchhöhle bedeutet gewöhnlich viele Liter.

Dabei ist noch Folgendes zu beachten. Wir haben diese Verhältnisse oft durch Eingießen von Flüssigkeit in das Abdomen nachzuahmen versucht.

a) Der Flüssigkeitsspiegel steht horizontal. Der Nabel lieg bei Rückenlage am höchsten, ist daher oft frei.

b) Die Dünndarmschlingen schwimmen zum größten Teil, da sie lufthaltig sind und längeres bewegliches Mesenterium besitzen.

c) Andererseits sind die Darmschlingen befestigt, können sich also nur eine gewisse Strecke weit erheben. Der Dickdarm liegt viel fester der Bauchwand an, schwimmt gewöhnlich gar nicht und wird von der Flüssigkeit völlig überlagert.

d) Je größer die Flüssigkeitsmenge, desto großwelliger die Fluktuation.

Was nun die Frage der abgesackten Flüssigkeitsansammlung betrifft, so möchten wir darauf hinweisen, daß in der Bauchhöhle nach unserer Erfahrung wirklich abgesackte intraperitoneale Ergüsse außer den subphrenischen, perityphlitischen und parametritischen Erkrankungen höchst selten vorkommen und die Schwierigkeit der Unterscheidung gegen Ovarialkystome wohl überschätzt wird.

Freie Luft in der Bauchhöhle konnten wir gar nicht selten sehen und bereits vor der Sektion durch die Perkussion auf das genaueste nachweisen. Wir fanden freie Luft bei Ulcus ventriculi, bei Perforation der Coecum, bei Ulceration der Gallenblase, welche mit dem Duodenum communicierte u. a. m. Wir möchten besonders darauf hinweisen, daß Luft am sichersten und reichlichsten dann austritt, wenn die betreffende Perforationsöffnung an der vorderen Wand liegt. Wohin die austretende Luft geht, hängt von etwa vorhandenen Ligamenten oder Verwachsungen der Umgebung ab. Liegen solche besonderen Bedingungen vor, so bleibt die Luft an der betreffenden Stelle; so bildete z. B. in einem Fall von Ulcus ventriculi perforatum das Lig. suspensor. hepatis eine scharfe Abgrenzung der Luft nach rechts; wenn keine Verwachsungen bestehen, so tritt die Luft an die höchste Stelle, demnach entweder über die Leber, diese völlig verdeckend, oder in die Nabelgegend. Bedingung für den physikalischen Nachweis ist der Austritt eines reichlichen Quantums von Luft. Wenn jedoch ein Organ der Perforationsöffnung ziemlich schwer aufliegt (z. B. die Leber), so kann die Luft nicht entweichen. Auch wenn die Perforationsöffnung nach hinten gerichtet ist, tritt keine oder sehr wenig Luft aus.

Die Formen der Peritonitis sind mannigfaltig. Für den Zweck der physikalischen Untersuchung genügt die Einteilung in

a) exsudative; der Nachweis des Exsudates wurde schon besprochen (fibrinöse Peritonitis kann sehr deutliches Reiben erzeugen);
b) adhaesive schwielige,
c) tuberkulöse, carcinomatöse.

Zunächst sei daran erinnert, daß das Netz, ein Teil des Peritoneums, an allen peritonealen Affektionen teilnimmt. Das ist besonders wichtig bei den knotigen Verdickungen (Tuberkulose, Carcinom), weil das Netz mitten im Leib gelegen, der Palpation gut zugänglich ist und die physikalische Diagnose bedeutend erleichtert. Nur ist die Lage des Netzes nicht konstant genug, da sie von der des Col. transversum und diese wiederum von der des Magens abhängt. Das Netz wird oberhalb des Nabels, in Nabelgegend, unterhalb des Nabels und an der Symphyse angetroffen. Was durch die mühelose Palpationsmöglichkeit erleichtert, wird durch die schwankende Lage erschwert.

Bei tuberkulöser oder carcinomatöser Peritonitis sind zu berücksichtigen:

a) Krebsknoten oder Tuberkel, sind nicht immer fühlbar; um nachgewiesen zu werden, müssen sie größer sein und Konglomerate bilden;
b) adhaesive und schwielige Zustände;
c) Verdickung des Netzes;
d) exsudative Vorgänge;
e) Meteorismus, welcher eine Folge von Verwachsungen und Verengerungen oder einer Lähmung der Darmwand sein kann.

Peritoneale Carcinomatose der Excavatio rectovesicalis kann für die Palpation per anum ein Carcinoma recti vortäuschen.

II. Die Leber.

Während der pathologische Anatom die gesamte Größe der Leber, ihre Form und Konsistenz und vor allem die Beschaffenheit der Schnittfläche feststellt, stehen der physikalischen Untersuchung andere Momente zur Verfügung.

Die Befestigung und Straffheit des Bandapparates der Leber gestattet eine Bewegung um eine transversale und eine sagittale Axe und bei normalem Zwerchfell keine Hepatoptose.

Die Leber ist zum Teil wandständig (= absolute D.), ihr höchster Teil entfernt sich durch dazwischentretende Lunge von der Wand, ist daher nicht mehr wandständig (= relative D.). Die absolute Dämpfung erstreckt sich nach unten bis zum unteren Leberrand. Die absolute Leberdämpfung ist nach Leichenversuchen überaus genau bestimmbar, bis auf wenige Millimeter scharf und ist nur unter bestimmten seltenen Bedingungen (z. B. Überlagerung durch das Col. transv.) unzuverlässig. Die relative Leberdämpfung teilt das Schicksal aller relativen Dämpfungen, ist sehr wenig genau und hat daher geringen Wert; wir möchten sie beinahe als absolut entbehrlich bezeichnen, wenn wir uns nach unsern Leichenversuchen richten dürfen. Wir halten das auch nicht für nachteilig, da aus gleich zu erörternden Gründen die absolute Dämpfung ein sehr genaues Abbild der wirklichen Lebergröße liefert. Denn vor allem ist für die Leber die Vergrößerung nach unten und links in die freie Bauchhöhle bedeutend leichter, als nach oben und rechts, wo Rippenkorb und das Zwerchfell ein größeres Hindernis darstellen. Daher wechselt sehr konstant mit der verschiedenen Größe der Leber die Lage des vorderen Randes und somit die der absoluten Dämpfung. Auch ist die Vergrößerung nach oben, wenn überhaupt eine solche stattfindet (nur bei sehr bedeutender Vergrößerung der Leber), von der Lunge überdeckt. Allerdings kann unter diesen Umständen auch das Zwerchfell höher gedrängt werden, an die

Wand treten, die Lunge zurückweichen, atelektatisch werden, die absolute Dämpfung auch nach oben zunehmen.

Im Ganzen wird jedenfalls durch die Perkussion die Leber sehr scharf beurteilt; wie genau die Perkussion ist, konnten wir in zahlreichen Fällen an folgender Beobachtung feststellen. Nicht nur daß bei Eröffnung der Leiche die gezeichnete Linie des Randes haarscharf mit der wirklichen Lage übereinstimmte, sondern auch die Incisur zwischen rechtem und linkem Lappen und die prominente Gallenblase waren exakt herausperkutiert und aufgezeichnet. Wenn wir auf diese sehr feinen Dinge nicht den größten Wert legen, zeigen sie jedoch, was die Methode leisten kann.

Über die Größe der Leber bei den verschiedenen Affektionen wird nachher gesprochen werden.

Der linke Leberlappen ist bisweilen stark verkleinert, oft aber auch ziemlich groß, gerade bei Cirrhose wird er oft ziemlich voluminös gesehen.

Die Palpation der Leber*) hat ein sehr beschränktes Gebiet, da der Rippenkorb einen großen Teil der Leber der Betastung entzieht. Der Palpation unterliegt zunächst nur ein sehr kleiner Teil der Leber, welcher zwischen den beiden Rippenbögen frei liegt. Alle andern Teile sind nicht palpabel, sie enthalten aber gerade oft die charakteristischen Veränderungen, z. B. liegen die Krebsknoten gar nicht selten hinten oben u. s. w. Auch ist bei der Lebercirrhose gerade der palpable Teil der Leber oft der am wenigsten veränderte Teil. Ein negativer Befund der Palpation darf also, wie wir oft gesehen haben, nicht verwertet werden.

Die Palpation beurteilt also einen Teil der oberen und eventuell auch der unteren Fläche (bei leichter Umklappbarkeit), die Konsistenz, die Beschaffenheit des vorderen Randes, bei Lebenden natürlich auch die Schmerzempfindlichkeit (besonders bei Carcinom, Stauungsleber). Daß die Konsistenz der Leber oft härter, daß Prominenzen im Leben größer als p. m. sind, erklärt sich aus dem veränderten Blutgehalt. Über die Veränderung der Leberoberfläche durch die bedeckende Haut ist früher die Rede gewesen. Vor allem möchten wir auf die Beschaffenheit des vorderen Randes aufmerksam machen, welcher bei den verschiedenen Affektionen eine sehr verschiedenartige Beschaffenheit besitzt und für die palpatorische Diagnose

*) Beim Lebenden mit normalen Bauchdecken ist die normale Leber gerade noch fühlbar.

sehr wertvolle Aufschlüsse ergiebt. Auf diese Beschaffenheit sollte von Seite der Pathologen mehr hingewiesen werden. Wenn die Leber atrophisch wird, wird der Rand dünner, schmäler, schärfer, wenn die Leber sich vergrößert, wird der Rand mehr rund (Amyloid, Fett). Besondere Veränderungen erleidet der Rand bei Cirrhose (mitunter scharf, mitunter rund, letzteres bei hypertrophischer Cirrhose), Krebs und durch das Schnüren.

Die Konsistenzprüfung der Leber hat zur Voraussetzung, daß die bedeckende Serosa ihre normale zarte Beschaffenheit besitzt; alsdann gibt die Untersuchung einen wirklichen Einblick in die Konsistenz der Lebersubstanz. Aber oft ist die Leberkapsel schwer verändert, Perihepatitis fibrosa (oft sogar Zuckerguß), dann ist das erreichte Palpationsresultat ein trügerisches. Man glaubt eine harte Leber vor sich zu haben und zieht daraus seine Schlüsse, während, wie wir oft (auch an der Milz) gesehen haben, nur die Kapsel hart ist und die Substanz von normaler oder sehr wenig verhärteter Beschaffenheit ist. In dieser Beziehung ist also Vorsicht geboten.

Für die Auskultation der Leberoberfläche kommen nur diejenigen Fälle in Betracht, wo das bedeckende Peritoneum trocken ist; Unebenheiten können, wenn sie feucht sind, keine Geräusche machen. Trockenes Reiben entsteht, außer bei allgemeiner Peritonitis, nicht selten über Krebsknoten der Leber oder Abscessen, über welchen eine fibrinöse Entzündung sich entwickelt hat.

Die Verbindung der Leber mit dem Zwerchfell bedingt ihre respiratorische Verschieblichkeit, welche auch mit der Leber zusammenhängende Tumoren zeigen. Jedoch hat diese respiratorische Verschiebung der Leber ihre Grenzen;

a) bei sehr bedeutender Vergrößerung wird die Leber zwischen den Rippenbögen eingekeilt und kann sich nicht bewegen.

b) Verwachsung der Leber (Perihepatitis adhaesiva) mit den Rippenbögen und der Bauchwand schränken die respiratorische Verschieblichkeit bedeutend ein.

Was die Überlagerung der Leber durch Darmschlingen betrifft, so ist das überhaupt ein sehr seltenes Vorkommnis.

Gewiß wird klinisch öfter die Überlagerung angenommen, als sie anatomisch vorhanden ist. Die Anlagerung stark mit Gas gefüllter Schlingen an die Leber kann leicht zu dieser Meinung Veranlassung geben, wie wir öfter gesehen haben. Wirklich überlagert wird die Leber unter besonderen Bedingungen durch

das Col. transv., nicht durch den Dünndarm, dessen Mesenterium dies kaum je zuläßt. Wir sahen letzteres nie.

In der Norm ist das Colon, wie bekannt, sehr befestigt durch die straffe Anheftung beider Flexurae coli, durch das Col. asc. und desc., durch das Lig. gastrocolic. und auch durch das große Netz, falls dasselbe irgendwo verwachsen ist (kommt ziemlich oft vor). Eine Verlagerung des Col. ist nach oben nur möglich, wenn keine Fixierung des großen Netzes besteht, wenn sämtliche Eingeweide sehr beweglich sind (Enteroptose), wenn das Lig. gastrocolic. sehr lang ist und so dem Col. transv. großen Spielraum läßt, wenn das Col. überhaupt ein wenig lockerer befestigt ist. Wir sahen unter vielen tausend Sektionen die Überlagerung der Leber durch das Col. transv. nur wenige Male und halten daher diesen Zustand für sehr selten. Auch rechtsseitiger Pneumothorax kann bisweilen, wie wir sahen, durch Abwärtsdrängen der Leber das Colon über die Leber schlagen.

Wir kommen nun zu den einzelnen Erkrankungen der Leber und ihrem Einfluß auf die Gestaltung der Leber.

Die durch Schnüren bewirkte Veränderung der Leber hat für die physikalische Untersuchung sehr wichtige Folgen. Da der durch Schnüren hervorgerufene Einfluß quer über den Leib geht, so trifft er die Leber in einer Horizontalen von rechts nach links, berührt daher gewöhnlich nur den rechten Lappen und eben den vorderen Rand des linken. Diese Lage hängt natürlich von der Größe der Leber ab; geht die Leber weiter hinunter, dann gestalten sich die Verhältnisse anders. Ist die Leber weiter nach oben gerückt, kleiner, kann jede Schnürwirkung fehlen.

Das Schnüren wirkt in doppelter Weise:

a) Infolge des Druckes und der anschließenden Atrophie des Leberparenchyms entsteht eine mehr oder weniger tiefe Furche, welche den unteren Teil des rechten Lappens von der übrigen Leber trennt.*) Der abgeschnürte Leberteil imponiert dann als isolierter Tumor unterhalb der Leber. Wenn die Druckfurche sehr tief ist, so gelingt es nicht leicht, den Zusammenhang des abgeschnürten Teils mit der übrigen Leber nachzuweisen. Dann ist die Diagnose wirklich schwer. Der abgeschnürte Teil hängt aber mit der Leber zusammen und läßt respiratorische Verschiebung erkennen.

b) Infolge des Druckes entwickelt sich als Effekt der

*) Ähnliches kommt bisweilen bei Lebersyphilis vor.

mechanischen Reizung eine oft sehr erhebliche Perihepatitis im Schnürgebiet. Die Leber wird deformiert, höckrig und gleicht bei der Palpation (nicht bei der Sektion) einem wirklichen Tumor. Auch kann der vordere Leberrand isoliert verhärtet sein.

Die Schnürwirkung liegt meist so, daß der ausgeübte Druck durch die Leber hindurch noch auf den Hals der Gallenblase einen Einfluß ausübt, wie man sich leicht überzeugen kann. Reizung der Gallenblase, Gallenstauung, Gallensteine sind die leicht verständlichen Folgen. Auch Verlagerung der Gallenblase kommt dabei vor.

Oft betrifft die Schnürwirkung nur den Teil der Leber lateral von der Gallenblase und verlängert und vergrößert diesen (= sogen. Riedel'scher Lappen). Er kommt mit und ohne Gallenblasenveränderung vor, wie wir sicher gesehen haben.

Was den Leberkrebs betrifft (und dasselbe gilt natürlich auch für das Sarkom), so handelt es sich für die physikalische Untersuchung nicht darum, ob er primär oder sekundär ist, sondern ob er überhaupt erkannt werden kann. Dafür sind folgende Erwägungen maßgebend. Zunächst kann der Krebs die Leber allgemein vergrößern. Das ist oft wenig bemerkbar; nur wenn die Vergrößerung, wie bisweilen, enorm groß ist, kommt kaum außer der Leukämie und den Echinococcen etwas anderes in Betracht.

Viel wichtiger und entscheidender ist die Existenz einzelner Knoten, jedoch auch nur mit großen Einschränkungen. Denn solche Knoten sind nur nachweisbar, sobald sie an einer der Palpation zugänglichen Stelle liegen und prominent sind. Mögen sie selbst stark prominent sein, aber an einer unzugänglichen Stelle liegen, oder mögen sie an einer zugänglichen Stelle liegen, ohne das Niveau zu verändern, allemal sind sie der physikalischen Diagnostik unzugänglich, so deutlich die Knoten bei der Sektion sein mögen. Diese Verhältnisse müssen stets in Erwägung gezogen werden. Ein wirklich vorhandener Leberkrebs kann daher oft der sicheren Diagnose nicht zugänglich sein. Vor allem sind die Krebse, welche allein im Innern liegen, sei es mehr knotenförmig, sei es mehr infiltrierend, nicht nachzuweisen. Die Krebsknoten, soweit sie die Oberfläche erreichen, sind entweder gar nicht prominent, verändern das Niveau gar nicht, wie wir oft gesehen haben; es sind besonders die kleineren. Diejenigen Krebsknoten, welche das Niveau verändern, bilden entweder sanft ansteigende Erhebungen oder steilere Hervorragungen, erstere

sind weniger leicht als Krebsknoten zu erkennen, ähneln anderen Hervorragungen.

Gewisse Krebsknoten haben oft den sogenannten Nabel, welcher sich bei der Palpation natürlich nicht direkt erkennen läßt, sondern einfach höckerige Beschaffenheit darbietet. Bei sehr dünner Haut und sehr großen Krebsknoten kann man die Hervorragungen durch die Haut hindurch sehen.

Daß der Krebs der Cirrhose ähneln kann oder vielleicht umgekehrt, wurde bereits früher gezeigt. Auch die sogenannte gelappte Leber der Syphilis mit und ohne Gummiknoten gleicht bei der Palpation, wenn nicht gerade sehr dünne Haut vorliegt, dem Leberkrebs fast völlig. Leberangiome sind nicht erkennbar, weil sie nicht prominieren.

Die durch Lebercirrhose gesetzten Veränderungen sind allgemein bekannt. Die Größe der Leber kann dabei sehr verschieden ausfallen, die Leber kann größer oder kleiner sein. Die behauptete stärkere Verkleinerung des linken Lappens trifft nicht oft zu. Am wichtigsten ist a) die Konsistenz und b) die Granulation der Oberfläche. Die Konsistenz, die an der Leiche eine sehr beträchtliche ist, kann natürlich im Leben und Anfangsstadium nicht so bedeutend sein. Auch ist die Konsistenzerhöhung noch anderen Krankheiten ebenfalls eigentümlich. Was die Granulation betrifft, so kann dieselbe sehr verschieden groß oder klein sein. Sie ist oft regionär verschieden gut ausgeprägt. Es giebt oft fast glatte Stellen (glatte Atrophie). Auch die vorhandene Granulation wird nicht im vollem Umfange gefühlt, wie bereits besprochen. Die dicke Bedeckung dringt nicht in jeden Zwischenraum zwischen zwei Granula ein, sondern wegen ihrer Dicke erst immer in weiter entfernte Zwischenräume, daher erscheint die Leber grobhöckeriger als sie wirklich ist. Vor allem aber kommt es darauf an, ob die deutlich granulierten Stellen der Palpation zugänglich sind oder ob sie an nicht zu betastenden Orten liegen. Dies erscheint uns am wichtigsten. Sind die granulierten Stellen nicht tastbar, dann bleibt nur die harte Konsistenz als einziges Zeichen. Der vordere Rand der Leber ist bei Cirrhose verschieden, oft sehr scharf, oft abgerundet, oft höckrig, jedenfalls sehr hart.

Infolge leukämischer Infiltration wird die Leber, sogar oft sehr bedeutend vergrößert, hart, bleibt glatt; der vordere Rand ist abgerundet. Ähnlich verhält sich die amyloide Vergrößerung, welche gleichfalls die Oberfläche durchaus glatt erhält und den vorderen Leberrand ebenfalls abrundet. Amyloid ist

meist etwas derber, elastischer, eindrückbarer als Leukämie, letztere kann nur aus dem Blutbefund erschlossen werden; Amyloid wird nur sicher aus gleichzeitigem Amyloid anderer Organe erschlossen. Fälle isolierten Leberamyloids mit unbekannter Ätiologie, wie sie bisweilen vorkommen, bieten der physikalischen Diagnostik die größten Schwierigkeiten.

Stauung vergrößert die Leber, rundet den vorderen Rand ab, ist während des Lebens noch derber, größer als an der Leiche und sehr schmerzempfindlich (starke Spannung des Peritoneums). Stauung wird mehr im ätiologischen Zusammenhang als durch alleinige physikalische Untersuchung der Leber selbst erkannt. Mehr chronische Stauung der Leber führt zu Bindegewebsvermehrung, zu Verhärtung und zu atrophierenden Prozessen, dabei wird die Leber an der Oberfläche oft kleinhöckerig, besonders häufig im Gebiet des unteren Teils des rechten Lappens. So entsteht für die Palpation eine fast völlige Gleichheit mit Cirrhose. Daher erklärt sich die oft sehr schwierige Differentialdiagnose zwischen Stauungsleber und wirklicher Cirrhose.

Etwas Fett enthält fast jede Leber, Fettleber bezeichnet nur die höheren Grade der Fettinfiltration. Dabei ist die Leber vergrößert, ihr Rand oft sehr deutlich abgerundet, ihre Konsistenz teigig; jedoch an der Leiche deutlicher teigig als am Lebenden. Daher bietet sie am Lebenden oft für die physikalische Diagnostik genug Schwierigkeiten und nähert sich dem Amyloid, der Leukämie, der Stauung. So werden Zustände ähnlich, welche bei der Sektion z. B. durch die Farbe sofort zu unterscheiden sind.

Der Echinococcus wird oft nur als einzelnes kleines Exemplar gefunden, von seiner Lage, der Prominenz und der isolierten Härte hängt die Möglichkeit des Nachweises ab. Je größer der Echinococcus wird, desto mehr bedingt er zugleich eine allgemeine Vergrößerung der Leber. Außerdem treten die einzelnen Blasen hervor und bewirken eine knollige Beschaffenheit. Der Echinococcus kann die Leber gewaltig vergrößern, tut das aber nicht gleichmäßig; er gleicht darin manchen Carcinomen oder Abscessen. Die Echinococcus-Leber kann bis zur Spina ant. sup. herabreichen. Der Echinococcensack zeigt kleinwellige Fluktuation (Hydatiden-Schwirren).

Ganz anders liegen die Verhältnisse bei der Tuberkulose der Leber. Dabei handelt es sich höchst selten um sogen. Konglomerattuberkel. Gewöhnlich tritt miliare Tuberkulose auf. Dieselbe bedingt weder eine Vergrößerung der Leber noch eine

Veränderung der Oberfläche oder des Randes, ist daher physikalisch absolut nicht erkennbar. Sie kann höchstens vermutet werden.

Die durch trübe Schwellung, Hepatitis parenchymatosa, hervorgerufene Vergrößerung ist selten so charakteristisch und so bedeutend, daß sie aus der physikalischen Untersuchung erkannt werden könnte. Sie wird, wie bekannt, bei allen Infektionskrankheiten angetroffen und kann doch nicht sicher nachgewiesen werden. Ihre Konsistenz ist, wenigstens an der Leiche, sehr schlaff, der vordere Rand meist ein wenig abgerundet, die Oberfläche glatt. Diese Zeichen genügen nicht, um einen sicheren physikalischen Nachweis zu ermöglichen. Nur dann, wenn sowohl die Ätiologie feststeht, als auch die Vergrößerung sehr bedeutend ist, wäre der Nachweis möglich. Gewöhnlich ist überhaupt die Vergrößerung nicht bedeutend genug, um bei der allgemein wechselnden Größe der Leber ausschlaggebend zu sein.

Die Atrophien (rote, braune etc.) verkleinern die Leber, wie bekannt; aber auch hierbei ist der sichere physikalische Nachweis sehr schwierig. Bei der Atrophie wird der Rand mehr dünn, scharf. Aber, da die Größe der Leber überhaupt sehr schwankt, ist die geringe Verkleinerung nicht für die Diagnose hinreichend, um so weniger, als die Verkleinerung sehr allmählich geschieht. Nur in dem Falle der acuten gelben Atrophie, wo die Verkleinerung rapide innerhalb kürzester Zeit geschieht, ist durch den Vergleich des Befundes an verschiedenen Tagen ein Urteil möglich.*)

Scheinbare Verkleinerung der Leber wird infolge der Überlagerung durch das Col. transv. bedingt.

Der Leberabsceß unterliegt denselben Bedingungen wie der Leberkrebs. Er kann multipel oder einfach sein, und ist nur erkennbar, wenn er oberflächlich gelegen ist und eine Veränderung der Oberfläche und Form bedingt. Im anderen Fall entzieht er sich dem physikalischen Nachweis. Der wirkliche Nachweis des Eiterherdes entstammt anderen Methoden (Fieberverlauf, Punktion etc.). Hier sei nur noch auf einen Umstand hingewiesen. Bei Cholangitis suppurativa können höckerige Hervorragungen der Leberoberfläche vorkommen, welche durch begleitende Perihepatitis ziemlich derb sind und im Leben daher Krebsknoten ähneln.

*) Bei akuter gelber Leberatrophie ist die Leber nicht nur klein, sondern auch sehr schlaff und sinkt gegen die Wirbelsäule zurück, so daß die Leberdämpfung fast völlig fehlen kann.

Zuletzt sei noch der Gallenblase gedacht. Man findet ihre Lage entweder perkussorisch oder palpatorisch. Sie liegt meist so, daß man zwei Querfingerbreit vom Nabel horizontal nach rechts und ebensoviel nach oben ausmißt. Wir haben die Prüfung oft vorgenommen und können versichern, daß diese Lagebestimmung eine sehr gute und zutreffende ist. Aber da die Lage der Gallenblase von der Größe der Leber abhängig ist, so kann sie natürlich auch an anderen Stellen angetroffen werden. Sobald die Leber durch rechtsseitigen tiefen Zwerchfellstand verlagert wird, liegt sie weiter nach links herüber. Sofern nicht die Unterfläche der Leber palpabel ist, ist die wichtigste Frage die, ob die Gallenblase den Leberrand überragt, erreicht oder gar weit zurückbleibt; letzteres kommt gar nicht selten vor. Die Füllung der Gallenblase kann verschieden stark sein; wenn sie sehr gefüllt ist, ragt sie oft weit hervor. Starke Füllung mit Galle, Steine, Wandverdickung, Geschwülste bedingen eine Härte. Steine sind gegeneinander beweglich. Krebs beginnt gewöhnlich an einer Stelle, oft im Fundus, geht allmählich in größerer Ausdehnung auf die umgebende Leber über, welche vollständig mit der Gallenblase zu einer größeren höckerigen harten Masse verschmilzt.*)

Wenn die genannten Zustände auch anatomisch leicht zu unterscheiden sind, so ist doch ihre im Leben bestehende bedeutende Härte ein großes Hindernis für die Diagnose. Ob die Gallenblase mit Galle, Wasser (Hydrops), Eiter gefüllt ist, dürfte nicht aus der physikalischen Untersuchung abgeleitet werden können. Die entzündlichen Prozesse der Wand (chronische Cholecystitis) können oft selbst bei der Sektion nicht makoskopisch vom Carcinom geschieden werden, geschweige denn durch Palpation.

*) Krebs des Colon kann mit der Gallenblase verwachsen und Gallenblasenkrebs vortäuschen.

III. Der Magen.

Der Magen bedarf, um seinen Funktionen zu genügen, einerseits einer größeren, ziemlich bedeutenden Beweglichkeit für seine verschiedenen Füllungszustände, andererseits der festen Verbindung mit andern Organen (Oesophagus, Duodenum), welche eine sehr fixierte Lage besitzen.

Die Cardia, der Übergang und die Verbindung des Magens mit dem Oesophagus, ist fixiert und liegt immer, wie wir durch vielfache Leichenversuche festgestellt haben, da, wo die linke 7. Rippe an das Sternum tritt. Es ist das sehr nahe dem Proc. xiphoideus. So oft wir an der bezeichneten Stelle vor der Sektion eine lange Nadel senkrecht zur Körperoberfläche einstießen, traf diese die Cardia. Die Cardia ist also ein fixer Punkt von sehr großer Constanz. Der zweite feste Punkt ist der Pylorus, wir meinen damit den eigentlichen anatomischen Pylorusring, nicht die sogenannte Regio pylorica. Der Pylorusring liegt auf der Wirbelsäule und zwar dem 1. Lendenwirbel und (da der Nabel dem 3, 4. Lendenwirbel entspricht) also oberhalb des Nabels in der Mittellinie. Die Lage des Pylorus ist durch Bänder, die Beziehung zu dem wenig verschieblichen Duodenum, zu dem festliegenden Pankreaskopf so fixiert, daß wir allemal anatomisch den Pylorusring an der angegebenen Stelle gefunden haben, selbst wenn z. B. der Magen erweitert war. Eine Ausnahme davon bildeten nur folgende Fälle:

a) sehr starke Verwachsungen mit Nachbarorganen und infolge dessen Verzerrung z. B. zur Leber hinüber;
b) allgemeine Erschlaffung sämtlicher Ligamente, wie sie nach Gravidität oder durch Schnüren vorkommt (Gastroptose);
c) wenn der Magen sehr stark erweitert ist und die große Curvatur bis an die Symphyse reicht, kann dadurch schließlich auch der Pylorusring aus seiner Lage etwas nach abwärts verzerrt werden.

Niemals fanden wir anatomisch den Pylorusring unterhalb des Nabels.

So besitzt also der Magen zwei feste Punkte. Die andern Teile, die Curvaturen, Fundus, Regio pylorica sind in ihrer Lage stark veränderlich, verschiebbar. Am häufigsten verändert sich die Lage der großen Curvatur, bedeutend weniger die der kleinen Curvatur und des Fundus.

In der Norm steht die große Curvatur bei mäßig gefülltem Magen oberhalb des Nabels, doch kann man damit nicht absolut rechnen; irgend ein Tumor unterhalb des Nabels kann auch einmal unter besonderen Umständen der großen Curvatur angehören. Beide Curvaturen verlaufen von der Cardia zum Pylorus in einer nach oben und etwas nach rechts offenen concaven Linie. Wenn daher die Lage des ganzen Magens erörtert werden muß, so möchten wir Folgendes nach vielfachen, direkt darauf gerichteten anatomischen Untersuchungen als richtig bezeichnen. Mit Ausnahme des Fundus steht der Magen im allgemeinen durchaus horizontal, ganz besonders die Regio pylorica. Der Fundus steht, wie aus seinem Verhältnis zur Cardia ersichtlich ist. vertikal. Daher müßte eigentlich, vielleicht etwas schematisch, ein kleiner, mehr vertikaler oberer (Fundus-) Teil und ein mehr horizontaler unterer größerer Teil des Magens (mit Pylorusteil) unterschieden werden. Es gibt Fälle, wie wir sehr deutlich gesehen haben, wo beide Teile schärfer gegeneinander abgesetzt sind als gewöhnlich, die uns die Richtigkeit unserer Anschauung gelehrt haben.

Wenn nun einmal mehr der Fundusteil gefüllt ist, so kann sehr leicht der Eindruck vertikaler Stellung vorherrschen, umgekehrt bei stärkerer Füllung des Pylorusteils mehr der horizontale Eindruck. Der Magen braucht keineswegs immer gleichmäßig voll zu sein; Beziehungen zu Nachbarorganen, Überlagerungen, Verwachsungen u. dgl. können im besondern an dem Lebenden nicht leicht zu deutende Beziehungen bewirken.

Es ist also unrichtig von einer absolut vertikalen oder absolut horizontalen Lage des Magens als der einzig richtigen zu sprechen.*)

Die Perkussion des Magens liefert die gleichen Resultate vor Eröffnung der Leiche und nach Eröffnung des Abdomens, sie hat keinen großen Wert. Wenig mit Gas gefüllter Magen gibt tympanitischen Schall, stark mit Gas gefüllter Metall-

*) cf. Ponfick, Mitteilungen aus den Grenzgebieten der Medizin und Chirurgie, Band 13, Seite 18.

klang (cf. allg. Teil). Durch die Perkussion allein läßt sich der Magen von den umliegenden Darmteilen nicht unterscheiden, gewiß wird oft z. B. das Col. transv. für Magen erklärt und umgekehrt. Nur wenn der Magen mit Absicht und nach bestimmtem Verfahren aufgebläht wird, kann ein positives Resultat erreicht werden. Aber auch dabei ist nicht zu vergessen, daß mit zunehmender Aufblähung des Magens das oft mit Gas gefüllte Col. transv. seine Lage verändert, nach unten verschoben wird und so ein scheinbares Tiefertreten der großen Curvatur vortäuschen kann.

Die Perkussion eines nicht besonders aufgeblähten Magens ergibt keine sichern Resultate, da der Magen sehr verschiedenen Inhalt (Gas, flüssige, feste Massen) haben kann, ohne daß eine Erkrankung vorliegt.

Die absolute Größe des Magens ist im allgemeinen so gleichmäßig, daß wir die Existenz einer wirklichen Megalogastrie leugnen.

Nicht alle Teile des Magens sind für die Palpation erreichbar. Die Cardia und ihre Nachbarschaft liegt zu tief, als daß sie erreicht werden könnte. Kleine Curvatur, Pylorus, ein Teil der vorderen Wand sind von Leber überdeckt, also nicht zu palpieren oder nur unter der Bedingung, daß die Leber leicht gehoben werden kann. Grade die nicht palpablen Stellen sind, wie bekannt, die häufigsten Sitze des Carcinoms. Solange die Chemie noch nicht absolute Zeichen für Carcinome liefert, bleibt die Palpation der einzig sichere Nachweis. Darin liegt also der Grund, daß die Frühdiagnose des Carcinom allein von dem Zufall der Lage abhängt. Auch erklärt sich dadurch die Tatsache, daß oft ein Tumor klein gefühlt wird (er ist jetzt erst unter der Leber hervorgewachsen); wenn dann der Leib geöffnet wird, ist er viel größer als gedacht wurde.

Besonders möchten wir noch auf das Verhalten der Pylorustumoren hinweisen.

Da die Leber verschieden groß ist, wechselt natürlich auch die von Leber bedeckte Fläche des Magens. Unter günstigen Umständen, sehr kleine Leber etc., wird mehr vom Magen gefühlt. Der Pylorus ist im allgemeinen von Leber bedeckt. Pylorustumoren können aber unterhalb der Leber zwischen Nabel und Proc. xiphoid. palpabel werden:

a) der Tumor rutscht, nur von dünnem Leberrand bedeckt, unter diesem hervor (so bei Aufblähungen des Magens);

b) die Leber erleidet eine bedeutende Verkleinerung (braune Atrophie).

Da der Magen mit dem Zwerchfell nicht fest verbunden ist, da er ferner sehr beweglich dünnwandig ist und der Zwerchfellbewegung sehr leicht ausweicht, so erfährt der Magentumor keine oder sehr geringe respiratorische Verschieblichkeit. Diese Regel erleidet Ausnahmen. Wenn der Magen mit dem Zwerchfell oder mit der Milz oder der Leber fester verwachsen ist, zeigt sich deutliche respiratorische Verschiebung. Ganz besonders häufig ist die kleine Curvatur und der Pylorus mit der Leber infolge Krebs oder Ulcus verwachsen.

Wenn der Magen sich erweitert (Gastrectasis), rückt vor allem die große Curvatur nach abwärts, die kleine Curvatur bleibt an ihrer Stelle oder kann auch durch das Gewicht des vergrößerten Magens etwas nach abwärts gezogen werden. Die bedeutendste Erweiterung (z. B. bei Pylorusstenose) kann so weit gehen, daß nach Eröffnung des Abdomen nur Magen sichtbar ist und die große Curvatur an der Symphyse liegt. Col. transv. und Dünndarm liegen in solchen Fällen hinter dem Magen und z. T. im kleinen Becken. Das Lig. gastrocolicum ist nach hinten geschlagen.

Im Gegensatz zur Erweiterung bedeutet Gastroptose (Descensus ventriculi) ein Tiefersinken des Magens, ohne daß derselbe erweitert ist. Große und kleine Curvatur gehen also nach abwärts. Da der Magen, wie bereits besprochen, an der Cardia und Pylorus fixiert ist, die Cardia absolut nicht nach abwärts rückt, der Pylorus nur wenig nach abwärts dislociert werden kann (bleibt noch immer oberhalb des Nabels), ist mit Gastroptose in der Regel auch eine Veränderung der Form des Magens vorhanden, in der Weise, daß der mittlere Teil des Magens am stärksten nach abwärts sinkt, daß der Magen also selbst ausgezogen wird. Die große Curvatur liegt dann unterhalb, die kleine Curvatur oberhalb des Nabels.

Wir haben Gastroptose wiederholt bei Sektionen gesehen; wir fanden Gastroptose bei tuberkulöser adhaesiver Peritonitis, wir fanden Gastroptose als sichere Schnürwirkung, wir fanden sie nach Gravidität. Im letzten Falle sahen wir Col. transv. und Netz dicht oberhalb der Symphyse, alle Bänder des Magens waren gedehnt, die Bauchdecken sehr schlaff, der Magen stand ziemlich horizontal, mit seinem Längsdurchmesser tiefer als gewöhnlich. Sehr häufig entsteht Gastroptose dadurch, daß das große Netz mit tiefer gelegenen Teilen (Beckenorganen)

verwächst und sekundär erst das Col. transv. und dann durch das Lig. gastrocolic. schließlich auch den Magen abwärts zieht.

Im allgemeinen möchten wir noch behaupten, daß Gastroptose nicht allzu häufig bei der Sektion angetroffen wird, trotzdem wir sehr genau danach gesucht haben.

Zuletzt sei des Ulcus ventriculi und des Carcinoms und der Geschwülste überhaupt gedacht.

Zunächst sei noch hervorgehoben, daß Pylorusstenosen an der Leiche selten so stark sind, wie ihre Wirkungen vermuten ließen. Fast jede Pylorusstenose ist bei der Sektion für einen Finger leicht durchgängig, obwohl sie während des Lebens vielleicht als complette Stenose erschienen ist. Zweifellos war sie auch im Leben bedeutend enger, besonders stärkerer Turgor des Gewebes hatte das bewirkt. Die in der Agonie und p. m. eintretende Abschwellung des Gewebes gibt uns bei der Sektion ein schlechtes Bild von dem Grad der Stenosen. Das gilt auch für die Narbenstenosen des Pylorus; man wird oft genug erstaunt sein zu sehen, wie geringfügig bei der Sektion die Stenose und wie bedeutend die Erweiterung des Magens ist. Natürlich ist außer dem Grad der Stenose auch noch der Zustand der Magenmuskulatur für die Erklärung der Erscheinungen heranzuziehen.

Die Narbenstenose in der Mitte des Magens (= Sanduhrmagen) ist wegen ihrer Härte fühlbar und bei Aufblähung sichtbar.

Die sogenannten haemorhag. Erosionen sind der physikalischen Untersuchung nicht zugängig, weil sie keine fühlbare Änderung der Consistenz bewirken, ebensowenig sind die Formen der Gastritis in diesem Sinne verwertbar.

Soweit bei dem Nachweis des Ulcus ventriculi die Lage und die Palpationsmöglichkeit in Betracht kommt, ist das Nötige schon bemerkt. Hier wird nur davon gehandelt, welche Umstände die Palpation selbst beeinflussen. Ein Magengeschwür ist an sich ein Defekt, also natürlich nicht zu fühlen. Fühlbar wird der Zustand erst durch die consecutiven Veränderungen der Nachbarschaft, fibröse Verdickung des Randes, des Grundes, der Umgebung (Perigastritis adhaesiv.). Alle diese Prozesse bedingen Verhärtungen. Ein wirklich frisches Ulcus ist nicht zu fühlen. Wenn etwas gefühlt wird, ist es sicher älter. Man muß nun einmal von dem Bilde absehen, welches der aufgeschnittene Magen mit dem Ulcus darbietet, und sich den geschlossenen Magen vorstellen. Da man nicht das Ulcus allein, sondern seine Umgebung zugleich palpiert, durch die Bauchdecken hindurch ebenfalls leicht eine Täuschung erfolgt, wird

sehr oft das palpierte Ulcus zu groß erwartet und bei der Sektion über Erwarten klein gefunden. Liegt der Ulcus aber z. B. an der großen Curvatur, so wird es bei Zuklappen des Magens z. T. übereinander liegen und für die Palpation kleiner erscheinen, als es wirklich ist. So können leicht Irrtümer bezüglich der Größe entstehen.

Die bindegewebigen Verdickungen um das Ulcus herum können sehr hart sein, fixieren Nachbarteile an den Magen (z. B. die Leber — respirator. Verschiebung des Magens), sind aber eigentlich nie höckrig und in so deutlichem Grade uneben wie eine bösartige Geschwulst. Aber eine bösartige Geschwulst ist ja nicht in jedem Falle höckrig, sondern bisweilen klein, ziemlich glatt (manche Pylorustumoren), so daß nicht nur die Palpation unentschieden bleibt, sondern sogar nach Eröffnung des Abdomens die Betastung und Besichtigung nichts ergibt und erst die mikroskopische Untersuchung das definitive Resultat liefert.

Auch ist die sichere palpatorische Unterscheidung des noch bestehenden Ulcus mit schwieliger Umgebung von einer Narbe allein kaum ganz sicher zu stellen, wenigstens soweit nur die physikalische Untersuchung in Betracht kommt.

Ehe wir auf den Krebs eingehen, sei noch daran erinnert, daß am Magen an verschiedenen Stellen harte etwas höckrige gutartige Geschwülste vorkommen, Fibromyome von oft beträchtlicher Größe und Lipome der Submucosa. Wegen der der Seltenheit dieser wird man bei palpatorischem Nachweis eines Tumors immer mehr an eine maligne Neubildung denken müssen. Die Fühlbarkeit des Magenkrebses hängt zunächst nur von seiner Größe und Lage ab. Über die Lage wurde bereits gesprochen; was die Größe betrifft, so dürfte ein Tumor unter Klein-Wallnuß- oder Kirschgröße, selbst bei günstiger Lage, nicht sicher nachweisbar sein, wie wir auf Grund von Leichenfunden sagen möchten.

Bei den sehr verschiedenen Formen des Magenkrebses gilt es, das für die physikalische Untersuchung wichtige herauszuheben. Der Magenkrebs bildet entweder eine mehr circumscripte abgegrenzte Masse oder eine infiltrierende, die ganze Magenwand durchsetzende Geschwulstmasse. Letzterer Fall erzeugt eine diffuse Resistenz der ganzen Magengegend; dabei ist der Magen oft verkleinert, so daß die vom Oesophagus eindringende Sonde nicht weit vorrückt und der Eindruck einer Cardiastenose entsteht.

Mit dem Magen selbst erkranken an Carcinom das Peri-

toneum, die Drüsen, die Leber, das Netz. Die Geschwulst selbst und die benachbarten krebsigen Teile verschmelzen zu einer größeren höckrigen Masse und erscheinen der Palpation als ein einheitlicher Tumor. Was man also fühlt, ist meist bei weitem nicht Magen allein.

Ferner gilt hier das Gleiche wie beim Ulcus. Man darf nicht den bei der Sektion geöffneten Magen als Maßstab der Größe nehmen, sondern sich den geschlossenen Zustand vorstellen. Daher ist mancher Tumor bei der Sektion größer oder kleiner als nach der Palpation erwartet wurde.

Der Magenkrebs wird nur dann am Nabel oder tiefer angetroffen, wenn Gastroptose besteht.

IV. Die Milz.

Obgleich die Lage der Milz wohl im allgemeinen sehr bekannt ist, bedürfen noch einige besondere Verhältnisse, welche der physikalischen Untersuchung zu grunde liegen, hier einer genaueren Besprechung vorzüglich mit Rücksicht auf die an der Leiche von uns vorgenommenen Untersuchungen und gewonnenen Resultate. Es kommt hierbei sowohl die Beziehung zu Nachbarorganen als auch die Lage zur Körperoberfläche in Betracht. Das obere Ende der Milz ist nahe dem Körper des 10. Brustwirbels, die Milz selbst liegt mit ihrem oberen Rande parallel der 9., mit ihrem unteren Rande parallel der 11. Rippe, erstreckt sich also längs und parallel dieser Rippen nach vorn bis zur Linea costo-articularis. Da die Milz convex-concav ist, so kann sie sich sehr gut dem Verlauf der Rippen anschmiegen.

Während die untere Lungengrenze sich an der Wirbelsäule an der 11. Rippe befindet, liegt das obere Ende der Milz im Gebiet der 9. Rippe (10. Brustwirbel) und so wird ein Teil der Milz, etwa $^1/_3$, von der Lunge bedeckt (= relative Milzdämpfung). Der Rest der Milz, d. h. derjenige Teil, welcher den unteren Lungenrand nach unten überragt, erscheint als absolute oder eigentliche Milzdämpfung.

Indem die Milz schräg von oben nach unten gerichtet ist, der untere Lungenrand dagegen annähernd horizontal verläuft, muß die Milz schräg nach unten darüber hinwegragen (= Milzlungenwinkel).

Die Milz ist durch ihren Bandapparat mit dem Zwerchfell verbunden und hat daher deutliche respiratorische Verschiebung. Selbst eine festere Verwachsung der Milz mit dem Zwerchfell hindert diese nicht, weil auch die mit dem Zwerchfell fest verbundene Milz zugleich mit dem Zwerchfell herabsteigt. Anders gestalten sich die Verhältnisse, sobald stärkere Schwielenbildung, Verwachsung der Milz mit dem Magen und der Bauchwand, hindernd

eintreten. Alsdann kann die respiratorische Beweglichkeit der Milz undeutlich werden.

Da das Zwerchfell eine Vergrößerung der Milz nach oben nicht leicht zuläßt (cf. Leber), nach unten dagegen freier Spielraum gegeben ist, so geschehen die Vergrößerungen der Milz in der Regel nach unten in die freie Bauchhöhle hinein, bei seltener und sehr starker Volumenszunahme auch etwas nach oben. Dieser Fall wird nicht so deutlich physikalisch nachweisbar, weil es sich um den von Lunge überdeckten Teil der Milz handelt.

Zwischen Milz und linker Niere liegt die Flex. coli sinistra, so daß die vergrößerte Milz gewöhnlich über der Flexura, die vergrößerte Niere hinter derselben sich befindet. (Die Flex. coli sin. kann vom Rectum her aufgeblasen werden.) Doch haben wir hiervon Ausnahmen gesehen. In sehr seltenen Fällen fanden wir nämlich

a) Vertikalstellung der Milz,

b) ihren unteren Pol durch kongenitale oder entzündliche adhaesive Prozesse hinter der Flex. coli verlagert, so daß sich die vergrößerte Milz hinter dem Colon befand.

Durch die eigentümliche Lage der Milz ist es bedingt, daß ihre Dämpfung, falls dieselbe auf die Körperoberfläche projiziert wird, hinten nahe der Wirbelsäule beginnt und sich sehr weit nach vorn erstreckt. Die Dämpfungsfigur ist daher bedeutend größer als das Organ selbst (= Wirkung der Projektion).

Was nun die Ergebnisse der Milzperkussion betrifft, so erscheinen uns die verschiedenen Angaben der Untersucher über den Erfolg in Rückenlage, Seitenlage etc. so widerspruchsvoll, daß wir selbst zahlreiche Untersuchungen angestellt haben. Dieselben erstreckten sich auf viele Hunderte von Leichen und gestatten uns bezüglich der Perkussion in Rückenlage folgendes zu sagen:

Die Perkussion der Milz in Rückenlage gelingt nicht nur leicht und ohne Mühe, sie liefert auch vorzügliche Resultate. Was über den Magen, Darm etc. und die störende Wirkung dieser Teile gesagt wird, trifft nicht im mindesten zu. Wir haben so oft exakt geprüft und unser Resultat so konstant gefunden, daß wir dafür einstehen können und nunmehr etwaige Fehler der Methodik des Untersuchers zur Last legen. Wir meinen natürlich die absolute Milzdämpfung (= wand-

ständigen Teil der Milz). Die Lage der Milz und ihres vorderen Pols, durch die perkussorischen Ergebnisse festgestellt, stimmte stets genau mit dem Leichenbefund nach eröffnetem Abdomen überein, wie es genauer nicht verlangt und erreicht werden kann.

Die Milz muß daher in Rückenlage perkutiert werden; das lehren unsere anatomischen Untersuchungen. Das kann um so leichter geschehen, als diese Lage sowohl an der Leiche, wie am Lebenden eine sehr bequeme ist.

Auch die Diagonallage lieferte uns gute Resultate. Der Füllungszustand des Magens störte bei der Perkussion der Milz uns nicht im mindesten, viel eher könnte einmal das Colon hinderlich sein.

Was nun die Palpation, welche hauptsächlich vom Längsdurchmesser abhängt, betrifft, so muß vorausgeschickt werden, daß es chronische Formen der Perisplenitis gibt, welche bedeutende Verdickungen hervorrufen und das Gefühl täuschen können. Die Milz erscheint dann hart, während ihre Substanz in Wahrheit ganz weich ist. Das kann zu schweren diagnostischen Irrtümern führen. (Fibrinöse Perisplenitis liefert Reiben unterhalb des Zwerchfells in der Milzgegend und kann bisweilen auskultatorisch nachgewiesen werden; circumscripte Perisplenitis findet sich öfters über Abscessen und Infarkten.)

Für die Palpation sind maßgebend:

a) die Größe; die Vergrößerung ist nicht immer in allen Durchmessern gleich, geschieht bald mehr im Längen-, bald mehr im Dicken-Durchmesser,

b) die Konsistenz,

c) die Form.

In bezug auf die Konsistenz sei bemerkt, daß die blutgefüllte Milz im Leben oft etwas härter ist als an der Leiche.

Wenn man die einzelnen Affektionen der Milz auf ihre Palpationsfähigkeit durchsieht, so sind die meisten Veränderungen (außer der Atrophie) mit Vergrößerung verbunden, also palpationsfähig, aber die Konsistenz wechselt. Der Milztumor bei Infektion ist mehr weich. Amyloid, Stauung, Bindegewebs vermehrung, Leukämie sind mehr hart und können bezüglich der Palpation einander sehr ähnlich sein, so daß z. B. die Unterscheidung von Amyloid und Stauung nicht leicht gelingt. Die Milz bei Cirrhose gehört mehr in die weiche Kategorie, sie kann erst in späteren Stadien härter werden. Alle diese Vergrößerungen lassen der Milz die glatte Oberfläche. Dagegen gibt es noch verschiedene Affektionen, welche das Organ nicht nur vergrößern, sondern

auch höckerig machen, dahin gehören die Tuberkulose (grobknotige Form), Gummiknoten, Echinococcen, Sarkome*), haem. Infarcte. Aber es ist dabei zu erwägen, daß nur das untere Ende der Milz palpiert werden kann, daß also die Veränderungen dort liegen müssen, wenn sie nachweisbar werden sollen. Daher sind die Ergebnisse so wechselnd und unsicher. Bei Carcinom ist die Milz fast immer klein; eine Vergrößerung kommt nur bei besonderen Komplikationen vor. Daher ist eine sicher nachgewiesene Vergrößerung der Milz immer gegen Carcinom zu verwerten.

Durch Nieren und Nebennierengeschwülste wird die Milz abgeplattet und nach vorn und oben verschoben.

Kyphoscoliose bedingt oft eine Dislokation der Milz. Eine Wandermilz haben wir nie gesehen, die Milz lag immer an ihrer normalen Stelle, ist nur bisweilen etwas mehr beweglich.

Sehr große Milzen (Leukämie) können bis zur Spina ant. sup. dextr. hinüberreichen und nun auf die Beckenknochen gestützt Hochstand der linken Zwerchfellseite herbeiführen.

Sehr starker Meteorismus oder Ascites kann die Milzlage beeinflussen.

Wenn einmal die Milz stark vergrößert ist und ihr weit nach vorn gelagerter Pol mit der Umgebung verwächst und nun wieder eine Verkleinerung eintritt, so dürfte der hintere und obere Teil der Milz reduziert werden, so daß der hintere Pol von der Wirbelsäule abrückt. Die Milz ist dann klein, trotzdem der vordere Pol sehr deutlich fühlbar ist.

Die häufig am vorderen Rande der Milz vorliegenden (congenitalen) Einkerbungen (Crenae) können leicht zu Täuschungen Veranlassung geben.

Die bei der Sektion oft beobachteten Nebenmilzen sind für die physikalische Untersuchung ohne Bedeutung.

*) Bedeutende Milzsarkome können auch glatt sein und Leukämie vortäuschen.

V. Der Darm.

Der Darm ist, wie leicht erklärlich, schon vielfach im Vorhergehenden erwähnt worden. Des Meteorismus wurde bereits gedacht.

Was die Kottumoren betrifft, so sind dieselben an der Leiche oft genug vorhanden, gehören stets dem Colon an, können daher differentialdiagnostisch nur für gewisse Stellen des Leibes in Betracht kommen.

Die Lage des Darms ist ja einigermaßen konstant, nur möchten wir besonders hinweisen auf:

1. die große Beweglichkeit des Dünndarms,
2. die anomalen Flexuren des Dickdarms,
3. die sogenannte Enteroptose, Verlängerung des Mesenterium. Im letzteren Falle können bisweilen sämtliche Dünndarmschlingen im kleinen Becken angetroffen werden.

Die Perkussion des Darms ist der des Magens vergleichbar. Nie darf aus der Höhe oder Tiefe des Schalles der Schluß gezogen werden, daß es sich um Dünndarm oder Dickdarm handelt. Die zu verschiedene Füllung läßt sehr wechselnde Höhe resp. Tiefe des Schalles sowohl beim Dickdarm wie beim Dünndarm vorkommen.

Flüssigkeit und Gas zusammen sind die Ursache des Ileocoecalgeräusches.

Darminvaginationen sind als Tumoren fühlbar, das ist selbst bei der Sektion noch sehr deutlich wahrzunehmen.

Die Darmkrebse liegen z. T. an sehr ungünstigen Stellen, werden der Palpation spät zugänglich und daher auch erst spät erkannt.

Die tuberkulösen Darmgeschwüre verhärten gewöhnlich, sind jedoch meist wegen ihrer Kleinheit nicht zu fühlen. Daher

gelingt es ziemlich selten, aus der physikalischen Untersuchung die exakte Diagnose zu stellen.

Was die Lage des Wurmfortsatzes und somit die perityphlitischen Tumoren betrifft, so möchten wir folgende primäre Lage der Proc. vermiformis unterscheiden:

a) er hängt in das kleine Becken hinab, dann entwickelt sich die Entzündung völlig daselbst;

b) er liegt zurückgeschlagen hinter dem Col. ascendens. Die Entzündung lokalisiert sich hinter dem Colon, zwischen Bauchwand und Col. und kann ev. bis zur Leber aufsteigen;

c) er befindet sich an der Grenze zwischen kleinem Becken und Bauchhöhle, im Gebiet der Linea innominata. Diese Fälle verlaufen verschiedenartig, können sehr leicht in die offene Bauchhöhle perforieren, können Eiterungen zwischen den Darmschlingen hervorrufen, können auch Erkrankungen des kleinen Beckens veranlassen.

Über die Lymphdrüsen, soweit sie dem Mesenterium angehören, wurde schon gesprochen. Die retroperitonealen Lymphdrüsen sind an der Hinterwand der Bauchhöhle, längs der Aorta gelegen und dort fühlbar.

Besondere Drüsengruppen werden in der Ileococalgegend und um das Duodenum, Pankreaskopf und Leberhilus bemerkbar.

VI. Das Pankreas.

Der Kopf der Pankreas liegt fest auf der Wirbelsäule vor dem zweiten Lendenwirbel, also oberhalb des Nabels. Geschwülste des Pankreaskopfes werden daher immer in der Mittellinie oberhalb des Nabels gefühlt und sind wenig beweglich.

Die Palpation ist schwierig, weil

1. die Lage eine sehr tiefe ist,
2. das Pankreas von Leber bedeckt sein kann. Das richtet sich nach der Größe der Leber, d. h. wieweit dieselbe nach unten reicht.

Pankreassteine können gefühlt werden. Verkleinerung des Pankreas ist der physikalischen Diagnostik nicht zugänglich. Wohl aber können Pankreascysten und Pankreasnekrosen erkannt werden. Pankreasnekrose ist fühlbar

1. sobald das nekrotische Gewebe eine härtere Konsistenz annimmt,
2. die nekrotischen Herde genügende Größe besitzen.

Pankreascysten sind, selbst bei der Sektion, oft erst mühsam und durch mikroskopische Untersuchung von Cysten der Bursa omentalis zu trennen.

VII. Die Nieren.

Viele besonders darauf gerichtete Untersuchungen an Leichen haben uns gelehrt, daß die Perkussion der Nieren wertlos ist. Es bleibt allein für die physikalische Untersuchung die Palpation. Die Affektionen der Nieren sind also so zu betrachten, wieweit durch sie

1. die Größe
2. die Form
3. die Konsistenz
4. die Oberfläche

geändert wird.

Die gleichmäßige geringe Vergrößerung der Nieren bei großer weißer Niere, die Verkleinerung bei Granularatrophie ist nicht sicher erkennbar. Der haemorrh. Infarkt der Niere kann durch Palpation nicht nachgewiesen werden, weil er sich in seiner Konsistenz wenig von der übrigen Niere unterscheidet und nur in außerordentlich geringem Grade über die Oberfläche hervorragt.

Sehr charakteristische Ergebnisse liefert die Cystenniere, welche beide Nieren bedeutend vergrößert und höckrig macht.

Die Tumoren der Nieren müssen sämtlich nach den oben angegebenen Gesichtspunkten für die physikalische Untersuchung angesehen werden; sie erzeugen

a) eine allgemeine Vergrößerung der Nieren,
b) höckrige Stellen der Oberfläche
c) eine Änderung der Konsistenz.

Hierbei gilt alles schon früher Besprochene bezüglich der schwierigen Beurteilung der Konsistenz von Tumoren. Hydronephrose und Pyonephrose kann die betroffene Niere vergrößern, läßt sie gewöhnlich glatt, falls nicht chronische Nephritis hinzutritt. Aber Pyonephrose kann auch klein sein, wenn die Niere durch schwielige Prozesse der Umgebung an der Vergrößerung gehindert wurde. Da die Niere durch ihre Kapsel hindurch ge-

fühlt werden muß, ist es klar, daß auf diese Weise eine Beeinflussung des Palpationsresultats erfolgen kann, umsomehr als die Kapsel selbst schon verändert sein kann.

Nierentumoren werden durch Wassereinguß in den Darm schlechter fühlbar, weichen nach oben hinten und außen aus.

Steine werden gefühlt, sobald sie an zugänglichen Stellen liegen.

Wanderniere wird eigentlich an der Leiche viel seltener angetroffen, als sie klinisch diagnosticiert wird. Starke Beweglichkeit findet sich besonders zugleich mit Enteroptose und deren Ursachen. Der für die Erkennung des Tumors als Niere wichtige Puls der Art. renalis ist intra vitam am Hilus übrigens nur dann sicher fühlbar, wenn derselbe ein hoher und schneller ist, so konnten wir denselben mehrmals deutlich bei Aorteninsufffzienz, sonst nur ausnahmsweise fühlen.

Eine wirkliche Dislokation sahen wir nicht ganz selten so, daß die linke Niere am Eingang zum kleinen Becken angetroffen wurde.

Auch das gänzliche Fehlen einer Niere ist uns begegnet. (Dabei fanden sich gewöhnlich auch Anomalien besonders des Hodens derselben Seite).

Der Ureter kann Steine enthalten, welche gefühlt werden können. Wenn er erkrankt, wird er dicker und ev. härter (z. B. Tuberkulose, Harnstauung). Die harte Konsistenz wird bedingt

a) durch pralle Anfüllung mit Flüssigkeit,

b) durch entzündliche Infiltration und Verdickung der Wand.

VIII. Die Aorta abdominalis.

Hier sollen nur einige Besonderheiten der Aorta abdominalis erwähnt werden.

Dem Aneurysma der Bauchaorta können ähneln

a) das Carcinoma ventriculi,

b) die Hydronephrosis.

Das Aneurysma der Art. coeliaca bewirkt eine Geschwulst der Magengegend und etwas oberhalb, welche besteht aus

1. dem Aneurysma selbst
2. der starken haemorrhagischen Infiltration (Haematom) der Umgebung.

Auch hier dürfte die physikalische Differentialdiagnose gegen Carc. ventriculi große Schwierigkeiten bereiten. Aneurysmen können unter gewissen Bedingungen pulsieren, wie bereits früher besprochen, aber Tumoren, welche der Aorta aufliegen oder anliegen, auch.

Aneurysmen der Art. mesenterica und Lymphectasien in Mesenterium sind als Tumoren des Mesenteriums nach Lage und Beweglichkeit zu beurteilen.

Die sehr seltene obstruierende Thrombose der Aorta abdominalis müßte durch den Mangel der Pulsation auffallen.

IX. Die radiologische Untersuchung des Abdomens.

Sieht man von den Fällen ab, in denen auf früher beschriebene Art pathologische Prozesse im Bauchraum zu verändertem Stand, Form und Beweglichkeit des Zwerchfells führen, so ist das abdominelle Anwendungsgebiet der Röntgenstrahlen ein kärgliches.

Von der Röntgendiagnose der Cardiastenose war schon die Rede. Was weiterhin durch Luftblähung, Wismuteinguß oder Metallsondeneinführung über Größe, Lage und Gestalt des Magens in Erfahrung gebracht werden kann, ist kaum den Untersuchungsergebnissen anderer physikalischer Methoden gleichwertig oder an sich bedeutsam.

Auch die Funktionsprüfung des Magens und Darms (durch Einführung und Verfolg von Wismutbissen) hat mindestens für das Verständnis pathologischer Vorgänge bisher keine Bedeutung gewonnen.

Röntgendiagnostische Resultate beziehen sich im Abdomen nur auf zweierlei Momente: 1. auf die knöcherne Umgebung des Abdomens, die vom Skelett ausgehenden oder es in seiner Gestalt und Struktur schädigenden Prozesse und 2. auf Fremdkörper im Abdomen.

Die Knochenveränderungen fanden schon im I. Teil kurz Erwähnung.

Hier sollen die Fremdkörper Besprechung finden. Zu trennen sind dieselben zweckmäßig 1. in solche, die von außen in den Körper gedrungen sind und 2. in solche, die im Körper zur Entwicklung gelangt sind.

Erstere, meist metallischer Natur, der beliebte Gegenstand casuistischer Mitteilungen, sollen hier nur als solche genannt sein, die zweiten sind die pathologisch wichtigen und betreffen sogen. Steinbildungen.

Die radiologische Diagnose der Steinbildung im menschlichen Körper.

Steinbildungen kommen auch außerhalb der Bauchhöhle vor; so sind z. B. die Speicheldrüsenconcremente leicht darstellbare Objekte.

An sich hängt der radiologische Nachweis eines Concrements von schon mehrfach erwähnten physikalischen Bedingungen, sowie dann natürlich von seiner Größe und seiner mehr oder minder oberflächlichen Lage ab. Daß aber die ersteren für den Steinnachweis an erster Stelle maßgebend sein können, dafür sind die wohl oberflächlich gelegenen, manchmal die ganze Gallenblase ausfüllenden und doch schwer oder gar nicht darstellbaren Gallensteine ein Beispiel.

Wir beginnen mit den radiologisch wichtigsten, den Nierensteinen.

Es kann hier nicht über die Technik der Darstellung ausführlicher gesprochen werden, nur das Wichtigste sei hier angeführt.

Die Schirmuntersuchung ist so ziemlich wertlos. Resultate liefert nur die Platte. Da vom Nierenbecken beiderseits bis zur Symphyse überall Nierenconcremente sitzen können, so ist zum völlig begründeten Urteile, ob Steine vorhanden sind oder nicht, ein ziemlich umfangreicher Bezirk, etwa 30 Quadratcentimeter abzusuchen. Weil nun ferner Übersichtsbilder nur in seltenen Fällen ein scharfes, wohl immer noch zu spezifizierendes Resultat bringen, ein negativer Ausfall aber auf diese Weise nicht beweisend ist, so ist es erklärlich, daß stets eine Anzahl verschiedener Bilder erforderlich sind.

Unentbehrlich ist nun ferner die Anwendung der Blende. Man kann die Weichteile, welche zwischen Röhre und Platte sich befinden und die nur zur Verschleierung des Steinschattens führen, zweckmäßig vermeiden durch Halbseitenlagerung oder Anwendung der Albers-Schönberg'schen Kompressionsblende, welche gleichzeitig auch zur Fixierung des Patienten sorgt.

Eine Platte, welche erst zu einem Urteil bezüglich der Concremente berechtigt, soll Knochen, die letzten Rippen, die Processus transversi der Wirbelsäule in Struktur, daneben auch Weichteilunterschiede m. Psoas erkennen lassen.

Meist wird die sonstige klinische Untersuchung schon auf die erkrankte Seite hinweisen. Es sind aber sichere Fälle bekannt geworden, in denen der Konkrementschmerz auf der anderen Seite angegeben wurde. Außerdem können sich beiderseits Concremente finden, von denen nun die einen sonstige Erscheinungen machen. Also muß im Prinzip die Absuchung des ganzen, oben erwähnten Terrains gefordert werden. Es muß vor der Untersuchung der Darm entleert werden, um die schattenbildenden Kotmassen zu entfernen. Darm, ebenso wie die Blase können zweckmäßigerweise mit Luft aufgeblasen werden.

Verwendung weicher Röhren und eine Expositionszeit nicht unter 3 Minuten ist unumgänglich nötig.

Die etwas ausführlichere Erörterung der radiologischen Nierensteindiagnostik muß hier gehört deshalb hierher, weil hier die vielmalige Beziehung auf die anatomische Darstellung in

vivo, die operative Demonstration der Schattenbildner, möglich ist.

Wenn die verschiedenen Nierensteine sich chemisch homogen zusammensetzen würden, so würde der Einfluß des Atomgewichtes vielleicht mehr für ihren radiologischen Nachweis ins Gewicht fallen, als dies in praxi der Fall ist.

Die chemischen Bestandteile folgen sich bezüglich der Schattenbildung in absteigender Skala folgendermaßen:

1. Kohlensaurer, 2. oxalsaurer, 3. phosphorsaurer Kalk, 4. phosphorsaure Ammoniakmagnesia, 5. Harnsäure.

In der Tat kombinieren sich nun aber im Nierenconcrement schichtweise oder mantelartig mehrere der genannten Bestandteile, so daß die theoretische Erwägung der mehr oder minder erheblichen Schattenbildung für die Praxis kaum nennenswerten Wert besitzt. Dazu kommt noch die verschiedene Dichte der Concremente oder Concrementteile.

Somit konnte die Antwort auf die Frage nach der Grenze der Darstellbarkeit der Nierensteine nur die Praxis bringen.

Nach den vorliegenden anatomischen Erfahrungen*) ist nun der Nachweis des oder der Nierensteine, wenn alle heutzutage zur Verfügung stehenden technischen Erfahrungen und Hilfsmittel angewandt werden (ev. auf Grund wiederholter Aufnahmen) möglich auch in Fällen, in denen das Concrement kleiner als eine Erbse ist, eine ungünstige chemische Zusammensetzung besitzt (Cystinsteine) und sich störende Nebenumstände (Fettreichtum der Bauchdecken etc.) finden.

Die Ureterensteine sind in ihrer Darstellungsmöglichkeit den im Nierenbecken liegenden Steinen gleich zu erachten. Die Differentialdiagnose gegenüber anderswie verursachten Nierenschatten (Pyonephrose) ist hier natürlich erleichtert.

Die Blasensteine heben sich vornehmlich bei lufthaltiger Blase (und entleertem Darm) scharf auf der Platte ab. In Fällen, in denen der Katheterismus unerwünscht oder nicht möglich ist (Strikturen), wird von der radiologischen Untersuchung allein der Beweis gefordert werden können, sonst wird Sondenbetastung (Steinsonde) oder Besichtigung (Cystoscopie) dieselbe entbehrlich machen können.

Weit ungünstiger als die Nierensteine verhalten sich die Gallensteine. Oberflächlicher Sitz und eine gewisse Größe, ev. Multiplizität, stellen günstige Momente dar, welche aber durch

*) Die Bilder aus Rumpel's Atlas (Die Diagnose des Nierensteins etc.) kennzeichnen in trefflicher Weise den heutigen Stand der Frage. — Weitere Verbesserung der Technik bedeutet hier naturgemäß Verfeinerung der Diagnose.

die ungünstige chemische Beschaffenheit wieder vollkommen aufgehoben werden. Die Gallensteine bestehen größtenteils aus organischen, nur zum kleineren Teil aus anorganischen Substanzen.

Vergleicht man die Schattenbilder gleich großer, gleich belichteter Gallensteine, so stellen sich wohl die stärker Bilirubinkalkhaltigen tiefer dar, versenkt man nun aber die Steine in eine flüssige Galle enthaltende Gallenblase, der noch das in der Durchleuchtungsrichtung unumgängliche Stück des unteren Leberrandes anhaftet, so gelingt ein exakter radiologischer Nachweis, wie wir uns vielfach überzeugen konnten, nur ausnahmsweise. Die vielen radiologischen Mißerfolge intra vitam, denen nur einzelne positive Ergebnisse gegenüberstehen, erklären sich damit. Zweifellos besteht aber die Möglichkeit des Nachweises (auch intrahepatischer Concremente). Verfeinerte Technik wird auch hier die diagnostische Möglichkeit erweitern. — Kotsteine sind ein ungünstiges radiologisches Objekt.

Über Prostatasteine, Pancreasconkremente, die ihres meist bedeutenden Kalkgehalts wegen günstig, ihrer geringen Größe halber aber ungünstig gestellt sind, und endlich Magenconcremente (z. B. Schellacksteine) liegen zu spärliche oder überhaupt keine anatomischen Befunde vor, so daß wir von der Wertschätzung radiologischer Untersuchung für diese selteneren Verhältnisse absehen möchten. —

Nur der Vollständigkeit halber erwähnen wir die seltenen radiologischen Befunde von verkalkten abgestorbenen extrauterinen Foeten (Lithopädion), die differentialdiagnostisch immerhin in Betracht kommen können.

LANE MEDICAL LIBRARY

To avoid fine, this book should be returned on or before the date last stamped below.

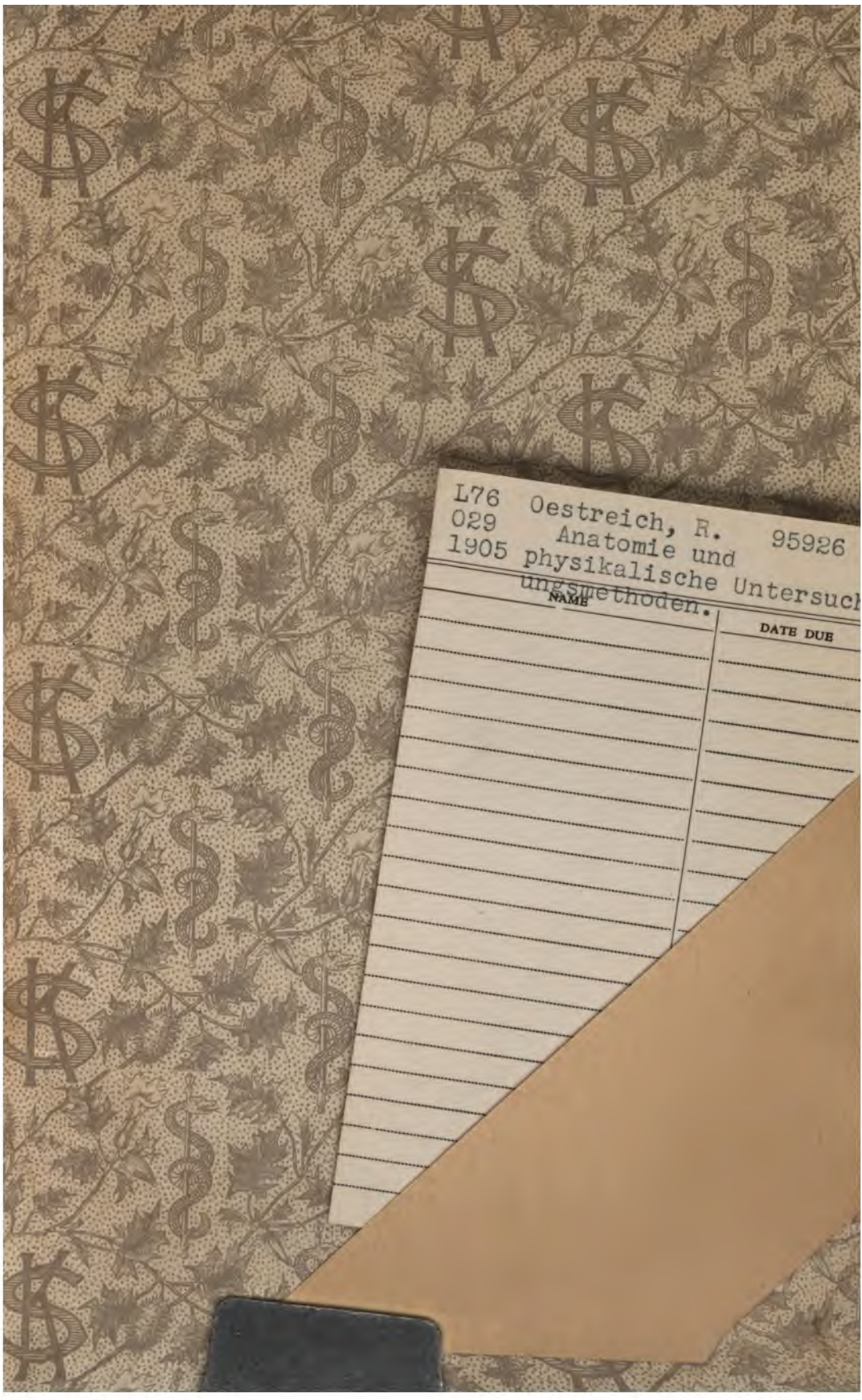
L76 Oestreich, R. 95926
029 Anatomie und
1905 physikalische Untersuch
ungsmethoden.
NAME
DATE DUE